

납에 노출된 흰쥐의 혈액과 조직의 납 함량 및 병변에 대한 키토산의 섭취효과*

박주란** · 김미혜*** · 이연숙**§

서울대학교 생활과학대학 식품영양학과, ** 식품의약품 안전청 국립독성연구원***

Effects of Chitosan on the Lead Level and Histological Changes in Rats Exposed to Various Levels of Lead*

Park, Joo Ran ** · Kim, Meehye *** · Lee, Yeon Sook **§

Department of Food and Nutrition, ** Seoul National University, Seoul 151-742, Korea
National Institute of Toxicological Research, *** Korea Food & Drug Administration, Seoul 122-704, Korea

ABSTRACT

Chitosan, which is a biopolymer, composed of glucosamine units linked by β -1, 4 glycoside bonds, is rich in shells of crustacean such as crabs and shrimps. Consumption of chitosan has been rapidly increased as a functional food. We examined effects of chitosan on the damages caused by lead (Pb) exposure in rats. Male Sprague-Dawley rats were divided into 8 groups (n = 64), then fed diets containing 3% cellulose (control) or 3% chitosan, each with 4 different lead doses (0 mg/d, 20 mg/d, 50 mg/d, and 100 mg/d) for 4 wks. Lead doses were given 3 times per week by oral administration. Blood lead levels in rats increased depending on the administered doses of lead. Rats fed chitosan diets showed lower blood lead concentration than did their respective controls. Effect of chitosan on the blood lead was more beneficial in rats exposed to lower lead (20 mg/d) than in rats exposed to higher lead (50 mg/d and 100 mg/d). Histological changes in erythrocytes and liver were also examined. Chitosan tended to reduce numbers of basophilic stippling erythrocytes and improve the histological liver changes in rats given various lead doses. The preventive effects of chitosan on liver damages were stronger in rats with higher lead than those with lower lead. These results indicate that chitosan has beneficial effects on both blood toxicological responses and histological damages of erythrocytes and liver induced by the administration of various lead doses. (*Korean J Nutrition* 38(1) : 48~55, 2005)

KEY WORDS : lead toxicity, chitosan, blood Pb concentration, histological changes.

서 론

현대 사회는 급속한 공업화에 따라 중금속 화합물에 의한 환경오염이 심화되고 있다. 특히 납과 같은 중금속은 체내에 축적되어 영양소 대사 이상뿐만 아니라 조직의 기능장애나 급, 만성질환을 유발하기도 한다.¹⁾ 납중독의 증상으로 몇몇 동물실험에서 혈액의 납 함량이 증가하고 간, 신장, 뇌 등의 장기조직의 납함량이 증가한다고 보고되었다.²⁾ 또한 장기의 조직병리학적 변화도 보고되었으며^{3,4)} 조절계에도 이상

을 일으켜 납은 헤모글로빈 생성 초기 단계에서 δ -ALAD를 저해하고 헴생성 직전 단계인 ferrochelatase를 저해한다. 또한 r-RNA를 변화시켜 적혈구의 성숙을 저해하여 이상적혈구인 엽기성 반점형 적혈구를 생성하여 적혈구내 엽기성 반점의 출현이나 유핵적혈구의 출현이 보고되었다.⁵⁾

이러한 납중독을 감소시키기 위한 식사요인 또는 특정 화학 성분에 대한 연구가 이루어졌다. 중금속 흡수를 억제시키는 식이인자로는 여러 종류의 섬유소, 단백질의 종류와 양, 칼슘, 인, 철, 항산화 비타민, 아연 등이 연구되었다.⁶⁻¹²⁾ 특히 특정 섬유소가 혈액의 납농도를 감소시키거나 분으로의 납배설을 증가시킨다는 보고¹³⁾가 있으나 체내 납대사에 크게 영향을 주지 않는다는 보고⁶⁾도 있다.

Cellulose는 난용성 섬유소로 물과 친화력이 적어 겔 형성력이 낮으며 장내미생물에 의해서도 분해되지 않고 배설되므로 배변량과 배변속도를 증가시키는 생리작용이 있다.

접수일 : 2004년 11월 10일

채택일 : 2004년 12월 13일

*This research was supported by grant R01-2002-000-00321-0 from the Basic Research Program of the Korea Science & Engineering Foundation.

§To whom correspondence should be addressed.

긴사슬의 셀룰로오스는 서로 겹쳐서 매우 강한 망상 구조를 형성한다.⁶⁾ 한편 키틴, 키토산은 cellulose와 구조가 거의 동일하나 동물성이며 아미노기를 가지고 있고 물에 용해되지 않으며 산에 용해되어 겔을 형성한다.¹⁴⁾ 키틴은 aminopolysaccharide로서 cellulose와 비슷한 고분자 물질인데 새우, 게와 같은 갑각류의 껍질 (비가식부위)에 다량 함유되어 있어 자원은 풍부하나 실제로 거의 이용되지 못하였다. 키틴은 고온에서 강염기로 처리하면 70~95%의 acetyl기가 떨어지고 free amino group을 가진 키토산이 만들어진다.

키토산은 구조적으로 free amino group이 존재하여 polycationic property, chelating, dispersion을 형성하는 성질이 있고, 흡습제, 점증제, 금속이온의 선택적인 흡착제로 역할을 할 수 있다.¹⁴⁾ 키토산의 중요한 성질중의 하나는 전이금속과 결합할 수 있다는 것이다.¹⁵⁾ 키토산은 금속이온과 배위결합을 하여 착물을 형성하기 때문에 납, 카드뮴, 수은과 같은 유독한 금속이온을 제거하는데 사용된다.¹⁶⁾ 지금까지의 연구는 키토산을 토양이나 수질의 중금속 오염을 제거하는 연구가 대부분이었다. 하지만 순수한 키토산을 분리해내는 기술이 발달하고 독성이 없는 것으로 보고되어¹⁷⁾ 여러 가지 기능을 하는 기능성 식이소재로 개발되었다. 현재 시판되고 있는 기능성 식이소재로서의 키토산은 주로 혈청지질을 떨어뜨리거나 지방을 분해함으로써 다이어트 효과를 나타내는 것으로 알려져 있다.¹⁸⁾ 그러나 키토산은 흡착성을 가지고 있어 중금속과 착물을 형성하는 화학적 성질로 인한 중금속 오염 예방의 기능성 식이소재로서도 기대된다. Ishii 등¹⁹⁾은 chitosan-amino acid conjugates가 중금속 제거 능력을 가지고 있다고 보고하였으며 Cervera 등²⁰⁾은 chitosan이 폐수에서 중금속을 흡착하여 제거하는 능력이 우수하다고 보고하였다.

따라서 본 연구에서는 키토산이 과연 중금속의 흡수를 방해하는 작용을 하는지를 알아보기 위해서 다음과 같은 in vivo 실험을 실시하였다. 납을 경구투여 (0, 20, 50, 100 mg/d)하고 4주간 사육하였을때 혈액에서의 납함량과 적혈구의 조직 병리학적 소견을 조사하고 간, 신장, 뇌에서의 납함량과 조직의 병리적 소견을 조사하였다. 또한 키토산을 식이에 첨가 (3%)하여 혈액과 조직에서 납함량의 감소효과가 있는지를 알아보려고 하였다.

재료 및 방법

1. 실험동물

평균 체중이 약 150 g인 Sprague-Dawley종 수컷 흰 쥐 64마리를 체중에 따라 완전 임의 배치하여 납의 투여량

(세수준: 20, 50, 100 mg/d)과 키토산 섭취 여부에 따라 실험군당 8마리씩 8군으로 나누었다. 우선 납을 투여하지 않은 정상군 (N)과 납을 하루 20 mg씩 투여한 납 저투여군 (LPb), 50 mg씩 투여한 납 중투여군 (MPb), 100 mg씩 투여한 납 고투여군 (HPb)으로 나누었으며, 이상의 4군을 다시 각각 키토산 무섭취군 (N, LPb, MPb, HPb)과 키토산 섭취군 (N-C, LPb-C, MPb-C, HPb-C)으로 나누었다. 식이와 물은 자유 섭취방법 (ad libitum)으로 급여하여 실험기간은 4주간 실시하였다. 실험동물은 서울대학교 실험동물사육장에서 구입하여 항온 항습의 사육장에서 사육하였다 (온도 22±2°C, 상대습도 65±5%, 명암: light; 6:00~6:00 pm). 또한 케이지, 밥통, 물병 등은 세척 살균 후 0.4% EDTA (Etylene Diamine Tetra acetic acid)에 담근 후 3차 증류수로 헹구어 사용하였다.

2. 실험식이와 납투여

실험식은 AIN-93을 기본으로 하였다²¹⁾ (Table 1). 납투여군에게는 아세트산 납 (lead acetate, sigma, USA) 을 투여 수준에 따라 0, 20, 50, 100 mg을 증류수 2 ml에 녹여 하루에 한번, 1주일에 3회 경구투여 하였다. 납투여 수준은 Registry of Toxic Effects of Chemical Substances (RTECS)의 데이터를 참고로 하였다.²²⁾ 키토산 (분자량 30만, 탈아세틸화도 95%, 점도 25 cps; 영덕 키토 (주)에서 구입)은 AIN-93 기본식이의 섬유소원인 셀룰로오스 (α -cellulose) 3% 대신, 키토산 3%를 실험식에 혼합하였다.^{17,23)}

3. 시료채취

혈액은 시료채취 전 하룻밤 절식 시킨 후 케타라 (염산케타민, 유한양행)로 복강 마취시켜 개복한 후 복대 동맥에서 혈액을 채취하였다. 혈액은 우선 약 4 ml의 전혈을 분석하

Table 1. Composition of experimental diets (g/kg)

	Control	Chitosan
Starch	549.486	549.486
Casein	200	200
Sucrose	100	100
Oil	70	70
Cellulose	30	-
Chitosan	-	30
Min. Mix ¹⁾	35	35
Vit. Mix. ²⁾	10	10
Methionine	3	3
Choline	2.5	2.5
TBHQ	0.014	0.014

Experimental diets were prepared according to AIN-93G composition

1) AIN-93G-MX

2) AIN-93-VX

기위해 heparin처리된 시험관에 받아 냉동보관 하였고, 혈액 약 0.5 ml은 적혈구의 병변을 보기위해 EDTA처리된 시험관에 받아 현미경 관찰용 슬라이드에 고정 염색하였고, 나머지는 혈청을 분석하기 위해 시험관에 받아 2000 rpm에서 30분간 원심 분리하여 혈청을 얻어 분석 전까지 -70℃에서 냉동보관 하였다.

장기 (간, 신장, 뇌)는 혈액 채취 후 떼어내어 무게를 측정한 뒤 일부는 조직병리학적 검사를 위해 10% 포르말린액에 고정하고 H & E (hematoxylin and eosin)으로 염색하였다. 나머지 조직은 분석을 위해 냉동보관 하였다.

실험에 사용한 모든 기구, 용기는 세척 후 HNO₃: H₂O, 1 : 1에 4시간 담근 후 3차 증류수로 헹구어 사용하였다.

4. 시료분석

혈액 및 조직 (간, 신장, 뇌) 중의 납 함량은 혈액 및 조직을 습식 회화 (Micro Wave Digestion, Ethos touch control, Mileston, Italy)하여 시료자동주입기가 부착된 탄소로 원자 흡수 분광 광도계 (Graphite Furnace Atomic Absorption Spectrometer, Perkin elmer, HGA800, USA)를 이용하여 측정하였다. 분석조건과 기기조건의 정확성을 검증하기위해 한국표준과학연구원에서 만들어진 CRM (Certificate of Reference Material)을 구입하여 시료와 동일하게 분석한 결과 실제농도와와의 오차범위는 5%이하였다. 적혈구와 간, 신장, 뇌 조직의 병변은 일반적인 혈액 및 조직 염색과정 (H & E)을 거친 후 현미경 (광학, 적혈구: 1000×, 조직: 400×)으로 관찰하였다.

5. 통계처리

실험의 결과는 SAS package를 이용하여 각 실험군마다 평균과 표준오차를 계산한 후 군간의 차이를 p < 0.05 수준에서 ANOVA test 후 Duncans multiple range test에 의해 검증 하였다.

결과 및 고찰

1. 체중 및 식이 섭취량

납투여와 키토산 섭취에 따른 체중증가량 및 식이 섭취량을 보면 (Table 2) 체중증가량은 납 투여에 따라 감소하여 정상대조군 (N)에 비해 납 중 투여군 (MPb)과 납 고투여군 (HPb)에서 유의적인 감소현상을 보였으며 (p < 0.05), 키토산 섭취에 따른 영향은 없었다. 식이 섭취량은 N군에 비해 납을 투여한 모든 군에서 유의적인 감소를 보였으며, 키토산의 섭취에 따른 영향은 없었다. 식이효율 (FER)은 유의적인 차이가 없는 것으로 보아 납투여에 의해 식이섭취가 감소함에 따라 체중도 감소한 것으로 생각된다. 납은 위장에 장애를 주고 복통을 유발하는 것으로 보고 되었으며²⁴⁾ Hammond와 Succop²⁵⁾의 연구에서도 납 노출시 성장과 식이섭취량이 감소하는 것으로 보고 되었다.

2. 키토산의 섭취에 따른 혈액 및 조직의 납농도

Table 2에 혈액과 조직의 납농도를 제시하였다.

1) 키토산의 섭취에 따른 혈액의 납농도

Fig. 1에 제시한 혈액의 납 농도는 납 투여량의 증가에

Table 2. Weight gain and food intake in rats exposed to various levels of lead and fed chitosan for 4 week

Groups ⁴⁾	Initial weight (g)	Final weight (g)	Weight gain (g/d)	Food intake (g/d)	FER ⁵⁾
N	151 ± 14 ^{1)ns2)}	310 ± 15.2 ³⁾	5.68 ± 0.68 ^a	21.74 ± 1.49 ^c	0.26 ± 0.01 ^{ns}
N-C	151 ± 13	294 ± 18.7 ^{ab}	5.12 ± 0.64 ^{ab}	20.34 ± 1.06 ^a	0.26 ± 0.01
LPb	151 ± 12	287 ± 19.4 ^{ab}	4.66 ± 0.23 ^a	18.02 ± 1.20 ^b	0.26 ± 0.01
LPb-C	151 ± 12	281 ± 17.0 ^{bc}	4.28 ± 0.45 ^{ab}	17.05 ± 0.89 ^b	0.25 ± 0.01
MPb	151 ± 11	274 ± 29.5 ^{bc}	4.39 ± 1.01 ^b	16.71 ± 1.52 ^b	0.26 ± 0.02
MPb-C	151 ± 12	273 ± 23.0 ^{bc}	4.39 ± 0.54 ^b	16.71 ± 1.71 ^b	0.26 ± 0.01
HPb	151 ± 12	272 ± 21.8 ^{bc}	4.33 ± 0.53 ^b	16.03 ± 1.61 ^b	0.27 ± 0.01
HPb-C	151 ± 12	269 ± 21.9 ^c	4.21 ± 0.50 ^b	16.21 ± 1.59 ^b	0.26 ± 0.01
		Pb*	Pb*	Pb*	

1) Values are mean ± SE of 8 rats per group

2) ns: not significantly different among groups

3) Values with different superscripts within the same column are significantly different at p < 0.05

ANOVA: Pb: Effect of Pb level (*p < 0.05)

4) Groups:

N: Pb 0 mg, N-C: Pb 0 mg + Chitosan 3%

LPb: Pb 20 mg, LPb-C: Pb 20 mg + Chitosan 3%

MPb: Pb 50 mg, MPb-C: Pb 50 mg + Chitosan 3%

HPb: Pb 100 mg, HPb-C: Pb 100 mg + Chitosan 3%

5) FER (Food efficiency ratio): weight gain (g) / food intake (g)

따라 증가하였으며, 혈중 농도는 40~80 ug/dl 정도의 범위를 보였다. 키토산 섭취 효과를 보면, 납 투여량에 관계없이 키토산 섭취에 의해 혈중 납 농도의 감소효과를 보였다 (6~22%). 특히 납 저 투여군 (LPb, Pb-C)에서 키토산 섭취에 따른 혈중 납 농도 감소효과는 유의적 ($p < 0.05$)인 것으로 나타났다. 키토산 섭취에 따른 혈중 납 농도를 낮추는 효과는 키토산이 소화관내에서 납을 흡착하므로써 납의 흡수를 방해하여 혈액의 납수준이 감소한 것으로 사료된다. 그러나 납 중투여군이나 고투여군에서는 키토산의 양이 납의 양에 비해 상대적으로 부족하여 그러한 작용이 미약하게 나타난 것으로 사료된다. Tahiri 등¹³⁾에 의하면 Dietary fiber의 일종으로 Rhamnagalacturonan II dimer (dRG II: complex pectic polysaccharide)를 섭취한 납투여 흰쥐에서 혈액의 납농도가 감소함을 보였는데 dRG II가 납과 흡착하여 장내 흡수를 저해함이 in vitro 실험을 통해 증명되었다.

2) 키토산 섭취에 따른 조직의 납함량

Table 3에서 보면 간조직의 납함량은 납투여량의 증가에

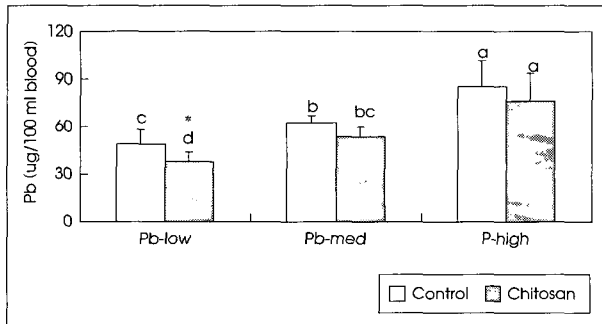


Fig. 1. Whole blood lead concentration in rats exposed to various levels of lead and fed chitosan for 4 weeks. *: significantly different between control and chitosan group ($p < 0.05$).

따라 비례적으로 증가하여 납저투여군에서는 6 ug/g정도, 납 고투여군에서는 15 ug/g정도의 납함량을 보였다. 키토산의 섭취효과는 납 중투여군에서 납수준 저하효과를 나타냈으나 납 저투여군과 납 고투여군에서는 거의 차이를 보이지 않았다. Kim 등⁶⁾의 연구에서는 10%의 고섬유소 (pectin, guar gum)를 섭취시켰을때 간과 신장에서 납 함량의 감소를 보고하였다. Florian 등²⁶⁾은 식이에 50, 200 ppm Pb를 섭취시켰을때 간에서 Pb함량이 50 ppm에서 0.4 ug/g wet wt, 200 ppm에서 1.2 ug/g wet wt 정도로 보고하였다.

Table 3에서 신장조직의 납농도는 간조직과 마찬가지로 납투여량이 증가함에 따라 비례적으로 조직의 납농도가 증가하였으며 whole liver의 납함량과 whole kidney의 납함량은 비슷하지만 장기무게를 고려해 보면 신장이 훨씬 높은 농도로 축적됨을 알수 있다. 특히 간 조직에 비하면 조직 g당 납함량은 3배이상 축적되는 것으로 나타났다. Florian 등²⁶⁾에서도 간의 Pb함량보다 신장의 Pb함량이 6배정도 높게 나타났다. 이는 Pb이 간조직보다 신장조직에 더 많이 축적됨을 알 수 있으며 본실험에서도 같은 경향을 보였다. 키토산의 섭취효과는 키토산 식이군이 납수준을 감소시키는 경향은 보였으나 통계적으로 유의성은 나타나지 않았다. Tahiri 등¹³⁾은 사과에서 추출한 pectic polysaccharide가 포함된 복합체와 납을 결합시켜 식이로 섭취시켰을 때 납흡수가 현저하게 감소하여 간, 신장, 뼈의 납수준이 납 중독된 대조군에 비해 상당히 감소됨이 보고되었다.

Table 3에서 뇌조직의 납농도는 납투여량의 증가에 따라 0.15 ug/g wet wt에서 0.5 ug/g wet wt 정도로 약간 증가하는 경향을 보였으나 유의성은 나타나지 않았으며 키토산의 납농도 감소 효과는 나타나지 않았다. Huang와 Schneider²⁷⁾는 Rat brain의 Neural stem cell에서 낮은 농도로

Table 3. Pb level of tissue (liver, kidney, brain) in rats exposed to various levels of Pb and fed chitosan for 4 weeks

	Liver		Kidney		Brain
	(ug/g wet wt)	(ug/whole liver)	(ug/g wet wt)	(ug/whole kidney)	(ug/g wet wt)
N	0.12 ± 0.01 ^{1)e2)}	1.09 ± 0.12 ^e	0.20 ± 0.02 ^e	0.41 ± 0.06 ^d	0.05 ± 0.00 ^c
N-C	0.11 ± 0.01 ^e	0.99 ± 0.11 ^e	0.18 ± 0.02 ^e	0.37 ± 0.04 ^d	0.05 ± 0.00 ^c
LPb	6.34 ± 0.36 ^d	56.24 ± 3.68 ^d	21.85 ± 2.95 ^d	40.88 ± 5.33 ^c	0.13 ± 0.02 ^c
LPb-C	6.46 ± 0.91 ^d	58.10 ± 2.76 ^d	14.89 ± 3.24 ^d	30.70 ± 6.59 ^c	0.13 ± 0.02 ^c
MPb	11.93 ± 0.68 ^b	109.06 ± 6.33 ^b	45.90 ± 4.78 ^{bc}	96.69 ± 10.16 ^b	0.30 ± 0.03 ^b
MPb-C	9.68 ± 0.61 ^{a3)c}	87.06 ± 5.86 ^{a*}	38.63 ± 4.16 ^c	83.33 ± 9.22 ^b	0.31 ± 0.04 ^b
HPb	15.36 ± 0.79 ^a	139.86 ± 7.09 ^a	61.15 ± 4.76 ^a	146.75 ± 10.76 ^a	0.48 ± 0.08 ^a
HPb-C	14.72 ± 0.77 ^a	130.56 ± 7.43 ^a	55.90 ± 4.57 ^{ab}	128.19 ± 11.34 ^a	0.48 ± 0.04 ^a
	Pb ^{**4)}	Pb ^{**}	Pb ^{**}	Pb ^{**}	Pb ^{**}

1) Values are mean ± SE of 8 rats per group

2) Values with different superscripts within the same column are significantly different at $p < 0.05$

3) *: significantly different between control and chitosan group ($p < 0.05$)

4) ANOVA; Pb: Effect of Pb level (** $p < 0.05$)

납노출을 시켰을 때 proliferation과 differentiation에 영향을 미쳤으며 Estefania G 등²⁸⁾은 어미 쥐에게 Pb acetate (500 ppm)를 음용수에 넣어 먹였을 때 새끼 쥐들에서 hyperactivity가 감소하고 탐색 행동 (exploratory behavior) 과 학습과 기억력의 장애 (impairment of learning, memory) 등이 감소한 것으로 보고 되었다. Hong²⁾의 보고에서도 납투여량의 증가에 따라 뇌조직의 납수준이 비례적으로 증가함을 볼 때 체내로 들어 온 납이 뇌조직으로 전달됨을 알 수 있다.

3. 적혈구의 병리적 증상의 변화

적혈구는 핵이 없고 가운데가 오목하게 들어간 원판모양으로 생겼는데 납 중독 시에는 r-RNA를 변화시켜 적혈구의 성숙을 저해하여 이상적혈구인 유핵 적혈구나 염기성 반점형 적혈구를 형성하게 된다.⁵⁾ Charles 등²⁹⁾은 clinical study에서 밀주에 의한 납중독으로 빈혈과 염기성 반점형 적혈구의 출현을 보였다고 보고하였다. 본 실험에서도 비정상적인 적혈구의 출현 (Fig. 2)이 납 투여량에 따라 증가하여

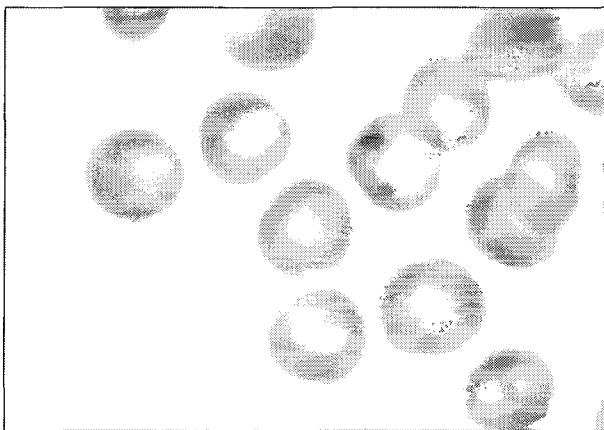


Fig. 2. Clinicopathological findings of basophilic stippling erythrocytes in Pb administered rat H & E stain × 1000.

N, N-C군에서는 모두 정상이었으나 LPb군과 MPb군에서 각각 50% (8마리중 4마리)의 개체에서 염기성 반점형 적혈구가 보였으며 HPb군에서는 모든 개체에서 염기성 반점형 적혈구가 나타났다. 키토산 섭취에 따라 염기성 반점형 적혈구 수는 감소하는 효과가 있었다. 즉 LPb-C군과 MPb-C군에서는 각각 12.5% (한 마리)와 50% (두 마리)에서만 염기성 반점형 적혈구가 나타났으며, HPb에서는 모든 개체에서 나타났으나 그 출현정도가 감소하였다. 본 실험에서는 유핵 적혈구는 나타나지 않았으나 염기성 반점형 적혈구는 모든 납 투여군에서 나타났다. 또한 키토산을 섭취한 군이 섭취하지 않은 군에 비해서 염기성 반점형 적혈구의 수가 훨씬 감소함을 알 수 있었다. 이는 키토산의 섭취가 납 중독시 나타나는 적혈구의 이상 증상을 호전시키는데 도움을 주는 것으로 생각된다.

4. 조직의 병리학적 소견

간조직은 납 투여에 따라 세포 증대 (cell swelling)이나 세포 침윤 (cell infiltration)이 발견되었으며 납농도가 증가할수록 더욱 심화되어 HPb군은 4개체 중 3개체에서 세포 증대를 보였으나 HPb-C군은 2개체에서 나타났다. 간문맥을 중심으로 혈액이 모이는 부분에서 납농도가 높은 군에서 주로 세포가 팽창하거나 침윤하여 괴사된 흔적이 나타남을 볼 수 있었다 (Fig. 3). 이는 혈액의 납농도는 주로 저납투여군에서 chitosan에 의한 납농도 감소효과가 나타났으나 조직에서는 고납투여군에서 조직의 손상 완화가 더 뚜렷하였다.

신장조직은 동맥혈관의 증식 (hypertrophy and vacuolization of artery)과 근위극세포 세포 핵내 봉입체 (intracellular inclusion body)를 관찰할 수 있었다 (Fig. 4). 특히 신장조직에서 동맥혈관의 증식은 납투여량에 따라 증상이 심하게 나타났으며 키토산 섭취군은 키토산을 섭취하

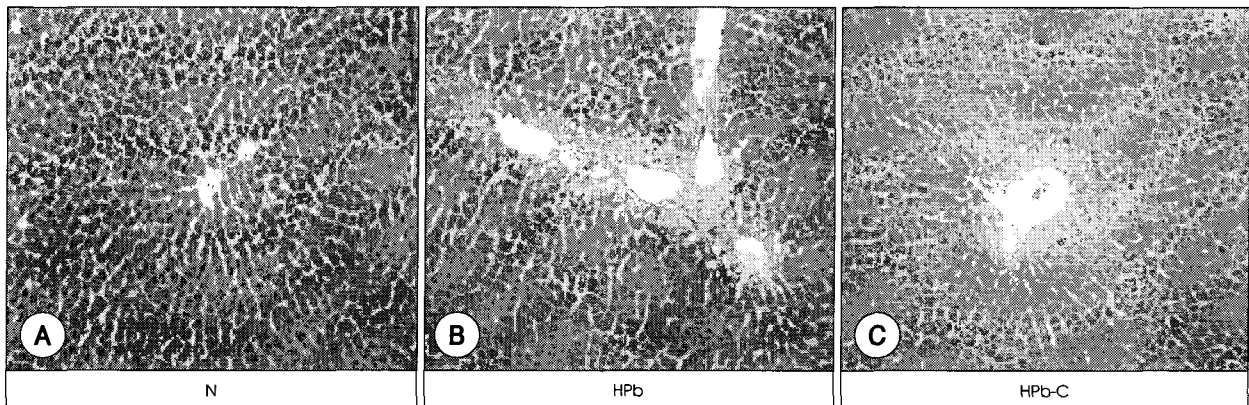


Fig. 3. Histopathological changes of liver in normal rat (A), Pb (100 mg/day) administered rat (B) and Pb (100 mg/day) administered & chitosan (3%) diet rat (C), H & E stain × 400.

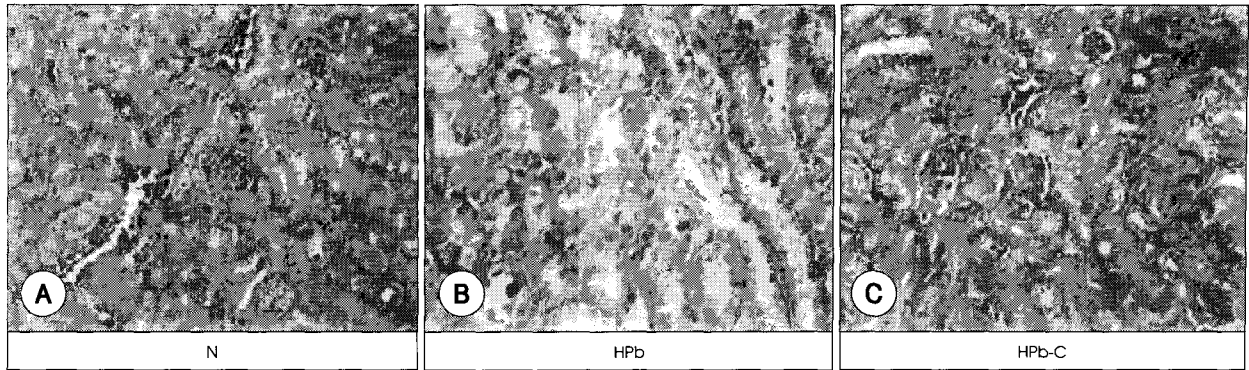


Fig. 4. Histopathological changes of Kidney in normal rat (A), Pb (100 mg/day) administered rat (B) and Pb (100 mg/day) administered & chitosan (3%) diet rat (C), H & E stain $\times 400$.




Fig. 5. Histopathological changes of brain in normal rat (A), Pb (100 mg/day) administered rat (B) and Pb (100 mg/day) administered & chitosan (3%) diet rat (C), H & E stain $\times 400$.

지 않은 군에 비해 증상이 완화된 것으로 나타났다. 신장의 근위곡세뇨관에서 관찰되는 핵내봉입체는 오래전부터 납에 의한 신장독성의 표식자로 알려져 왔으며 납과 결합하는 단백질의 복합물로 납을 무독화하는데 관여하며 주로 병변진행과정 중 초기에 뚜렷이 보이는 것으로 알려지고 있다.³⁰⁾ Hong 등⁴⁾은 음용수에 납 0.2% 처리군 (13주간)에서 신장 근위곡세뇨관의 일부세포가 특징적인 핵내 봉입체와 세포변성이 관찰되었는데 본연구에서는 고농도 투여군 (경구 100 mg/d, 주 3회, 4주간)에서 주로 관찰되어 HPb에서 4개체 중 3개체에서 핵내 봉입체가 관찰되었으나 HPb-군은 1개체에서만 관찰되었다.

뇌조직에서는 충혈 (congestion), 혈관 증대 (vascular hypertrophy)가 나타났으며 납농도가 증가 할수록 증상이 심하게 나타났다. 또한 키토산 섭취군이 다소 증상이 완화되어 충혈의 경우 HPb에서는 4개체중 2개체에서 심한 증상을 보였으나 HPb-C에서는 나타나지 않았다. 혈관 증대의 경우 MPb에서 2개체가 증상을 나타내었으나 MPb-C에서는 나타나지 않았다 (Fig. 5). 많은 연구자들은 납의 노출이 뇌에서 다양한 신경계 기능에 영향을 주고 있음을 보고하였다.^{31,32)}

요약 및 결론

납 투여에 따른 흰쥐의 혈액과 조직의 납농도와 병변을 검토하고, 키토산이 납의 중독증세를 완화할수 있는지를 알아보기 위하여, 성숙한 흰쥐를 이용해서 실험군을 납투여량 (0, 50, 100 mg/d)과 키토산 함유식이 (식이 중 3%)의 섭취여부에 따라 정상 (N, N-C), 저투여군 (LPb, LPb-C), 중투여군 (MPb, MPb-C), 고투여군 (HPb, HPb-C)의 8군으로 하여 혈액 및 조직 (간, 신장, 뇌)의 납함량을 측정하고 조직의 병리적 특성을 관찰하였다.

첫째 체중증가량과 식이섭취량은 납을 투여한 군은 납을 투여하지 않은 군에 비해 체중이 감소하였으나 납 투여량에 따른 차이를 보이지 않았으며 키토산의 섭취에 따른 유의적인 차이는 없었다.

둘째 혈액의 납농도는 납 투여량이 증가할수록 증가하였다. 또 키토산 첨가에 따라 혈액의 납농도가 감소하는 경향을 보였으며, 납저투여군에서는 혈중 납농도가 유의적으로 감소하였다 ($p < 0.05$). 키토산 첨가 식이군의 적혈구에서 염기성 반점형 적혈구 수가 감소하는 경향을 보였다.

셋째 장기조직의 납농도는 간에서는 MPb군에서 키토산의 섭취효과가 나타났고 신장에서는 키토산의 섭취효과가 유의하진 않았지만 전반적으로 키토산의 섭취로 납농도가 감소하는 경향을 보였다. 뇌조직에서는 납투여량의 증가에 따라 납수준이 증가하였으며 키토산 첨가 효과는 나타나지 않았다. 간조직은 납 투여에 따라 세포 증대 (cell swelling) 나 세포 침윤 (cell infiltration)이 발견되었으며 신장조직은 동맥혈관의 증식 (hypertrophy and vacuolization of artery) 과 근위곡세뇨관 세포 핵내 봉입체 (intranuclear inclusion body)를 관찰할 수 있었다. 특히 신장조직에서 동맥혈관의 증식은 납투여량에 따라 증상이 심하게 나타났으며 키토산 투여군은 키토산을 투여하지 않은 군에 비해 증상이 완화된 것으로 나타났다.

결론적으로 본 연구에서는 납투여량이 증가할수록 혈액 및 장기조직의 납함량은 증가하였고 키토산 섭취에 따라 혈액 및 조직에서의 납수준이 감소하는 경향을 알 수 있었다. 그러나 키토산 섭취에 따른 혈액과 조직의 납함량 저하효과는 납 투여량에 따라 다소 다르게 평가되었다. 이는 키토산의 섭취량에 의해 그 효과가 다를 수 있음을 시사하는바 키토산 섭취량에 대한 효과를 다양하게 검토하여야 할 것이다. 또한 키토산이 납 뿐 만 아니라 다른 유해중금속 대사에도 영향을 미치는 지에 대한 연구도 검토해야 할 것으로 사료된다.

Literature cited

- Graeme KA, Pollack CV. Heavy metal toxicity, Part 2: Lead and Metal fume fever. *J Emergency Med* 16(2): 171-177, 1998
- Hong CM. Effect of repeated exposure to Pb acetate on Hematopoietic Function, Testis and Kidney in male rats. *J Toxicol Pub Health* 17(4): 309-316, 2001
- BVetMed, Ortega L, Arroyo M, Fernandez C, Prats D, Barrientos A. Experimental Lead Nephropathy. *Am J Kidney Dis* 40(1): 59-67, 2002 (July)
- Hong CM, Yoon CY, Cho YY, Hong IJ, Song JY, Yang JH, Cho DH, Chae CH, Cho MH, Yang KH, Kim CK. Age Effects of Repeated Exposure to lead Acetate on Pathological changes in Male Rats. *Ann Report KFDA* 4: 456-466, 2000
- Kwon OD. Histopathological studies on the experimental lead poisoning in rats. *Kor J Vet Clin Med* 17(1): 70-75, 2000
- Kim MK, Lee HY. Effect of High Fiber Diet on Lead Absorption and Metabolic Changes in Growing Rats. *Kor J Nutr* 23(7): 492-503, 1990
- Kim MK, Lee HY. Detoxification study with different dietary protein levels and detoxifying periods in lead poisoned rats. *Kor Nutr J* 22(3): 185-193, 1989
- Pires JB, Miekeley N, Donangelo CM. Calcium supplementation during lactation blunt erythrocyte lead level and δ -acid dehydratase zinc-reactivation in women non-exposed to lead and with marginal calcium intakes. *Toxicology* 175: 247-255, 2002
- Spickett JT, Bell RR. The influence of dietary phosphate on the toxicity of orally ingested lead in rats. *Food Chem Toxicol* 21(2): 157-61, 1983 Apr
- Hsu PC, Guo YL. Antioxidant nutrients and lead toxicity. *Toxicology* 180: 33-44, 2002
- Batra N, Nehru B, Bansal MP. The effect of zinc supplementation on the effects of lead on the rat testis. *Reproductive Toxicology* 12(5): 535-540, 1998
- Tandon SK, Khandelwal VK, Mathur JN. Influence of dietary iron deficiency on nickel, lead and cadmium intoxication. *Science Total Environment* 148: 167-173, 1994
- Tahiri M, Pellerin P, Tressol JC, Doco T, Pepin D, Rayssiguier, Coudray C. The Rhamnogalacturonan-II Dimer Decreases Intestinal Absorption and Tissue Accumulation of Lead in Rats. *J Nutr* 130: 249-253, 2000
- Koid SS. Chitin-chitosan: properties, benefits and risks. *Nutr Res* 18(6): 1091-1101, 1998
- Rho SN, Hong JY. Antitumor effect and the change of chemosensitivity of Chitosan in Human lung cancer cell line. *Kor J Nutr* 31(4): 739-746, 1998
- Lasko CL, Pesic BH, Oliver DJ. Enhancement of the metal-binding properties of chitosan through synthetic addition of sulfur and nitrogen containing compounds. *J Appl Pol Sci* 48: 1565-1570, 1993
- Jang BS, Lim JH, Yun HI. A 4-week Oral Toxicity Study of Water-soluble Chitosan in Sprague-Dawley Rats. *Korean J Vet Res* 43(2): 195-202, 2003
- Maezaki Y, Tsuji K. Hypocholesterolemic effect of chitosan in adult males. *Biosci Biotech Biochem* 57: 1439-1444, 1993
- Ishii H, Minegishi M, Lavitpichayawong B, Mitani T. Synthesis of chitosan-amino acid conjugates and their use in heavy metal uptake. *Int J Biol Macromol* 17(1): 21-23, 1995
- Cervera ML, Arnal MC, Guardia M. Removal of heavy metals by using adsorption on alumina or chitosan. *Analytical Biological Chemistry* 375(6): 820-825, 2003
- Reeves PG, Nielsen FH, Fahey GC Jr. AIN-93 purified diets for laboratory rodents: final report of the American Institute of Nutrition ad hoc writing committee on the reformulation of the AIN-76A rodent diet. *J Nutr* 123(11): 1939-1951, 1993
- Registry of Toxic Effects of Chemical Substances (RTECS). Lead compiled by the National Institute occupational Safety and Health of the U.S. Department of Health and Human Services, 1993-2002
- Kim MK, Seol EY. Effect of Dietary Chitin and Chitosan on Cadmium Toxicity and Lipid Metabolism in Rats. *Kor J Nutr* 27(10): 996-1006, 1994
- Gordon JM, Taylor A, Bennett PN. Lead poisoning: case studies. *Ltd Br J Clin Pharmacol* 53: 451-458, 2001
- Hammond PB, Succop PA. Effect of supplemental nutrition on lead-induced depression of growth and food consumption in weanling rats. *Toxicology Applied Pharmacology* 131: 80-84, 1995
- Florian L, Cerklewski, Forbes RM. Influence of Dietary Zinc on Lead Toxicity in the Rat. *J Nutr* 106: 689-696, 1976
- Huang F, Schneider JS. Effects of Lead Exposure on Proliferation and Differentiation of Neural Stem Cells Derived from Different

- Regions of Embryonic Rat Brain. *Neuro Toxicology* 25 (6) : 1001-1012, 2004
- 28) Estefania GM, Vassilieff L, Vassilieff VS. Developmental lead exposure: behavioral alterations in the short and long term. *Neurotoxicology Teratology* 23: 489-495, 2001
- 29) Charles L, Whitfield MD, Lawrence T, James D, Whitehead MD. Lead encephalopathy in adults. *Am J Med* 52 (3) : 289-298, 1972
- 30) Sanchez-Fructoso AI, Blanco J, Cano M, BVetMed, Ortega L, Arroyo M, Fernandez C, Prats D, Barrientos A. Experimental Lead Nephropathy: Treatment With Calcium Disodium Ethylenediaminetetraacetate. *Am J Kidney Dis* 40 (1) : 59-67, 2002
- 31) Chiodo LM, Jacobson SW, Jacobson JL. Neurodevelopmental effects of postnatal lead exposure at very low levels. *Neurotoxicology Teratology* 26: 359-371, 2004
- 32) Park SH, Lim DK. Changes in the Central Glutamatergic Nervous System of Young Rat Following Long-term Lead Exposure. *J Toxicol Pub Health* 15 (2) : 191-197, 1999