

## 원발성 과호산구증가 증후군 환자들 중 폐침범을 보이는 환자군의 F-18 FDG PET 소견

연세대학교 의과대학 진단방사선과학교실 핵의학과, 연세대학교 의과대학 호흡기내과학교실<sup>1</sup>,  
이화여자대학교 의과대학 진단방사선과학교실<sup>2</sup>  
이재훈 · 김태훈 · 윤미진 · 허 진 · 김태성 · 김상진 · 김형중<sup>1</sup> · 배문선<sup>2</sup> · 유영훈 · 이종두

### F-18 FDG PET Scan findings in Patients with Pulmonary Involvement in the Hypereosinophilic Syndrome

Jae Hoon Lee, M.D., Tae Hoon Kim, M.D., Mijin Yun, M.D., Jin Hur, M.D., Tae-Sung Kim, M.D., Sang Jin Kim, M.D., Hyung Joong Kim, M.D.<sup>1</sup>, MoonSun Pai, M.D.<sup>2</sup>, Young Hoon Ryu, M.D., Jong Doo Lee, M.D.

*Division of Nuclear medicine, Department of Diagnostic Radiology, College of Medicine, Yonsei University, Department of Pulmonology, College of Medicine, Yonsei University<sup>1</sup>, Department of Radiology, College of Medicine, Ewha Womans University<sup>2</sup>*

**Purpose:** Hypereosinophilic syndrome (HES) is an infiltrative disease of eosinophils affecting multiple organs including the lung. F-18 2-fluoro-2-deoxyglucose (F-18 FDG) may accumulate at sites of inflammation or infection, making interpretation of whole body PET scan difficult in patients with cancer. This study was to evaluate the PET findings of HES with lung involvement and to find out differential PET features between lung malignancy and HES with lung involvement. **Material and Methods:** F-18 FDG PET and low dose chest CT scan was performed for screening of lung cancer. Eight patients who showed ground-glass attenuation (GGA) and consolidation on chest CT scan with peripheral blood eosinophilia were included in this study. The patients with history of parasite infection, allergy and collagen vascular disease were excluded. CT features and FDG PET findings were meticulously evaluated for the distribution of GGA and consolidation and nodules on CT scan and mean and maximal SUV of abnormalities depicted on F-18 FDG PET scan. In eight patients, follow-up chest CT scan and FDG PET scan were done one or two weeks after initial study. **Results:** F-18 FDG PET scan identified metabolically active lesions in seven out of eight patients. Maximal SUV was ranged from 2.8 to 10.6 and mean SUV was ranged from 2.2 to 7.2. Remaining one patient had maximal SUV of 1.3. On follow-up FDG PET scan taken on from one to four weeks later showed decreased degree of initially noted FDG uptakes or migration of previously noted abnormal FDG uptakes. **Conclusions:** Lung involvement in the HES might be identified as abnormal uptake foci on FDG PET scan mimicking lung cancer. Follow-up FDG PET and CT scan for the identification of migration or resolution of abnormalities and decrement of SUV would be of help for the differentiation between lung cancer and HES with lung involvement. (Korean J Nucl Med 39(4):239-245, 2005)

**Key Words:** F-18 FDG PET, False Positive, Hypereosinophilic Syndrome, Lung Cancer, Chest CT

## 서 론

F-18 2-fluoro-2-deoxyglucose (F-18 FDG, 이하 FDG)

- **Received:** 2005. 7. 4. • **Accepted:** 2005. 8. 14.
- Address for reprints: Young Hoon Ryu, M.D., Department of Diagnostic Radiology, Yonsei University College of Medicine, Research Institute of Radiological Science, Yonsei University, Yondong Severance Hospital #146-92, Dogok-dong, Kangnam-gu, Seoul 135-270, Korea  
Tel: 82-2-3497-3510, Fax: 82-2-3462-5472  
E-mail: ryuy@mail.nih.gov

양전자 방출 단층촬영(PET)은 기존 영상 검사만으로는 정확한 진단을 내리기 어려웠던 병변들의 특성을 평가하고 분포를 검사하는데 자주 이용되기 시작하여, 현재 폐암, 두경부 종양, 악성림프종, 그리고, 췌장암을 포함한 거의 신체의 모든 부분에 걸쳐 원발성 및 전이성 종양을 진단하는데 폭넓게 사용되고 있다.<sup>1-4)</sup> 흉부 종양 환자의 전반적인 평가와 병기결정에 있어서도 FDG PET은 예민하고 특이적인 검사임이 잘 밝혀져 있다.<sup>5,6)</sup> 그러나, 염증성 혹은 감염성 질환에서도 역시 FDG 축적을 보일 수 있고, 이러한 FDG의 비정상적인 섭취 증가를 볼 수 있는 양성 질환은 40여 가지 이상으로

보고되어 있다.<sup>5,7)</sup>

원발성 과호산구증가 증후군(idiopathic hypereosinophilic syndrome)은 백혈구 증식성질환 혹은 그와 유사한 질환들의 집합으로서 지속적인 호산구의 과생산이 특징이다.<sup>8)</sup> 이 증후군은, 원인을 설명할 수 없는 과다호산구증가증(hypereosinophilia)의 지속과 신체 장기의 침범, 이 두 가지로 대변된다. 이 증후군의 가장 심한 형태는 호산구성 백혈병(eosinophilic leukemia)의 임상양상을 보이지만, 원발성 과호산구증가 증후군을 일으키는 원인은 알 수 없다.<sup>9)</sup> 여러 조직과 장기가 손상을 받을 수가 있고, 가장 치명적인 경우는 심장과 중추신경계를 침범했을 경우이다.<sup>10)</sup> 폐 침범은 원발성 과호산구증가 증후군 환자의 약 40%에서 보고되고 있고, 자각증상이 없거나 야간기침, 해소, 천명음, 및 호흡곤란의 임상증상을 보일 수 있다. 병리학적으로 이러한 폐병변은 미만성의 호산구 침윤을 보인다.

이렇게 폐침범을 보이는 원발성 과호산구증가 증후군 환자에 있어서, 흉부 방사선 소견은 비특이적이고 일과성 간유리 음영 혹은 폐경화를 보인다고 보고되어 있다.<sup>9,11)</sup> 전산화 단층촬영(Computed tomography; CT)에서는 간유리 음영의 halo를 동반하거나 동반하지 않는 작은 폐결절들, 혹은 주로 폐 가장자리에서 관찰되는 간유리 음영의 국소 병변을 보일 수 있다고 보고되어 있다. 이러한 소견들만으로도 진단이 가능한 경우가 있으나, 악성 폐 병변들과 유사하게 나타나서 진단적 어려움에 빠지게 만들기도 한다.

본 저자들은 폐침범을 보이는 원발성 과호산구증가 증후군 환자군에서, <sup>18</sup>F-FDG PET 영상소견을 평가하고 폐암과의 감별진단에 도움이 될 수 있는 PET 영상 소견을 알아보고자 하였다.

## 대상 및 방법

### 1. 환자군 선정

2003년 8월부터 2004년 11월 중순까지 폐암검진을 목적으로 본원에 내원하여 저선량 CT을 시행한 환자 중, 원인불명의 폐병변을 보여 FDG PET 촬영을 의뢰받은 환자군을 선별하였다. 이들 중, 말초혈액 검사상 말초 과다호산구증가증(peripheral eosinophilia)을 보인 8명의 환자를 연구에 포함시켰다. 8명의 환자들 모두 이차성 말초 과다호산구증가증을 일으킬 수 있는 원인이 되는 알러지 질환, 기생충 감염, 교원성 질환, 종양, 혹은 투약의 과거력이 없음을 확인하였다. 이들의 평균 나이는 50세(범위: 38~65세)였으며, 남성은 5명, 여성은 3명이었다.

### 2. 흉부 CT

SOMATOM Sensation 16 (Siemens, Erlagen, Germany)를 사용, 저선량(120 kVp, 105 mA), 단면두께 5 mm로 흉부 전산화 단층 촬영을 시행하였다.

### 3. PET 프로토콜

모든 환자들은 CT 촬영 직후 혹은 다음날, 전신 단층 촬영기인 Allegro (Philips, Cleveland, OH, USA)를 사용하여 FDG-PET을 시행하였다. 환자들은 FDG 정맥 주사 전 최소 6시간의 금식을 하였고, 주사 직전에 측정된 혈당치는 평균 93 mg/dl (범위: 63~122 mg/dl)였다. 10 mCi (370 mBq)의 F-18 FDG를 정맥 주사하였고 모든 환자들은 주사 후 40~60 분이 지나 전신 양전자 방출 단층촬영을 multiple bed position technique으로 촬영하였다. frame 당 1분씩 transmission scan을 얻었고 이어서 frame 당 3분씩 emission scan을 시행하였다. 모든 환자들은 양와위에서 양팔을 올린 채로 검사를 받았다. PET 영상은 OSEM algorithm (4 iteration, 8 subsets)을 이용하여 재구성하였다.

### 4. 혈액검사

말초혈액검사는 검사 전 모든 환자들에게 시행하였고, 말초혈액 과다호산구증가증은 호산구 수치가  $1.5 \times 10^9 / L$  이상일 때로 정의하였다. 혈청 검사 및 의무기록의 면밀한 조사를 통하여 이차성 과다호산구증가증을 일으킬 수 있는 가능한 원인을 모두 배제하였다.

### 5. 영상판독

임상정보와 CT의 결과를 알지 못하는 두 명의 전문의가 각각 PET 영상을 판독하였다. Transaxial, sagittal, coronal의 세가지 단면 영상과 projection 영상을 동시에 보면서 분석하였고, CT에서 관찰되는 간유리 음영, 폐경화, 폐결절들의 분포와 PET 영상에서 보이는 병변의 SUV 평균 및 최대치를 연관시켜 면밀히 판독하였다. F-18 FDG 반정량적 측정방법을 사용시, ROI는 횡측단면에서 비정상적 축적을 보이는 병소 주위로 하였으며, SUV 계산 시 지정된 관심영역 내의 최고치를 사용하였으며, 2.5 이상의 peak SUV를 비정상적으로 규정하였다.

## 결 과

### 1. FDG PET 소견

본 연구대상인 8명의 환자들에 결과를 Table 1에 정리하였다. FDG PET 검사 상, 8명 중 7명에서 높은 섭취를 보였

**Table 1.** Demographic Data and Results of Peripheral Blood Eosinophil Counts, FDG PET Scans, Chest Radiographs, and Chest CT Scans

Case	Age	Sex	WBC (/uL)	Eosinophil (%)	Follow-up Blood Eosinophil	SUV		Plain Chest X-Ray		Chest CT scan			
						Peak	Mean	Nodule	Consolidation	Nodule	Halo	GGA	Consolidation
1	38	F	9,000	19.9	Normalized after 1 week	2.8	2.2	+	-	+	-	+	-
2	65	M	8,300	43.6	27.1% after 3 weeks	5.1	3.5	+	-	+	+	+	-
3	52	F	6,500	23.7	Normalized after 3 weeks	6.8	4.9	+	-	-	-	+	-
4	47	M	7,300	72.0	38% after 1 month	10.6	7.2	-	+	-	-	-	+
5	45	M	8,200	20.8	10.8% after 2 weeks	8.2	4.1	+	-	+	+	+	-
6	49	F	8,400	23.3	21.1% after 1 week	7.4	4.3	-	-	-	-	+	-
7	54	M	10,200	13.9	8.1% after 3 weeks	4.3	2.7	+	-	+	+	+	-
8	48	M	9,400	32.0	Normalized after 1 month	1.3	0.7	-	-	-	-	+	-

GGA: Ground glass attenuation

**Table 2.** Summary of Follow-up FDG PET and Chest CT Scan Findings

Case	SUV				Follow up PET			Follow up Chest CT		
	Initial		Follow-up		Size	Number	Location	Size	Number	Location
	Peak	Mean	Peak	Mean						
1	2.8	2.2	NA	NA	-	-	-	-	-	-
2	5.1	3.5	3.1	1.7	NC	NC	NC	*I	NC	Migration
3	6.8	4.9	1.5	0.9	NC	NC	NC	NC	NC	NC
4	10.6	7.2	5.3	3.8	NC	NC	NC	NC	NC	NC
5	8.2	4.1	3.7	1.7	NC	NC	NC	NC	NC	NC
6	7.4	4.3	5.5	3.9	NC	NC	NC	*I	NC	Migration
7	4.3	2.7	2.7	1.5	NC	NC	NC	NC	NC	NC
8	1.3	0.7	NA	NA	-	-	-	-	-	-

D : Decreased

I : Increased

NC : No change

NA : Not Available due to resolution of lesions.

\* There was a newly developed ground-glass attenuation lesion in the follow-up CT scan, however, its metabolic activity was too low to be identified on follow-up FDG PET.

다. 이들에 있어서 peak SUV는 2.8~10.6 (평균: 6.4±2.6), mean SUV는 2.2~7.2 (평균: 4.1±1.6)로 측정되었다(Fig. 1A, Fig 2A). 나머지 1명에서 peak SUV는 1.3, 그리고, mean SUV는 0.7로 측정되었다.

환자들은 평균 15.8일(범위: 7~30일) 후 추적검사로 FDG PET, 흉부 CT, 그리고, 혈액검사를 시행하였다. 이전 검사에서 비정상적으로 높은 섭취를 보였던 7명 중 6명에서 추적검사로 시행한 FDG PET 검사 상, peak SUV 및 mean SUV의 감소를 보였다(Table 2, Fig. 1C, Fig. 2C). 이 중 2명에서는 SUV의 감소와 함께 병변 부위의 이동이 관찰되었으며 이러한 변화 소견들은 흉부 CT 소견과도 일치하였다(Table 2, Fig. 1C). 7명 중 나머지 1 명과 초기에 비교적 낮은 SUV를 보였던 1명은, 추적검사 상 FDG의 이상 섭취를 보이지 않았고 흉부 CT에서도 병변은 소실되었다.

## 2. 흉부 CT 소견

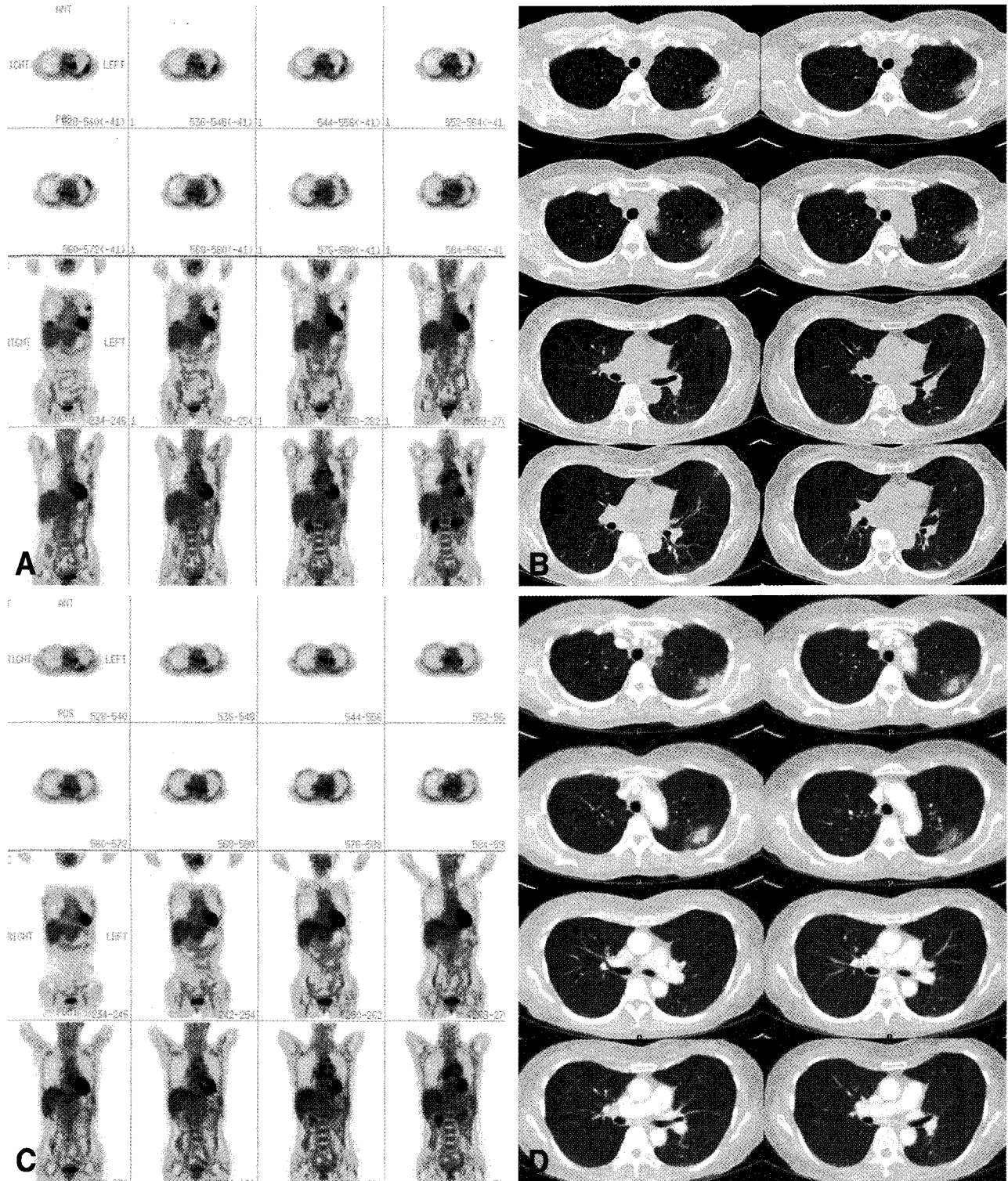
흉부 단순 방사선 촬영검사 상 5명의 환자에서 결절성 병변, 1명에서 기강경화 소견을 보였으며, 나머지 2명은 정상

소견을 보였다. 흉부 CT소견은 주위에 halo를 동반한 결절성 병변으로 보이는 경우가 제일 많았으며(n=5), 간유리음영(n=2), 혹은 기강경화(n=1) 소견을 보였다(Fig. 1B, Fig. 2B).

추적검사로 시행한 흉부 CT상, 6명에서는 병변의 크기 및 범위가 감소하였으며 이 중 2명에 있어서는 병변의 이동을 보였다(Fig. 1D, Fig. 2D). 그 외 간유리 음영만을 보였던 2명은 추적검사상 그 병변이 소실되었다.

## 고 찰

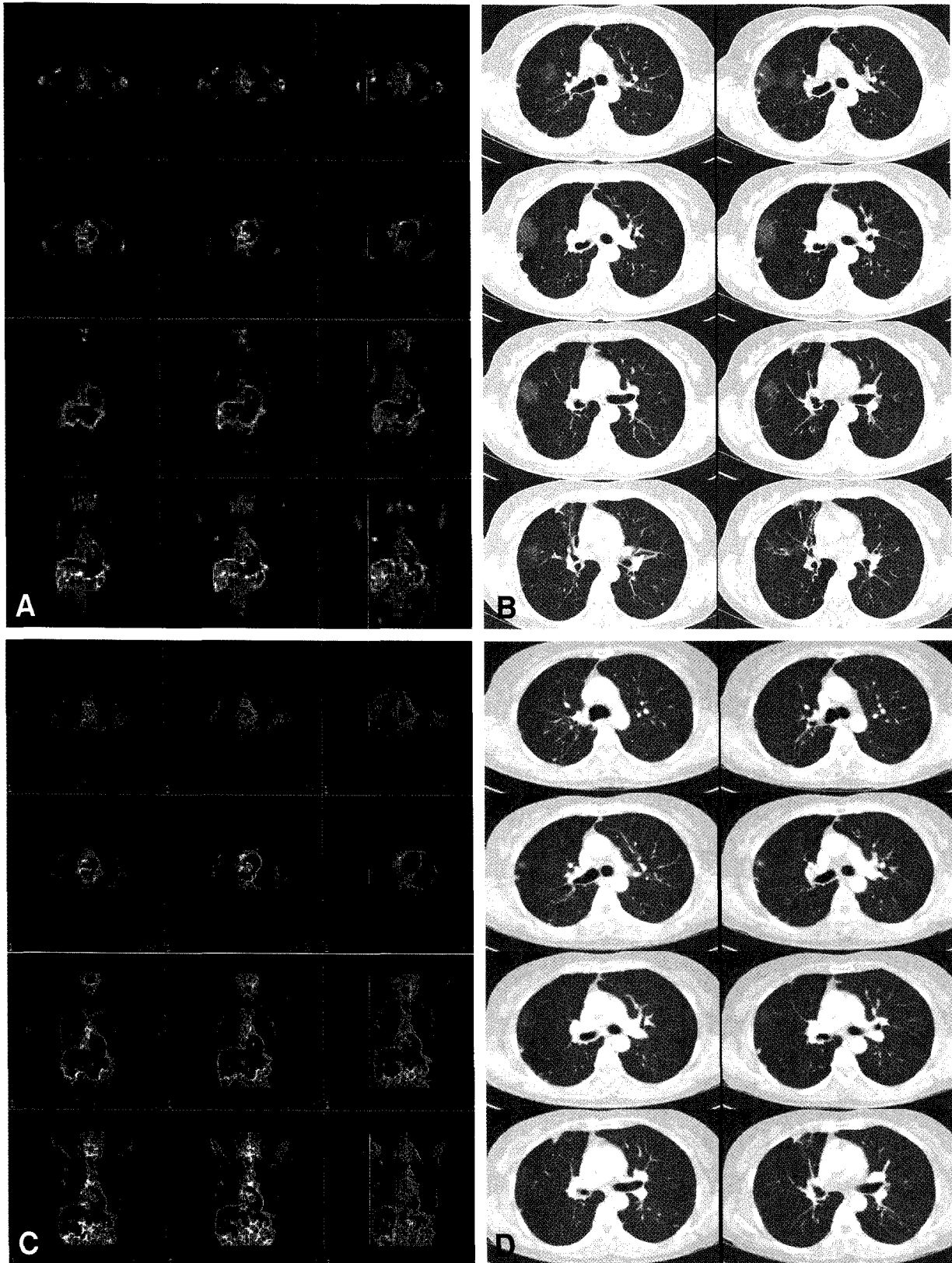
흉부 단순 방사선 촬영과 CT는 폐암이 의심되는 환자에게서 흔히 시행되는 검사다. 이 검사들은 해부학적 및 형태학적 정보를 제공해 주지만, 양성과 악성의 여부를 정확히 감별해주지는 못한다. 그래서, 진단은 객담세포검사나 조직검사가 필요하게 된다. 한 보고에서는, 방사선학적으로 감별이 어려운 병변들을 흉강경으로 절제한 결과 50% 이상에서 양성으로 밝혀졌다고 보고하였다.<sup>12)</sup> 그런 맥락에서, 비침습



**Figure 1.** Coronally and axially reconstructed PET images (A) revealed focal area of hypermetabolic focus on LUL lateral portion which corresponded to focal consolidation and GGA on initial CT scan (B). 3 weeks follow-up PET images (C) showed decreased degree of FDG uptakes and migration of GGA and consolidation area to posterior portion of same lobe on CT scan (D).

적으로 이러한 병변들을 평가할 수 있는 정확한 검사방법이 있다면, 기존의 불필요하고 고가이면서도 진단적이지 못한

검사들을 피할 수 있을 것이다. 그러나, 비종양성 흉부 질환에 있어서도  $^{18}\text{F}$ -FDG 섭취가 증가되는 사례들이 보고되어



**Figure 2.** Initial FDG PET images (A) revealed focal area of mild degree of hypermetabolic focus on RUL which was improved on 1 week follow-up PET study (C). CT scan (B) demonstrated multiple nodules and halos and GGA on corresponding areas which were also improved on follow-up CT scan (D).

왔다.<sup>5,7,13,14)</sup> 이런 위양성 결과는 감염성, 염증성, 교원성, 의인성 질환과 심지어는 정상 생리적인 경우에서도 관찰된다고 한다.

원발성 과호산구증가 증후군은 원인을 발견할 수 없는 과다호산구증가증의 오랜 지속 및 여러 신체 장기 침범을 특징으로 하는 질환군이다.<sup>15,16)</sup> 질환 자체의 희귀성과 진단에 대한 확실성 때문에, 질환 분포나 환경에 의한 영향 등 부차적인 정보는 알려진 바가 거의 없다.<sup>17)</sup> 이 질환은 주로 20세에서 50세 사이의 남성들에게서 발병하지만, 인종이나 문명에 따른 차이는 없다고 보고되어 있다. 이 증후군을 조기에 진단해야 하는 이유는 치료가 즉각적으로 시행될 경우 예후가 매우 좋아지기 때문이다.<sup>17)</sup>

원발성 과호산구증가 증후군 환자가 폐침범을 보이는 예에서 FDG 섭취가 보고된 바는 없었다. 본 증례들에서는 PET 검사 상 폐 가장자리에 비정상적 FDG 섭취를 보였으며, 이 부위는 처음 CT에서 관찰된 병소와 일치하였다. 8명 중 7명에서 비정상적으로 높은 SUV를 보였다: 최고 SUV는 2.8~10.6였으며, 평균 SUV는 2.2~7.2로 측정되어 악성 종양의 경우와 유사한 수치를 보이기까지 했다. 결과적으로, FDG PET 영상만으로 악성과 양성을 감별하는 것은 어려운 위양성 결과를 초래하였다.

원발성 과호산구증가 증후군의 발병기전은 아직도 불분명하지만, 독성 양이온성 단백질을 포함하는 호산구성 과립이 분비되어 조직손상을 일으킨다고 알려져 있다. 이러한 독성물질에는 major basic protein, eosinophil peroxidase, eosinophil-derived neurotoxin, 그리고, eosinophil cationic protein 등이 있다. 호산구는 또한 특정 cytokine을 분비하는데, 이 물질에 의해 추가적인 호산구의 동원반응이 일어나며 조직 손상을 가속시키고 면역체계를 변화시킨다. 또한, 침윤된 호산구가 respiratory burst pathway를 거쳐 생산해내는 산화성 물질에 의해 조직 손상을 악화시킨다고 알려져 있다. 정확히 언제 어떻게 혈중 호산구에서 과립을 분비하는지는 알 수 없지만 이것이 원발성 과호산구증가 증후군과 연관된 조직 손상을 설명할 수 있을 것으로 생각된다.<sup>19)</sup> 병리적으로 폐침범 부위에는 미만성의 호산구 침윤이 관찰되는데, 비정상적인 FDG의 섭취는 병변 부위로 활성화된 백혈구들이 이동해서 생긴 것으로 생각되며, 여러 PET 임상 결과에서도 염증성 및 감염성 질환에서 FDG의 높은 섭취를 보이는 것으로 나타났다.<sup>20,21)</sup> 이러한 결과는, 염증 세포들이 활성화될 때 당전달체의 발현이 증가되고 이와 더불어 cytokine 및 성장인자들이 deoxyglucose에 대한 당전달체의 친화력을 상승시켜 결과적으로 염증 부위에 정상조직보다 높은 FDG의 축적을 보이게 되는 것으로 설명할 수 있다.<sup>22)</sup>

흉부 전산화 단층 촬영은 원발성 과호산구증가 증후군의 진단에 도움을 줄 수 있기도 하다. 알려진 CT 소견으로는 폐 가장자리의 간유리 음영의 halo를 가진 결절성 병변들, 혹은 양측 폐야에서 관찰되는 간유리 음영 병소들이 관찰될 수 있는 것으로 보고되고 있다. 주로 병변은 폐 가장자리에 위치하며 어느 폐엽에서도 보일 수 있다. 또한 질환이 진행되거나 회복되면서 이런 병변들이 이동하거나 일과성으로 소실되는 소견이 자주 관찰된다고 보고되어 있다.<sup>23)</sup> 본 연구에서도 초기에 폐 가장자리에서 관찰되던 간유리 음영의 halo를 가진 결절성 병변이나 폐경화 소견들이, 과다호산구증이 호전되거나 지속되면서 이동하거나 사라지는 소견을 보였다. 그러나, 보고된 CT 소견들은 비특이적이어서, 감별진단으로 감염성 질환(진균성 질환), 종양(폐선암, 세기관지 폐포암종, 전이암), Wegener 육아종증 등을 고려할 수 있고, 더욱이 본 연구에서처럼 악성 폐종양과 비슷한 정도의 FDG의 높은 섭취를 보이는 병변일 경우, 정확한 진단은 더욱 어려워 질 수도 있다.

결론적으로, 원발성 과호산구증가 증후군 환자들 중 폐침범을 보이는 환자에서 FDG PET는 폐암과 유사한 정도의 높은 섭취를 보이는 위양성 결과가 많았으며, 한 번의 검사만으로는 악성과 양성을 감별하는 것은 어려웠다. 이런 경우, 혈액검사 소견을 참조하고, 추적검사로 CT 및 FDG PET검사를 시행하여 병변의 위치 이동이나 소실여부 및 FDG 섭취의 감소 여부 등을 확인하여 보는 것이 원발성 과호산구증가 증후군 환자에 있어서 폐침범의 경우와 폐암을 감별하는 데 도움을 줄 수 있을 것으로 생각된다.

## 요 약

**목적:** F-18 FDG PET 검사는 염증성이나 감염성 병변에도 위양성 소견을 보일 수 있으며 이로 인하여 악성종양과의 감별진단을 어렵게 만드는 경우가 있다. 원발성 과호산구증가 증후군 (Hypereosinophilic syndrome)은 폐를 포함한 여러 장기에 호산구의 침윤을 보이는 염증성 질환이다. 본 연구를 통하여 이런 폐침범을 보이는 원발성 과호산구증가 증후군 환자에 있어서 PET 소견을 분석하고 비정상적인 높은 섭취를 보이는 경우 폐암과 감별되는 소견을 알아보고자 하였다. **대상 및 방법:** 폐암 검진을 목적으로 시행한 저선량 흉부 CT 상 결정 및 간유리 음영, 기강경화 소견을 보인 환자들 중 혈액검사상 말초 호산구 과다증을 보인 환자들을 대상으로 FDG PET 검사를 시행하였다. 이들 중, 기생충 질환 등의 이차성 말초 과다호산구증가증의 원인을 있는 경우 연구에서 제외되었다. 총 8명 환자들의 흉부 CT는 결절, 간유

리 음영, 그리고 기강경화 등의 병변 소견 등으로 구분하였으며 그 병변 위치에 상응하는 FDG PET에서 보이는 병변의 maximal 및 mean SUV에 관하여 대조분석하였다. 8명 모두 1-4주 후 추적검사를 시행하여 혈액검사 및 PET과 흉부 CT에서 관찰되었던 병변의 변화소견을 살펴보았다. **결과:** 처음 시행한 FDG PET 검사 상, 8명 중 7명에서 높은 섭취를 보였으며 peak SUV는 2.8~10.6 (평균: 6.4±2.6), mean SUV는 2.2~7.2 (평균: 4.1±1.6)로 측정되었다. 나머지 1명에서 peak SUV는 1.3, 그리고, mean SUV는 0.7로 측정되었다. 환자들은 평균 15.8일(범위: 7일~30일) 후 추적검사로 <sup>18</sup>F-FDG PET, 흉부 CT, 그리고, 혈액검사를 시행받았다. PET 추적검사 상 이전에 높은 섭취를 보였던 7명 중 6명에서 peak 및 mean SUV의 감소를 보였고 이전에 높은 섭취를 보인 나머지 1명과 낮은 섭취를 보인 1명에서는 병변이 완전히 소실되었다. 이러한 변화 소견은 흉부 CT 추적검사 소견과도 일치하였다. **결론:** 원발성 과호산구증가 증후군 환자군에서 폐침범을 보이는 경우, 폐병변은 FDG PET 영상에서 폐암과 유사한 정도의 높은 섭취를 보이는 위양성 결과를 나타내어 한번의 PET 검사만으로는 양성과 악성을 감별할 수 없었다. 이러한 경우, 추적검사로 CT 및 <sup>18</sup>F-FDG PET를 시행하여 병변의 위치 및 범위, SUV의 변화 소견을 같이 보는 것이 원발성 과호산구증가 증후군 환자에 있어서 보일 수 있는 폐침범 소견과 악성 종양을 감별하는 데 도움을 줄 수 있을 것으로 생각된다.

## References

- Hustinx R, Benard F, Alavi A. Whole-body PET imaging in the management of patients with cancer. *Semin Nucl Med* 2002;32:35-46.
- Rohren EM, Turkington TG, Coleman RE. Clinical application of PET in oncology. *Radiology* 2004;231:305-32.
- Coleman RE. PET in lung cancer. *J Nucl Med* 1999;40:814-20.
- Rades D, Kuhnel G, Wildfang A, Borner AR, Chmoll HJ, Knapp W. Localised disease in cancer of unknown primary (CUP): the value of positron emission tomography (PET) for individual therapeutic management. *Ann Oncol* 2001;12:1605-9.
- Yang SN, Liang JA, Lin FJ, Kwan AS, Kao CH, Shen YY. Differentiating benign and malignant pulmonary lesions with FDG-PET. *Anticancer Res* 2001;21:4153-7.
- Costa DC, Visvikis D, Crosdale I, et al. Positron emission and computed X-ray tomography: a coming together. *Nucl Med Commun* 2003;24:351-8.
- Bakheet SM, Saleem M, Powe J, Al-Amro A, Larsson SG, Mahassin Z. F-18 fluorodeoxyglucose chest uptake in lung inflammation and infection. *Clin Nucl Med* 2000;25:273-8.
- Peter F, Weller, Glenn J, Bublely. The idiopathic hypereosinophilic syndrome. *Blood* 1994;83:2759-79.
- Winn RE, Kollef MH, Meyer JI. Pulmonary involvement in the hypereosinophilic syndrome. *Chest* 1994;105:656-60.
- Schooley RT, Flaum MA, Gralnick HR, Fauci AS. A clinicopathologic correlation of the idiopathic hypereosinophilic syndrome. II. Clinical manifestations. *Blood* 1981;58:1021-6.
- Epstein DM, Taormina V, Gefter WB, et al. The hypereosinophilic syndrome. *Radiology* 1981;140:59-62.
- Mack MJ, Hazelrigg SR, Landreneau RJ, Acuft TE. Thoracoscopy for the diagnosis of the indeterminate solitary pulmonary nodule. *Ann Thorac Surg* 1993;56:825-32.
- Kavanagh PV, Stevenson AW, Chen MY, Clark PB. Nonneoplastic diseases in the chest showing increased activity on FDG PET. *AJR Am J Roentgenol* 2004;183:1133-41.
- Asad S, Aquino SL, Piyavisetpat N, Fischman AJ. False-positive FDG positron emission tomography uptake in nonmalignant chest abnormalities. *AJR Am J Roentgenol* 2004 Apr;182:983-9.
- Chusid MJ, Dale DC, West BC, Wolff SM. The hypereosinophilic syndrome: analysis of fourteen cases with review of the literature. *Medicine* 1975;54:1-27.
- Parrillo JE, Fauci AS, Wolff SM. Therapy of the hypereosinophilic syndrome. *Ann Intern Med* 1978;89:167-72.
- Brito-Babapulle F. The eosinophilias, including the idiopathic hypereosinophilic syndrome. *Br J Haematol* 2003;121:203-23.
- Fraser RG, Pare JAP. Diagnosis of disease of the chest. 3<sup>rd</sup> ed. Philadelphia: Saunders, 1989;1298-9.
- Yamada S, Kubota K, Kubota R, Ido T, Tamahashi N. High accumulation of fluorine-18 fluorodeoxyglucose in turpentine induced inflammatory tissue. *J Nucl Med* 1995;7:1301-6.
- Sugawara Y, Gutowski TD, Fisher SJ, Brown RS, Wahl RL. Uptake of positron emission tomography tracers in experimental bacterial infections: a comparative biodistribution study of radiolabeled FDG, thymidine, L-methionine, <sup>67</sup>Ga-citrate, and <sup>125</sup>I-HSA. *Eur J Nucl Med* 1999;26:333-41.
- Brudin LH, Valind SO, Rhodes CG, Pantin CF, Sweatman M, Jones T, Hughes JM. Fluorine-18 deoxyglucose uptake in sarcoidosis measured with positron emission tomography. *Eur J Nucl Med* 1994;21:297-305.
- Kang EY, Shim JJ, Kim JS, Kim KI. Pulmonary involvement of idiopathic hypereosinophilic syndrome: CT findings in five patients. *J Comput Assist Tomogr* 1997;21:612-5.
- Kim Y, Lee KS, Choi DC, Primack SL, Im JG. The spectrum of eosinophilic lung disease: radiologic findings. *J Comput Assist Tomogr* 1997;21:920-30.