

양면 투시기를 이용한 상악 신경 블록과 신경 박동성 고주파술의 치료 경험

- 증례 보고 -

서울대학교 의과대학 마취통증의학교실

이은형 · 박상리 · 조주연 · 한선숙 · 이철중 · 이상철

= Abstract =

Biplane Fluoroscopy Guided Maxillary Nerve Block and Pulsed Radiofrequency Lesioning of the Mandibular Nerve

- A report of two cases -

Eun Hyeong Lee, M.D., Sang Ri Pak, M.D., Ju Yeon Joh, M.D.,
Sun Sook Han, M.D., Chul Joong Lee, M.D., and Sang Chul Lee, M.D.

Department of Anesthesiology and Pain Medicine, Seoul National University College of Medicine, Seoul, Korea

Biplane fluoroscopy is usually used in angiography. Biplane fluoroscopy gives a biplane image with high resolution during the performance of operations. Trigeminal nerve blocks are effective treatment modalities for trigeminal neuralgia, and maxillary nerve block is the most dangerous procedure among them. The anatomic structures can change after head and neck surgery, so the trigeminal nerve block procedures cannot be done so easily. We used biplane fluoroscopy in these difficult cases. Our first case was a 60-year-old man who had undergone maxillary nerve block. The second case was of a 64-year-old man who had pulsed radiofrequency lesioning of mandibular nerve performed after head and neck surgery. With biplane fluoroscopy, we got good results without any complications. (Korean J Pain 2005; 18: 279-283)

Key Words: biplane fluoroscopy, mandibular nerve, maxillary nerve, pulsed radiofrequency.

오랫동안 마취통증의학과 의사들은 신경 블록을 해왔으며, 처음에는 신체 부위를 촉진하고 많은 양의 약제를 투여하는 방법으로 출발하여 근래에는 C 지형 투시기를 이용하는 방법이 일반화되었다. 최근에는 컴퓨터 단층촬영술(Computed Tomography, CT)을 이용해서 시행하는 방법으로 더욱 세밀하고 정확한 신경차단이 가능하게 되었다.¹⁾ 양면 투시기(biplane fluoroscopy)(Fig. 1)는 현재 주로 혈관 조영술에 사용되는 기계로서 시술 시에 양면을 동시에 보면서 시술을 할 수 있고 3차원 재구성이 가능하여 정확한 블록침의 위치 확인도 가능하다.

삼차신경블록은 삼차신경영역의 통증을 호소하는 질환의 진단 및 치료 목적으로 사용되고, 삼차신경의 박동성 고주파술(pulsed radiofrequency)은 신경 파괴 없이 보통 수개월의 제통을 할 수 있는 방법으로 대부분 일반적인 단면 C-지형 투시기(monoplane fluoroscopy)를 이용하여 시행되고 있다. 그

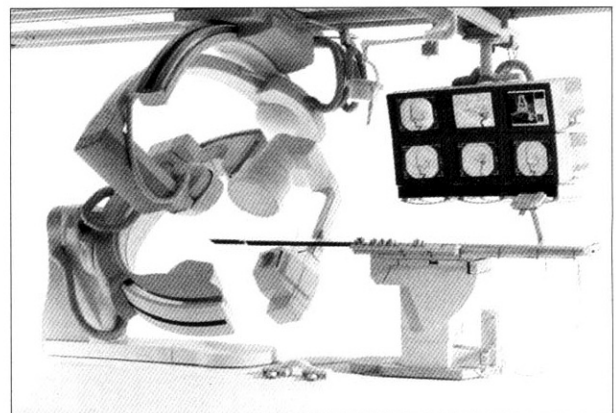


Fig. 1. Biplane fluoroscopy is used in our pain clinic and this machine is usually used for angiography (Integris Allura Biplane, Philips Medical Systems, Netherland).

접수일 : 2005년 9월 21일, 승인일 : 2005년 12월 20일
책임저자 : 이상철, (110-744) 서울특별시 종로구 연건동 28번지, 서울대학교병원 마취통증의학과
Tel: 02-2072-2467, Fax: 02-747-5639, E-mail: sangclee@snu.ac.kr

Received September 21, 2005, Accepted December 20, 2005

Correspondence to: Sang Chul Lee, Department of Anesthesiology and Pain Medicine, Seoul National University College of Medicine, 28 Yeongeon-dong, Jongno-gu, Seoul 110-744, Korea. Tel: +82-2-2072-2467, Fax: +82-2-747-5639, E-mail: sangclee@snu.ac.kr

러나 일부 환자는 단면 C-자형 투시기(monoplane fluoroscopy)를 이용하는 방법으로 시술이 어렵고 특히 상악신경블록은 더욱 그러하며, 수술 등으로 인해 해부학적 구조가 달라졌을 때는 더더욱 어렵다.

본 통증센터에서는 머리와 안면 부위의 시술에 있어 일반적인 단면 C-자형 투시기로 구분이 잘 안되는 해부학적 변이가 있는 경우, 수술 등으로 인해 해부학적 구조가 달라져서 어려움이 예상되는 경우, 그리고 보다 정확한 시술이 필요한 경우에 혈관 조영술에 사용되는 양면 투시기를 이용하여 시행하고 있다. 그 중에서 성공적으로 두부 및 안면부에 시술한 증례를 보고하는 바이다.

증례

증례 1

60세 남자 환자가 3년 전 시작된 얼굴 부위의 통증을 주소로 내원하였다. 과거력 상 당뇨와 고혈압등의 이상 소견은 없었고, 기본 혈액검사와 요검사, 심전도, 흉부 방사선

소견 상 이상이 없었다. 환자는 발병 초기에 치아 이상이 의심되어 발치를 받았으나, 통증은 계속되었으며 약간씩 더 심해지는 듯하여 여러 병원에서 치료를 받았으나 효과를 보지 못하였다. 결국 신경외과에서 1년 전 삼차신경통으로 진단받고 감마나이프 시술을 받았다. 시술 후에도 별로 효과는 없었으며 도리어 만지기만 해도 아프게 되었고, 통증 부위가 얼얼해졌다고 하였다. 아픈 영역은 우측 위 치아와 비익 옆과 귀의 앞쪽으로 호소하여, 삼차신경 제 2분지와 일부 3분지가 관련된 삼차신경통으로 추정 진단되었다. 10-cm 시각아날로그척도(Visual Analogue Scale, VAS)상 평소에는 4-5/10이고, 통증이 심해지면 10/10이었다. 통증 부위로 감각 저하가 있고, 이질통도 있었다. 유발 인자로 칫솔질, 씹는 동작이 있고 유발 시에는 전기가 오는 듯한 격심한 통증이었다. 신경외과에서 처방하여 경구 투약으로 carbamazepine 200 mg과 gabapentin 300 mg을 하루 3회 복용 중이었다. 우측 상악신경블록이 계획되었고, 시술은 혈관 조영실에서 양면 투시기를 이용하였다. 환자를 앙와위로 눕힌 후 목을 곧게 펴서 시선을 천장을 보게 하면서 턱은 특별

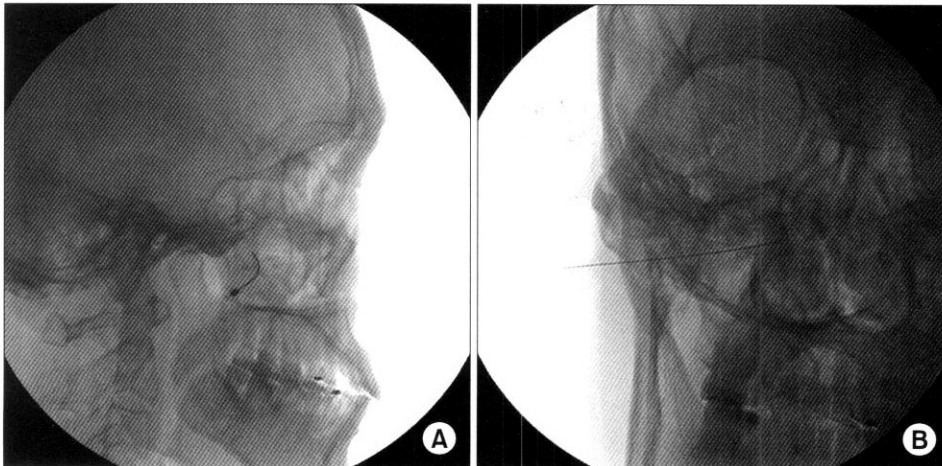


Fig. 2. Needle position by biplanar fluoroscopy. (A) Lateral view of fluoroscopy shows the tip of needle in the pterygopalatine fossa. (B) Antero-posterior view shows the needle in the pterygopalatine fossa.

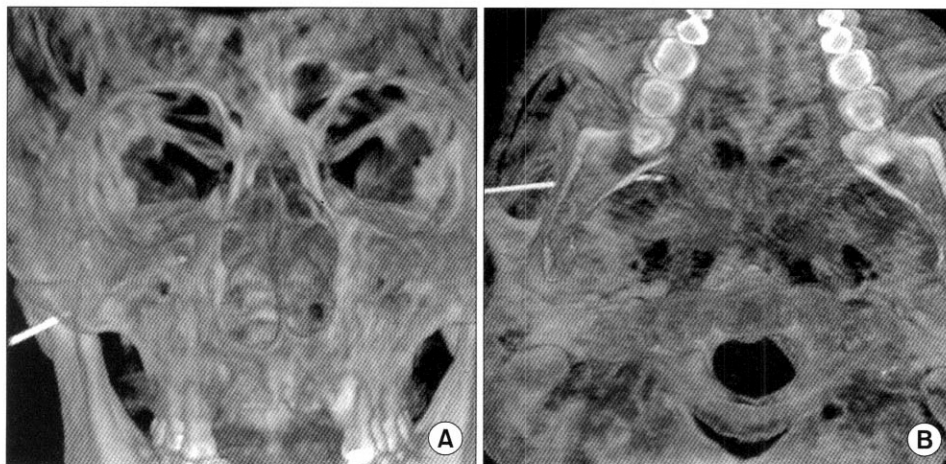

Fig. 3. 3-dimensional reconstruction shows 3D image. (A) 3D reconstruction shows the needle in the pterygopalatine fossa. (B) Another 3D reconstruction shows the needle in the pterygopalatine fossa.

히 들거나 하지는 않고 피부 소독을 충분히 하고, 26 G 주사 바늘로 관절공의 하부와 하악의 관절돌기와 근돌기가 이루는 부위를 촉진한 후 그 부위에 피부마취를 시행하였다. 블록침을 자입하면서 영상의학과 전문의에 의해 조절되는 양면 투시기 영상 하에 전후면과 측면을 동시에 확인하면서 블록침을 전상방으로 조작하여 익돌구개관에 닿은 후, 약간 상측으로 조작하여 익돌구개와에 블록침의 끝을 위치하였다(Fig. 2). 평소의 통증 영역으로 환자가 이상감각과 통증을 호소하였고 10% Lidocaine 0.5 cc를 혈액 흡인이 없음을 확인하고 주입하였다. 그 후 3차원 영상으로 재구성을 한 결과 블록침의 위치는 정확하게 익돌구개와에 있었다(Fig. 3).

시술 후에 환자를 1시간 정도 관찰하였으나 혈중, 시력 저하 등의 합병증은 없었다. 1주일 후 외래 추적에서 통증이 거의 없어지고 저작과 칫솔질에도 통증 유발이 없었으며, 귀 앞쪽의 통증도 호소하지 않았다. 얼얼한 감은 남아 있다고 하였으나 VAS는 2/10이었다. 환자의 호소가 없어 삼차신경 제 3분지는 치료 계획을 잡지 않았다. 경구 투약은 그대로 유지하면서 통증 재발 시에 다시 내원키로 하였다.

증례 2

64세 남자 환자가 좌측 아래턱의 통증을 주소로 내원하였다. 1년 반 전에 구강상피암으로 수술을 받은 상태로 치과에서 추적 관찰 중인 환자로서 통증 조절을 위해서 의뢰되었다. 수술 후에 계속적으로 좌측 뺨이 붓고 아래턱의 통증이 지속되었으며 VAS 8/10으로 야간통이 있어 수면이 어렵고 지속적이고 욱신거리는 양상이었다. 음식을 씹을 때에 통증이 악화되어 음식 섭취에 제한이 있었고, 치과에서 골생검을 시행한 결과 암세포가 뼈에도 퍼진 상태이나 재수술을 환자가 거부하는 상태였다. 내과 의뢰 결과 상 아픈 부위가 부어 있으나 세균 감염의 증거는 없다고 하였다.

좌측 하악신경블록을 시행하고 나서 수시간 동안 통증이 VAS 1/10 정도로 감소하였고 다시 통증이 원래대로 되돌아왔다. 3일 후에 박동성 고주파술을 시행하였다. 환자를 똑바로 눕힌 후 약간 턱을 들게 하고, 좌측 입꼬리로부터 외측으로 약 2.5 cm 떨어진 자입 부위를 소독하고 국소마취한 후에 영상 의학과 전문의에 의해 조절되는 양면 투시기 영

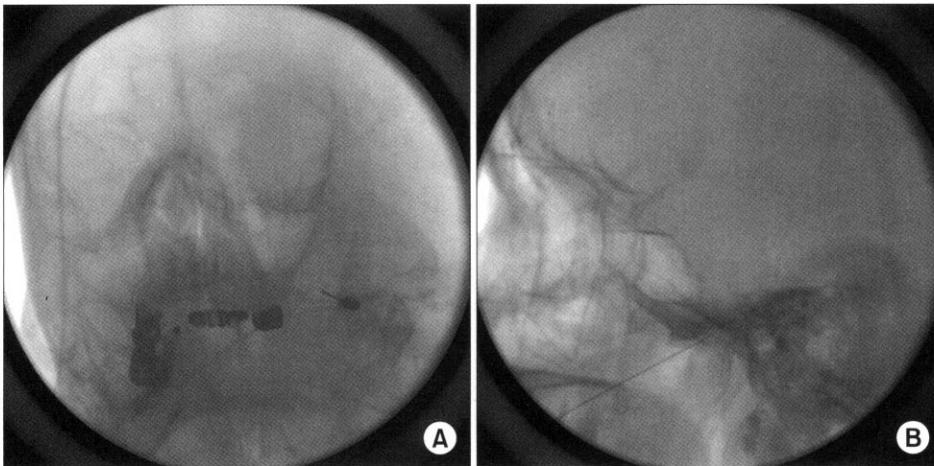


Fig. 4. Needle position by biplanar fluoroscopy. (A) Antero-postero-oblique view shows the tip of needle in the foramen ovale. (B) Lateral view shows the needle in the foramen ovale.

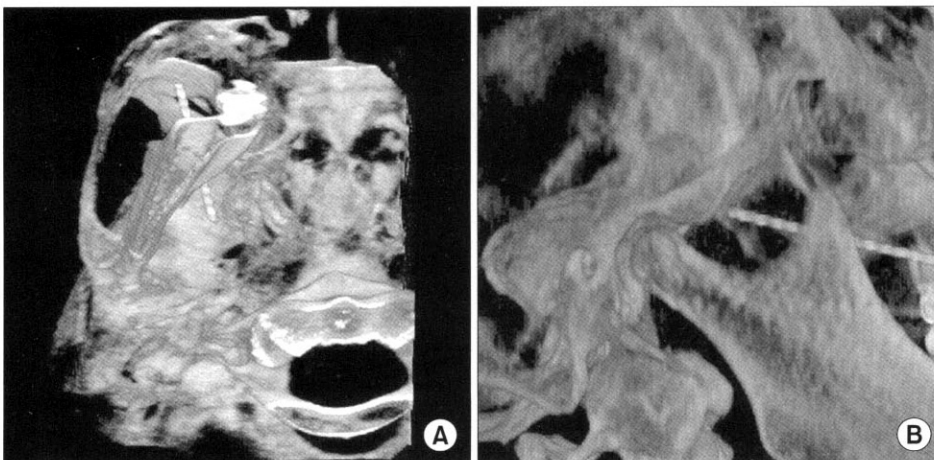

Fig 5. 3-dimensional reconstruction shows 3D image in another patient who had right lesion. (A) Needle was in direction to foramen ovale. (B) Needle was in foramen ovale.

상 하에, 이 때 전후면의 투시기의 증폭기를 좌측으로 15도, 다리 쪽으로 50도 정도 기울여서 난원공과 블록침이 일직선상에 있게 하고 측면상은 양측 두개저가 잘 겹칩 시상면으로 보이도록 한 후, 고주파 열응고술용 캐놀라(5 mm exposed tip, Cannula siliconized, Stryker Leibinger, Germany)를 난원공에 접근하였다(Fig. 4). 50 Hz 0.3 V 자극이 아래턱 부위로 유발되었고, 3차원 영상을 재구성하여 위치를 확인한 후(Fig. 5), 42°C 120초 자극시간 2 × 20 ms/sec를 3회 반복하는 박동성고주파술을 시행하였다. 시술 후 1시간을 관찰하였으나 별 부작용은 없었다. 치과에서 통증 조절 목적으로 마약성 진통제를 주었다고 하나 구체적 정보가 부족하고 별 효과가 없었으므로 경구약으로 서방형 oxycodon 20 mg과 속효성 oxycodon 5 mg을 하루 2회, MgO 0.25 g 하루 1회로 처방하였다. 시술 후 1주 후 외래 추적에서 환자는 VAS 1/10으로 야간통이 없어지고 부드러운 음식물 섭취가 가능한 상태가 되었으며, 2주 간격으로 계속적으로 외래 추적 관찰 중이다.

고 찰

안면통은 삼차신경 삼차신경병증, 구강상악의 병증, 경부통의 연관통, 비전형적 안면통, 신경병증성 안면통으로 나눌 수 있다.²⁾ 또 다른 분류로는 정형적 삼차신경통과 비정형적 삼차신경통으로 나누고 후자에 암, 감염 등을 포함하기도 한다.³⁾

삼차신경블록은 삼차신경영역에 통증을 호소하는 질환의 진단과 치료 목적으로 시행된다. 적응증으로는 삼차신경통 중 약물요법에 반응이 별로 없는 경우, 수술이 힘든 고령의 환자. 즉시 제통이 필요한 환자. 각종수술요법 후 재발한 경우, 악성종양, 대상포진 후 통증 등이다.⁴⁾

삼차신경은 3개의 분지로 구성되어 있다. 먼저 제 2분지인 상악신경의 주행은 정원공에서 두개 밖으로 나와서 익돌구개와로 들어간다. 그리고 상악골 후면의 두외측으로 들어가면서 관골신경, 익돌구개신경, 후상치조신경이 나오고, 안와하신경이 된다. 상악신경은 감각신경으로 뺨과 구개, 윗입술, 윗잇몸 등을 담당하고 상악신경블록은 상대구치의 잇몸, 구개, 관자놀이에 통증을 호소하는 경우에 사용된다.⁴⁾ 여러 방법 중 관골공 하 접근법은 하악골의 근돌기와 관절 돌기 사이에 자입하여 영상을 보면서 블록침을 전진하며, 직접 정원공으로 접근이 되지 않으므로 익돌구개와에 바늘을 위치하고 환자의 방산통을 유도한다. 유도 후에 정원공과 안와하관 사이에 국소마취제를 주입한다. 익돌구개와 근처는 혈관이 발달해 있는 곳이며 혈종의 가능성이 높고 안와 안쪽으로 형성 시에는 실명의 위험이 높다. 또 바늘이 전상방 방향으로 전진하므로 상안와열을 통과하는 합병증이 생길 수도 있다.^{3,7)} C-자형 투시기로는 좌우의 익돌구개와를 잘 구분하기 어려운 경우가 있다. 그래서 본 통증 센터에서는 상악신경블록의 경우에 양면 투시기를 자주 사용

하고 있다. 상악신경의 시술 시에 양면 투시기를 사용할 때의 장점은 3차원적으로 시술을 시행한다는 점이다. 좌우 구분이 쉽고, 블록침의 전진 시에 방향을 정확히 알 수 있다. 상악신경 블록에 있어 블록침과 방사선이 일직선이 되는 소위 터널시야기법(tunnel vision technique)을 사용하는 것이 아니므로 양면투시기는 바늘의 방향을 정확히 하는데 더욱 도움이 된다. 단점은 기계가 크고 좌우 상하에 위치하여 시술시의 공간이 협소하다.

삼차신경 제 3분지는 하악신경이며, 삼차신경절에서 난원공을 통하여 두개를 나온 후 설신경, 익설골근신경, 하치조신경, 턱끝 신경 등으로 나뉘어진다. 혼합신경으로서 감각 영역은 측두부, 귀외이도, 뺨, 아랫입술, 하악의 치아와 잇몸 등이며. 운동섬유는 저작근 등을 담당한다. 하악신경블록은 여러 방법이 있으나 본통증 센터에서 자주 사용되는 방법은 입 주위 접근법으로(perioral approach) 환자를 양와위로 눕히고 투시기로 난원공이 하악골의 근돌기와 상악골 사이에 오도록 한다. 입꼬리 옆으로 환자에 따라 2-3 cm 떨어진 지점을 표시하고 투시기를 조정해서 이 지점과 난원공이 일직선이 되게 한다. 양면투시기를 사용하면 장점으로 측면상을 전후상과 동시에 확인하며 시술하므로 블록침이 우연히 깊이 들어가는 일이 적다. 또 수술 후의 여러 해부학적 변화 시에 양면 투시기를 사용하면 시술이 쉽다. 단점은 전술한 공간 협소등을 들 수 있다. 블록침을 난원공에 위치한 후 통증이 유발되면 국소마취제 0.5cc를 주사하며, 박동성 고주파술에서도 동일한 방법을 사용하여 전기 자극으로 위치를 확인한다.⁸⁾

고주파 열응고술은(radiofrequency thermocoagulation) 효과가 있으나 신경 손상의 가능성이 있다. 삼차신경통에서 고주파 열응고술을 삼차신경절에 시술하여 효과를 보기도 하나, 삼차신경통이 아닌 경우에는 삼차신경절에는 박동성 고주파술만 사용한다.⁹⁾

양면 투시기는 일반적으로 혈관 조영술에 사용되나 최근 신경블록과 척추 성형술에 사용되기도 한다. 장점을 들자면 정확한 위치 선정, 조영제 사용량의 감소를 들 수 있다. 정확한 위치 선정은 블록침의 전진 시에 좌우와 상하 양면을 동시에 보면서 할 수 있다는 점과 3차원 영상을 재구성하여 위치를 재확인할 수 있기 때문이다. 양면이므로 환자가 방사선에 노출되는 양이 많을 것으로 생각되지만 좋은 영상을 얻을 수 있고 양면을 동시에 봄으로써 시술이 용이하고, 조영제 사용량의 감소로 오히려 피폭량이 일반적인 투시기 사용 시보다 적거나 비슷하다고 한다.¹⁰⁾

양면 투시기를 사용한 방사선 영상 하에 시행된 상부 흉추부의 경피적 척추 성형술(vertebroplasty)에서 환자들이 폐부종 등의 합병증이 없이 좋은 결과를 얻어 경피적 척추 성형술을 시술할 때 양면투시기가 추천되기도 한다.¹¹⁾ 또 최근의 연구에 양면 투시기를 이용하여 양면영상을 동시에 보면서 멀리 떨어진 곳에서 시술을 할 수 있는 로봇이 개

발되어 사체에서의 요부 신경근 블록과 요부 척추 후관절 블록을 성공적으로 수행하였다.¹²⁾

신경 블록에 있어 CT 사용 시에는 시술에 걸리는 시간이 C-자형 투시기를 사용할 경우 보다 길지만 양면 투시기를 이용 시에는 C-자형 투시기 사용 시보다 오히려 짧다.¹³⁾ 그러나 양면투시기는 대개 10억 이상의 고가이므로 제한점이 있다고 할 것이다.

결론적으로 단면 C-자형 투시기만으로 행하기 어려운 두 부 및 안면부의 시술은 양면 투시기를 이용하여 보다 정확하고 용이하게 시행할 수 있었다.

참 고 문 헌

1. Okuda Y, Okuda K, Shinohara M, Kitajima T: Use of computed tomography for maxillary nerve block in the treatment of trigeminal neuralgia. *Reg Anesth Pain Med* 2000; 25: 417-9.
2. Sluijter ME: RadioFrequency part 2. Meggen, FlivoPress. 2003, p 85.
3. Loeser JD: Cranial neuralgias. In: Bonica's Management of Pain. 3rd ed. Edited by Loeser JD: Philadelphia, Lippincott Williams and Wilkins. 2001, pp 855-61.
4. The Korean Pain Society: Pain medicine. 2nd ed. Seoul, Koonja Publishing Inc. 2000, pp 398-414.
5. Singh B, Srivastava SK, Dang R: Anatomic considerations in relation to the maxillary nerve block. *Reg Anesth Pain Med* 2001; 26: 507-11.
6. Waldman SD: Blockade of the Gasserian Ganglion. In: *Interventional pain management*. 2nd ed. Edited by Waldman SD: Philadelphia, W.B. Saunders Company. 2001, pp 316-25.
7. Raj PR, Lou L, Erdine S, Staats PS, Waldman SD: Radiographic imaging for regional anesthesia and pain management. Philadelphia, Churchill Livingstone. 2003, pp 37-48.
8. Gauci CA: Manual of RF techniques. Meggen, FlivoPress. 2004, p 117.
9. Sluijter ME: Radiofrequency part 2. Meggen, FlivoPress. 2003, p 93.
10. Johnson D, Coley SJ, Kyriou J, Taylor WJ: Comparing the performance of mono and biplane fluoroscopy systems in diagnostic and interventional neuroangiography using the dose-area product. *Neuroradiology* 2001; 43: 728-34.
11. Kallmes DF, Schweickert PA, Marx WF, Jensen ME: Vertebroplasty in the mid and upper thoracic spine. *AJNR Am J Neuroradiol* 2002; 23: 1117-20.
12. Cleary K, Stoianovici D, Patriciu A, Mazilu D, Lindisch D, Watson V: Robotically assisted nerve and facet blocks: a cadaveric study, *Acad Radiol* 2002; 9: 821-25.
13. Wagner AL: Paraspinal injection: facet joint and nerve root blocks. 2005; Available from : URL: <http://www.emedicine.com/radio/topic-884.htm>