

중합효소 연쇄반응을 이용한 Varicella-Zoster Virus DNA 검출로 확인된 대상포진 수막염

- 증례 보고 -

원광대학교 의과대학 산본병원 마취통증의학교실, *정형외과학교실

허 후 만 · 최 유 선 · 박 성 규*

= Abstract =

Herpes Zoster Meningitis Confirmed by Detection of Varicella-Zoster Virus DNA Using the Polymerase Chain Reaction

- A case report -

Hu Man Heo, M.D., Yu Sun Choi, M.D., and Seong Kyu Park, M.D.*

Departments of Anesthesiology Pain Medicine and *Orthopaedic Surgery, Sanbon Hospital, Wonkwang University, Gunpo, Korea

Acute viral meningitis and myositis are rare complications of varicella-zoster virus (VZV) reactivation. A 71-years-old immunocompetent man, who presented with lower back pain radiating to the left lower extremities, developed vesicles on the L5 dermatomal area. The next day, he had complained of aberrant vesicles on the trunk, face and scalp, with generalized myalgia, headache and dizziness. He was confirmed with VZV meningitis and myositis, as demonstrated by the presence of VZV DNA in the blood and cerebral spinal fluid using a polymerase chain reaction (PCR) amplification. PCR has been used in patients with a VZV infection associated neurological symptoms, and provides a useful tool for the early diagnosis of VZV-associated neurological disease. The patient was treated with bed rest, with intravenous acyclovir for the VZV infection, and intravenous Patient-controlled Analgesia for pain management and the prevention of postherpetic neuralgia. When he visited the outpatient department 3 months later, the skin lesion, leg pain, headache and myalgia had all improved, without sequelae. Here, this case is reported, with a discussion of the relevant literature on its diagnosis and management. (Korean J Pain 2005; 18: 210-213)

Key Words: herpes zoster, meningitis, polymerase chain reaction, varicella-zoster virus.

대상 포진은 주로 뇌신경과 흉추 신경근에 침범하여, 두 경부와 흉부에 특징적인 피부 발진과 함께 심한 통증을 나타낸다. 특히 고령 및 면역기능이 저하된 환자들에서 재활성화 된 수두-대상포진 바이러스(varicella-zoster Virus, VZV)에 의해 바이러스성 뇌염, 수막염, 척수염 등을 포함하는 중추신경계 합병증과 근염 및 운동마비 등이 발생할 수 있음이 보고되고 있다.¹⁾ VZV에 의한 중추신경계 합병증은 뇌신경 및 경추 피부신경절을 침범하거나 파종성 피부병변(disseminated skin lesions)이 있을 때 그 위험도는 더욱 증가하며, 치유없이 호전되기도 하지만 신경계 후유증이 발생하거나 사망에 이르는 등 치명적인 결과를 초래할 수 있다.

VZV에 의한 중추신경계 합병증의 진단은 피부병변 발생 이후 나타나는 중추신경계 감염의 임상적인 소견을 기초로

이루어지며, 최근에는 대상포진에 대한 민감도가 높은 유용한 진단 검사법으로 중합효소연쇄반응(polymerase chain reaction, PCR)을 이용한 VZV DNA와 항체 분석법이 널리 이용되고 있다. PCR은 주로 혈액과 뇌척수액을 이용하여 VZV에 의한 전신 혹은 중추신경계 감염 여부를 확인할 수 있는 방법으로 특히 항바이러스 제제의 조기 투여가 필요한 중추신경계 감염의 진단과 무발진 대상포진(zoster sine herpete)이 의심될 때 아주 유용한 검사법이다.¹⁾

저자들은 최근 이소성 수포를 동반한 제 5 요추 감각신경피부절에 발생한 급성 대상포진 환자의 통증치료 도중 두통 및 어지러움 등이 발생함에 따라 중추신경계 침범을 의심하여 환자의 혈액과 뇌척수액에서 PCR을 이용한 VZV DNA 및 항체 측정으로 뇌막염을 조기에 진단하고 치료함

접수일 : 2005년 3월 25일, 승인일 : 2005년 7월 29일

책임저자 : 허후만, (435-040) 경기도 군포시 산본동 1142, 원광대학교 의과대학 산본병원 마취통증의학과

Tel: 031-390-2339, Fax: 031-390-2399, E-mail: heohuman@yahoo.co.kr

Received May 25, 2005, Accepted July 29, 2005

Correspondence to: Hu Man Heo, Department of Anesthesiology Pain Medicine, Sanbon Hospital, Wonkwang University, Sanbon-dong, Gunpo 435-040, Korea.

Tel: +82-31-390-2339, Fax: +82-31-390-2399, E-mail: heohuman@yahoo.co.kr

으로써 좋은 결과를 얻었기에 문헌고찰과 함께 보고하고자 한다.

증 례

71세 남자 환자가 내원 일주일 전부터 악화된 요통 및 좌측 하지 통증을 주소로 내원하였다. 이학적 검사에서 좌측 제 3 요추 이하 하배부에 압통이 있었으며 하지직거상 검사상 음성이었다. 과거력상 3년 전 협심증 치료를 위해 경피적관상동맥확장술(Percutaneous Transluminal Coronary An-

gioplasty, PTCA) 시행 후 항응고제를 지속적으로 복용 중이었다. 환자는 요통과 함께 좌측 엉덩이에서 허벅지, 종아리, 발바닥 주위에 타는 듯하며 저린 양상의 통증과 함께 두통과 어지러움 및 전신 무력감과 근육통을 호소하였다. 요추부 자기공명영상을 시행하기로 하고, 통증치료는 항응고제를 복용하고 있는 점을 감안 신경차단에 앞서 비스테로이드성 소염진통제를 경구투여하기로 하였다. 이틀 후 환자는 증상호전 없이 좌측 제 5 요추 신경근의 피부 분절을 따라 발생한 홍반성 구진 및 수포 양상의 피부 발진(Fig. 1) 소견으로 내원하여 대상포진 의심 하에 통증조절 및 신경계 합병증 예방을 위해 입원하기로 하였다. 대상포진 치료를 위해 acyclovir를 800 mg/day의 용량으로 경구 투여하였고, 통증 조절을 위해 자가조절진통법(patient controlled analgesia)을 이용 fentanyl과 ketorolac을 정맥 투여하였으나 VAS 8로 통증의 호전은 경미하였다. 내원 당시 시행한 일반혈액검사, 뇨검사는 정상이었고 혈액화학검사서 근육효소인 CK (1152 IU/L)와 LDH (637 IU/L)의 증가와 함께 AST (43.0 IU/L)가 증가된 소견을 보였다. VDRL 및 AIDS 검사는 음성이었다.

입원 이틀째 환자는 어지러움 및 두통이 지속되면서 수포를 동반한 홍반성 구진이 복부와 안면부 및 두피에 불규칙하게 발생하였다(Fig. 2). 이때 시행한 신경학적 검사에서 뇌막 자극징후나 안저의 이상소견은 발견되지 않았다. 요추부 자기공명영상에서 다발성 추간판 팽윤소견을 보였으며, 뇌 자기공명영상에서 연령증가에 따른 변화 외에는 특이소견 없었다. 근전도 검사에서도 비정상적인 소견은 관찰되지 않았다. 혈액도말 검사는 정상이었으며, 혈액을 이용한 바

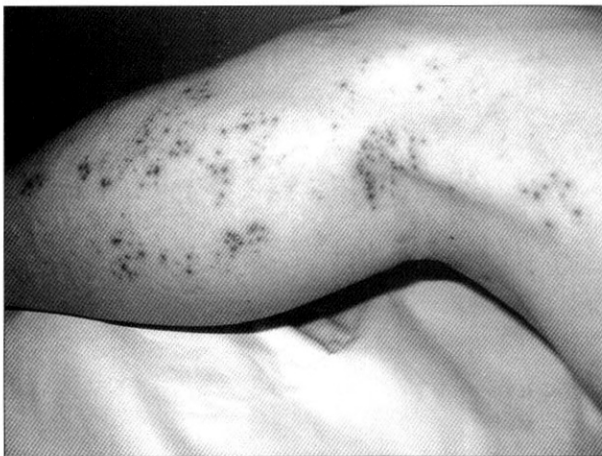

Fig. 1. Shingles (zoster). Involvement of the L5 dorsal root ganglia.

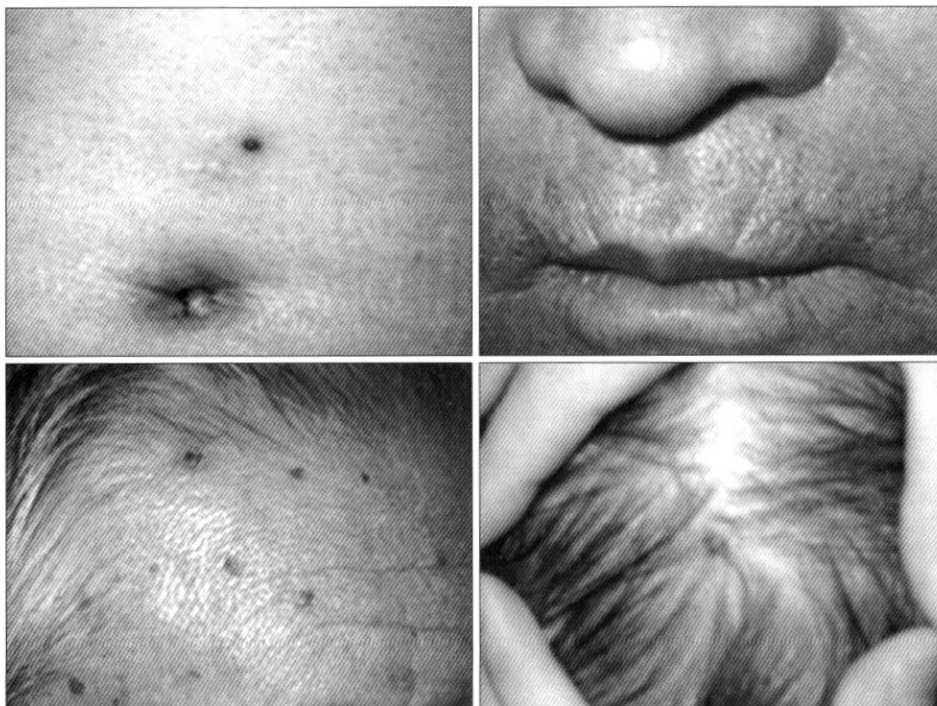

Fig. 2. Shingles (zoster). Lesions are shown in the multiple aberrant sites involving abdomen, face, scalp.

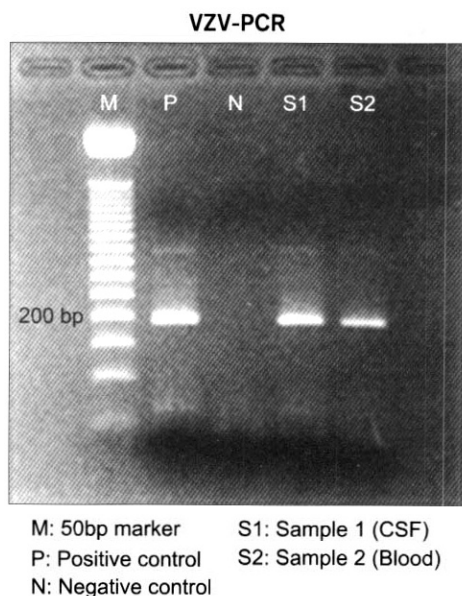


Fig. 3. VZV DNA as shown by polymerase chain reaction.

이러스 항체 검사에서 VZV IgM과 VZV IgG의 증가소견을 보였다. 뇌척수액검사에서 백혈구 2/mm³, 당 59 mg/dl, 단백질 56.7 mg/dl, 적혈구 18/mm³로 바이러스성 무균성 뇌막염에 해당하는 소견을 보였고, 세균과 진균배양은 음성이었다. 혈액 및 뇌척수액의 PCR을 이용한 VZV DNA 검출은 양성으로 나타났(Fig. 3).

입원 3일째 환자는 파종성 대상포진(disseminated zoster), 이소성 수포를 동반한 대상포진 의심 하에 뇌염 및 척수염 등의 중추신경계 합병증 예방을 위해 acyclovir를 10 mg/kg 용량으로 10일간 정맥투여 하였다. 정맥 투여 7일째 피부 발진 감소와 두통 및 근육통은 현저한 호전을 보였으며 근육 효소인 CK (83.0 IU/L)와 LDH (597 IU/L), AST (38.0 IU/L)도 감소된 소견을 보였으나 좌측 하지의 저린감 및 화상감은 VAS 5 정도로 남아있어 amitriptyline HCL (10 mg/day) 및 carbamazepine (200 mg/day)을 경구 투여하였다. 3개월째 외래 방문시 증상은 모두 소실되었으며 대상포진후 신경통이나 신경학적 후유증 등의 합병증은 발생하지 않았다.

고 찰

대상포진은 재활성화된 VZV에 의해 편측의 감각피부절을 따라 수포성 피부발진과 함께 심한 통증을 수반하는 질환으로, 정상인에서 대부분 특별한 후유증 없이 잘 치유되는 자연결과를 보이지만 일부 환자들에서는 안과적, 피부과적 그리고 신경계의 합병증이 발생하기도 한다. 발생부위는 대개 흉부 및 두경부 신경근의 감각피부절에 호발하며 대부분 편측의 하나 또는 두 개의 신경절에 국한되어 나타나지만 드물게 양측성 혹은 전신성으로 나타날 수 있다.^{1,3)}

VZV의 재활성화 기전에 대해 아직까지 명확하게 규명되지 않고 있으나 고령, 외상, 스트레스 그리고 면역기능저하가 유발인자로 작용하는 것으로 알려져 있으며,⁴⁾ 특히 1세 이전에 수두를 앓았던 소아들은 대상포진의 위험이 더 높은 것으로 알려져 있다.⁵⁾

VZV 감염에 의한 증상으로는 무증상의 잠복성 감염으로부터 대상포진, 대상포진후 신경통 그리고 바이러스가 조직을 통과한 결과로 발생하는 혈관염 또는 뇌졸중을 동반하는 혈관질환, 뇌수막염, 척수염 등 매우 다양하게 나타난다.⁵⁻⁸⁾

파종성 대상포진은 매우 드물게 발생하며 원발성 피부절 및 그와 직접 연결된 피부절외의 부위에서 20개 이상의 수포가 발견된 경우를 말하고 주로 면역기능이 저하된 환자에서 발생한다.⁴⁾

대상포진의 신경계 합병증으로는 대상포진후 신경통이 가장 흔하게 나타나고 척수염, 혈관질환, 뇌염, 뇌실염, 무균성 뇌막염, 뇌백질 질환 등이 있으며 주로 고령 및 면역억제 환자에서 발생하고, 뇌신경 및 경추신경절을 침범하거나 파종성 피부병변이 있을 때 그 위험도는 더욱 증가한다.¹⁾ 이들 중 수막염은 대상포진 환자 중 0.5-2.5%에서 발생하며 다른 합병증이 동반되지 않는 경우에는 대부분 완전회복 된다.^{9,10)} 이러한 중추신경계 합병증은 신경조직내의 바이러스 증가와 관련 있으며 혈류를 따라서 VZV가 신경계에 침범하거나 잠복해 있던 감각신경절로부터 직접 전파되기도 한다.⁸⁾ VZV의 중추신경계 침범에 대한 임상적 증거들은 바벤스키 증후, 죽간대, 호프만 증후 등의 장길 증후(long tract signs)들과, 침범된 감각피부절 부위(sensory level), 추체로성 사지 근쇠약(pyramidal limb weakness)과 괄약근 장애(sphincter dysfunction) 등이 있다.⁸⁾

임상적으로 VZV에 의한 수막염은 신경증상 발현 전후로 나타나는 특징적인 피부발진을 기초로 이루어져 왔으나 최근에는 민감도와 특이도가 매우 높은(>95%) 유용한 진단 검사법으로 PCR을 이용한 VZV DNA와 항체 분석법이 널리 이용되고 있다.¹¹⁾ PCR은 주로 혈액과 뇌척수액을 이용하여 VZV에 의한 전신 혹은 중추신경계로의 감염 여부를 확인할 수 있는 방법으로, VZV를 배양하는 방법에 비해 민감도가 높고, 보다 다양한 조직액 및 조직에서 빠르게 감염여부를 확인할 수 있는 장점이 있어, 특히 항바이러스제의 조기 투여가 필요한 중추신경계 감염의 진단과 무발진성 대상포진(zoster sine herpete)이 의심될 때 아주 유용한 검사법이다.^{1,3,6,12)} 혈청 또는 뇌척수액을 이용한 혈청학적 검사는 거의 모든 성인의 혈청에서 VZV에 대한 항체가 존재함을 고려할 때, 특히 면역억제 환자에서 민감도와 특이도가 떨어지며, 결과를 얻기까지 소요되는 시간은 항바이러스제의 조기투여를 어렵게 만들어 유용성이 낮다.^{1,13)} 따라서 본 증례와 같이 어지러움, 두통 등을 호소하면서 명확한 뇌막 자극 징후를 보이지 않는 환자일 때, 특히 고령 및 면역기능

저하 환자들에서 중추신경계 감염 여부를 확인하기 위해 PCR을 이용한 VZV DNA와 항체 역가 측정은 조기 진단 및 적극적인 치료를 가능하게 하여 환자의 예후를 결정하는데 매우 중요한 역할을 한다.¹³⁾

대상포진의 가장 흔한 합병증인 대상포진 후 신경통이 약물치료, 신경치료 등에 잘 반응 하지 않는 난치성 통증을 고려할 때, 급성기 대상포진의 치료에서 가장 중요하게 고려해야 할 점은 환자가 “통증을 못 느끼는 상태”를 만드는 것이다. 이를 위해서는 침상안정, 항바이러스제, 항우울제 등의 투여와 함께 신경차단술을 포함하는 보다 다양한 방법들이 이용되거나 혼용된다.¹⁴⁻¹⁶⁾ 대개 발진 발생 후 48-72시간 내에 항바이러스 제제인 acyclovir (15-30 mg/kg/day)를 10일 이상 투여하는 것이 급성통증과 발진을 없애고 치유를 증가시키며 바이러스가 전신적으로 전파하는 것을 억제한다고 한다.¹⁶⁾ 긴급으로 항바이러스제제를 투여해야 하는 경우에는 환자가 50세 이상일 때, 두경부에 발진이 발생한 환자, 몸통 및 사지에 심한 발진이 동반될 때, 면역기능이 저하된 환자, 심한 아토피 피부염 또는 습진이 있는 경우 등이 있다.¹⁶⁾ VZV에 의한 중추신경계 감염이 의심될 때 acyclovir를 경구 투여하는 방법으로는 뇌척수액에서 충분한 치료농도에 도달할 수 없기 때문에 정맥 주사해야 한다. 하지만 아직까지 acyclovir나 스테로이드가 운동마비나 대뇌혈관염의 치료에 효과가 있다는 증거는 없다.¹⁷⁾

신경차단요법은 대상포진 환자들의 9-34%에서 진행되는 대상포진 후 신경통의 예방을 위해 매우 중요하다. 즉 심한 통증을 동반한 급성기 대상포진 환자들은 일반적인 약물요법만으로는 통증조절이 쉽지 않기 때문에 통증치료실에서 초기부터 적극적인 신경차단을 하는 것은 매우 중요하다.^{14,15)}

본 증례의 환자는 경피적 관상동맥확장술을 시행한 후 항응고제를 지속적으로 복용하여 출혈성 소인이 있었고, 포진이 다발성으로 발생한 상태여서 특정부위에 국한되는 신경차단 요법을 시행하기는 어려웠다. 따라서 정맥내 자가통증조절 장치를 이용하여 지속적인 약물 주입을 실시하였다.

심한 하지 방사통을 주소로 내원한 고령의 환자에서 다발성 수포와 두통, 어지러움, 전신 무력 등 중추신경계 감염의 가능성을 시사하는 증상들이 발생함에 따라 혈액 및 뇌척수액에서 PCR을 이용하여 VZV DNA와 항체를 조기에 발견하고 항바이러스 제제의 정맥투여로 만족할 만한 결과를 얻을 수 있었다.

급성 대상포진 환자들에 있어 신경차단을 이용한 통증조절의 중요성이 널리 알려짐에 따라 통증을 동반하는 흥반성 수포 발생시 많은 환자들이 처음부터 통증치료실에 내원하는 경우가 증가하고 있다. 따라서 대상포진 및 중추신경계 합병증에 대한 적절한 이해가 요구되고 있다. 특히 65

세 이상의 고령환자, 면역억제 환자, 과중성 피부병변을 동반하는 경우 그리고 두경부 및 상지에 발생한 경우 등에서는 입원을 통한 안정 및 통증조절과 함께 PCR을 이용한 VZV DNA 및 항체 측정으로 중추신경계 합병증의 조기 진단 및 치료에 만전을 기해야 할 것으로 사료된다.

참 고 문 헌

- Gilden DH, Kleinschmidt-DeMasters BK, LaGuardia JJ, Mahalingam R, Cohrs RJ: Neurologic complications of the reactivation of varicella-zoster virus. *N Engl J Med* 2000; 342: 635-45.
- Han KR, Kwak NK, Kim SM, Min KS, Kim C, Kim SM: Herpes zoster infection involved in cervical and thoracic spinal segment bilaterally. *Korean J Pain* 1999; 12: 144-7.
- Lee DK, Kwak KH, Do JH, Oh HJ: Herpes zoster with multiple cranial and upper cervical nerves involvement. *Korean J Neurology* 1997; 15: 712-5.
- Stratman E: Visceral zoster as the presenting feature of disseminated herpes zoster. *J Am Acad Dermatol* 2002; 46: 771-4.
- Jhaveri R, Sankar R, Yazdani S, Cherry JD: Varicella-zoster virus: an overlooked cause of aseptic meningitis. *Pediatr Infect Dis J* 2003; 22: 96-7.
- Kleinschmidt-DeMasters BK, Gilden DH: Varicella-zoster virus infections of the nervous system: clinical and pathologic correlates. *Arch Pathol Lab Med* 2001; 125: 770-80.
- Echevarria JM, Casas I, Martinez-Martin P: Infections of the nervous system caused by varicella-zoster virus: a review. *Intervirology* 1997; 40: 72-84.
- Steiner I, Steiner-Birmanns B, Levin N, Hershko K, Korn-Lubetzki I, Biran I: Spinal cord involvement in uncomplicated herpes zoster. *Clin Diagn Lab Immunol* 2001; 8: 850-1.
- Kim SK, Lee SH, Choi YC, Choi IS, Kim JH: Neurologic complications of herpes zoster. *Korean J Neurology* 1994; 12: 715-22.
- Cohen JI, Brunell PA, Straus SE, Krause PR: Recent advances in varicella-zoster virus infection. *Ann Intern Med* 1999; 130: 922-32.
- Boivin G: Diagnosis of herpesvirus infections of the central nervous system. *Herpes* 2004; 11: 48A-56A.
- Calvario A, Bozzi A, Scarasciulli M, Ventola C, Seccia R, Stomati D, et al: Herpes consensus PCR test: a useful diagnostic approach to the screening of viral diseases of the central nervous system. *J Clin Virol* 2002; 20: S71-S8.
- De La Blanchardiere A, Rozenberg F, Caumes E, Picard O, Lionnet F, Livartowski J, et al: Neurological complications of varicella-zoster virus infection in adults with human immunodeficiency virus infection. *Scand J Infect Dis* 2000; 32: 263-9.
- Yoon KB: Treatment of herpes zoster: Nerve block. *Korean J Pain* 2004; 17: 17-21.
- Kim HK, Kim IS: The management of herpes zoster and post-herpetic neuralgia. *Korean J Pain* 1989; 2: 129-34.
- Gross G, Schofer H, Wassilew S, Friese K, Timm A, Guthoff R, et al: Herpes zoster guideline of German Dermatology Society (DDG). *J Clin Virol* 2003; 26: 277-89.
- Lee DK, Do JK, Kwak KH, Oh HJ: Three cases of acute aseptic meningitis followed by herpes zoster. *Korean J Neurology* 1996; 14: 1047-50.