

## 수부 다한증 환자에서 알코올을 사용한 흉부 교감신경 파괴술의 결과 보고

아주대학교 의과대학 마취통증의학교실, \*한림대학교 의과대학 마취통증의학교실

양종윤 · 김 찬 · 한경림 · 조혜원\* · 김은진

= Abstract =

### Dorsal Percutaneous Thoracic Sympathetic Ganglion Block with Alcohol for the Treatment of Palmar Hyperhidrosis

Jong Yeun Yang, M.D., Chan Kim, M.D., Ph.D., Kyung Ream Han, M.D., Ph.D.,  
Hye Won Cho, M.D.\*, and Eun Jin Kim, M.D.

Department of Anesthesiology and Pain Medicine, School of Medicine, Ajou University, Suwon,  
\*Department of Anesthesiology and Pain Medicine, College of Medicine, Hallym University, Anyang, Korea

**Background:** Hyperhidrosis is the troublesome disorder of excessive perspiration, which affects as much as 0.15-1% of the population. There are many methods for treating hyperhidrosis. In this report, we present our experience of dorsal percutaneous thoracic sympathetic ganglion block (TSGB) using 99.9% ethyl alcohol for treating palmar hyperhidrosis.

**Methods:** Between March 1992 and July 2003, a total of 856 patients underwent TSGB for the treatment of palmar hyperhidrosis of which 625 were followed up for 2 years. There were 297 and 328 male and female patients, respectively, with a mean age of  $23.9 \pm 7.7$  years. TSGB was performed under fluoroscopic guidance using 99.9% ethyl alcohol at the T2 and T3 sympathetic ganglia.

**Results:** In the 625 patients, the recurrence rates within the 1st and 2nd years were 29 and 8%, respectively. Compensatory sweating occurred in 42.1% of patients, which was severe in 7.5%. Of the 625 patients 21.0 and 36.9% were either very satisfied or relatively satisfied with the outcome, respectively.

**Conclusions:** Our report confirms that TSGB may be a good alternative to endoscopic thoracic sympathectomy in the treatment of palmar hyperhidrosis. (Korean J Pain 2005; 18: 171-175)

**Key Words:** alcohol, palmar hyperhidrosis, thoracic sympathetic ganglion block.

## 서 론

다한증이란 신체의 정상적인 생리적 요구에 비해 과도한 땀의 분비를 보이는 상태를 말한다. 주로 안면부, 겨드랑이, 수부, 족부에서 과도한 분비가 있고, 이로 인해 학교나 직장, 사회생활에 심각한 장애를 받아 정신적, 육체적으로 어려움을 겪는 경우가 빈번하다. 유병률은 지역에 따라 차이가 있으나 보통 0.15-1% 정도이며,<sup>1-3)</sup> 교감신경의 기능 향진에 의해 발생한 것으로 추정되는 본태성 다한증과<sup>4)</sup> 여러 가지 내과적 질환의 결과로 발생하는 속발성 다한증으로 분류된다.

본태성 다한증의 치료에는 연고제, 경구약제 및 보툴리눔 독소(botulinum toxin)와 같은 보존적 치료와 액와 조직 절제술, 지방흡입술 및 흉강경하 교감신경 절제술과 같은 외과적인 치료가 다양하게 적용되고 있다.<sup>5)</sup> 이에 저자들은 1992년 3월부터 2003년 7월까지 수부 다한증 치료에 99.9% ethyl alcohol을 이용한 제2, 제3 흉부 교감신경 파괴술을 시행한 후 2년 동안 추적관찰한 결과를 보고하고자 한다.

## 대상 및 방법

1992년 3월부터 2003년 7월까지 수부 다한증으로 신경 통증 클리닉을 방문하여 99.9% ethyl alcohol을 이용한 제2, 제3

접수일 : 2005년 8월 18일, 승인일 : 2005년 12월 9일

책임저자 : 김 찬, (443-721) 경기도 수원시 영통구 원천동 산 5번지, 아주대학교 의과대학 마취통증의학교실

Tel: 031-219-5896, Fax: 031-219-6656, E-mail: kimchan@madang.ajou.ac.kr.

Received August 18, 2005, Accepted December 9, 2005

Correspondence to: Chan Kim, Department of Anesthesiology and Pain Medicine, School of Medicine, Ajou University, San 5 Woncheon-dong,

Yeongtong-gu, Suwon 443-721, Korea. Tel: +82-31-219-5896, Fax: +82-31-219-6656, E-mail: kimchan@madang.ajou.ac.kr.

흉부 교감신경 파괴술을 시행받은 856명 중 시술 후 2년간 추적관찰이 가능했던 625명을 대상으로 하였다. 시술에 실패한 9명과 2년간의 추적관찰이 안 된 222명은 연구에서 제외되었다. 대상 환자는 남자 297명, 여자 328명이었으며 평균나이는 23.9 ± 7.7세(15.5-48.1세)였고 처음 증상을 의식한 평균나이는 11.4 ± 2.6세(7-17세)였다. 다한증의 정도를 4단계(None-G0, Mild-G1, Moderate-G2, Severe-G3)로<sup>6)</sup> 분류할 때 100명(16%)은 G2, 525명(84%)은 G3 정도로 증상을 호소하였다(Table 1).

저자들은 모든 환자에게 99.9% ethyl alcohol을 이용하여 제2, 제3 흉부 교감신경 파괴술을 시행하였다. 시술 방법은 먼저 환자를 X선 투시가 가능한 시술대에 복위위로 눕힌 후 시술대와 가슴 사이에 어깨 넓이의 베개를 놓고 시행하였다. X선 투시하(Unit mobile series 9800, General Electric OEC Medical Systems, USA)에 극돌기로부터 외측 4 cm 내외로 제2, 제3 늑간을 확인한 후 블록침(21 G, 10 cm)의 천자점을 정하였다. 블록침 끝을 추궁근에 대고 서서히 미외측으로 이동시켜 하관절 돌기의 외측연을 따라 전진하여 추체에 닿은 후, 흉추의 측면상을 보면서 깊이를 확인하고 블록침의 사면(bevel)을 추체에 닿게 하여 추체후방의 1/3까지 미끌어지듯 전진시킨 후, 사면방향을 외측으로 돌려 고정시

켰다. 제3, 제4 늑간에도 같은 방법을 반복하고 조영제(Iopamiro<sup>TM</sup>, 일성신약, 대한민국)와 4% 리도카인을 1:1로 혼합한 후 각 블록침마다 최대 3 ml까지 주입하였다. 약물을 주입하는 동안 시술자는 사진상 환자의 혈관, 경막외강 및 늑간 신경으로 약이 퍼지지 않는 것을 확인하고 이상이 있으면 블록침의 위치를 조정하였다. 약물 주입 후 30분 동안 환자의 코 막힘, 눈의 충혈, 안검 하수, 동공축소 및 액와부의 감각저하가 없는 상태에서 피부온도 상승과 발한감소를 확인한 후 시험적으로 주입한 약물과 동량의 99.9% ethyl alcohol을 블록침 각각에 주입하였다(Fig. 1).

저자들은 시술 1주, 1개월, 6개월, 12개월, 그리고 2년 후 외래진료를 통해 부작용, 재발여부 및 시술에 대한 만족도에 대하여 조사하였고, 외래방문에 응하지 않은 일부 환자는 전화를 통하여 조사하였다.

### 결 과

시술을 받은 환자의 평균 나이는 23.9 ± 7.7세였고 시술 직후에 환자가 느끼는 발한의 정도는 556명(89%)이 G0, 69명(11%)이 G1로 호전된 결과를 보였으며 효과는 즉각 나타났다. 625명의 환자를 2년간 추적한 결과 1년 이내 재발률은 29% (182/625)였고, 1년에서 2년 사이에 재발률은 8% (49/625)였다. 이때 재발 여부의 결정은 G2 이상으로<sup>6)</sup> 환자가 느끼는 경우로 정하였다(Fig. 2).

시술에 관련된 부작용으로 한 명의 환자에서 기흉이 생겨 흉관 삽입을 하였으며 3일 후에는 제거하고 퇴원하였다. 31명이 전 흉부 통증이나 천자점에 통증을 호소하였으나 짧게는 하루 길게는 일주일 내에 호전되었다. 33명의 환자에서 알코올 신경염(alcohol neuritis)을 경험하였는데 경막외스테로이드 주입 후 짧게는 1주 길게는 2개월 안에 소실되었다. 42명의 환자에서 경미한 정도의 액와부 감각 저하를 경험하였으며 3-6개월 안에 자연적으로 회복하였다. 14명

Table 1. Patient Demographics

Parameter	No. of patients (%) (n = 625)
Age range (yr)	
10-20	214 (34)
21-30	329 (53)
31-50	82 (13)
Sex	
Male	297 (48)
Female	328 (52)

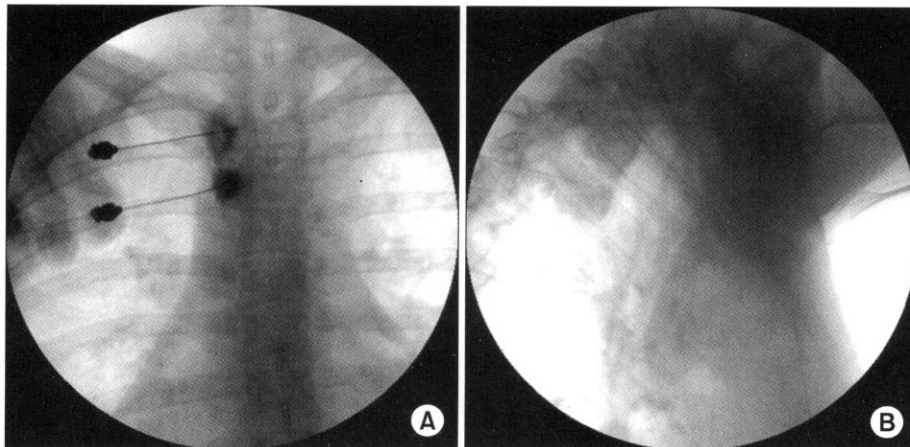


Fig. 1. (A) Anteroposterior fluoroscopic view of T2 and T3 vertebrae. The contrast medium is seen "hugging" the thoracic vertebral body. (B) Lateral fluoroscopic view of T2 and T3 vertebrae. The contrast medium is seen over the vertebral body.

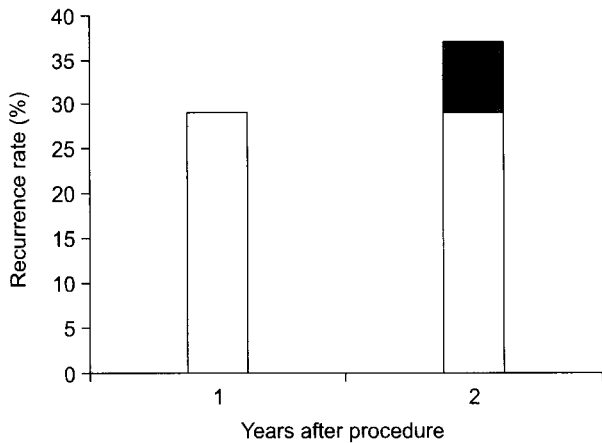


Fig. 2. This figure shows recurrence rate after T2 and T3 sympathetic ganglia block with 99.9% ethyl alcohol. White bar graphs illustrate the recurrence rate after first year. Gray bar graph illustrates the recurrence rate from first year to second year.

의 환자에서 안검 하수 증상이 나타났고 1주에서 6개월 내에 자연적으로 회복되었으나, 한 환자는 2년이 지나서도 회복되지 않아 쌍꺼풀 수술을 시행하였다. 2명의 환자에서 척수 손상을 경험하였으며 이 중 한 명은 시술 중 블록침이 추간공(intervertebral foramen)을 통해 직접적으로 척수에 손상을 입힌 경우였고, 다른 한 명은 조영제가 척수에 공급되는 혈관으로 흐르는 것을 미처 확인 못한 상태로 알코올을 주입하여 미량이 혈관으로 주입되어 척수의 허혈 손상을 일으킨 것으로 추정되며 2명 모두 서서히 증상이 개선되어 2년 후에는 자연적으로 회복되었다. 저자들의 연구에서는 263명(42.1%)이 보상적 발한을 경험하였는데 47명(7.5%)은 G3, 216명(34.6%)은 G1에서 G2의 강도로 불편함을 표현하였다(Table 2). 보상적 발한의 부위별 분포는 몸통에서 발생한 경우가 203명(32.5%)으로 가장 빈도가 높았고 얼굴은 91명(14.6%), 액와부에서는 68명(10.9%), 하체에서는 15명(2.4%)에서 발생하였다. 또한 263명 중 114명의 환자는 신체의 한 지점이 아닌 여러 지점에서 보상적 발한이 발생하였다(Table 3).

저자들은 2년 후 환자들에게 시술에 대한 만족도를 질문하였는데 131명(21%)은 “아주 만족한다”, 231명(36.9%)은 “대체로 만족한다”, 213명(34.1%)은 “불만족스럽다”, 50명(8%)은 “후회한다”라고 답하였다. 불만족스럽다고 대답한 환자 213명 중 47명(7.5%)은 시술 자체는 성공하였음에도 불구하고 심각한 정도의 보상적 발한이 생겼던 경우이며, 후회한다고 대답한 환자는 1-3개월만에 재발한 17명과 재발 및 보상적 발한이 생긴 33명이었다.

**고 찰**

다한증 치료의 다양한 방법 중 최근 들어 효과적으로 많

Table 2. Adverse Outcomes by T2 and T3 Sympathetic Ganglia Block with 99.9% Ethyl Alcohol

Adverse outcome	No. of patients (%) (n = 625)
Compensatory sweating	263 (42.1)
Decreased sensation	42 (6.7)
Alcohol neuritis	33 (5.3)
Localized pain	31 (5.0)
Ptosis	14 (2.2)
Cord injury	2 (0.3)
Pneumothorax	1 (0.2)

Table 3. Locations of Compensatory Sweating

Locations	No. of patients	%
Trunk	89	33.8
Trunk + Axilla	52	19.8
Trunk + Face	47	17.9
Face	44	16.7
Axilla	16	6.1
Trunk + Lower limbs	15	5.7
Total	263	100

이 시행되는 방법은 흉강경하 교감신경 절제술이다. 개흉에 의한 교감신경 절제술이 역사적으로 먼저 시작되었으나 높은 유병률과 사망률로 인해 1942년 Hughes가<sup>7)</sup> 흉강경하 교감신경절을 제거하는 절제술을 시행한 이후로 덜 침습적인 흉강경하 흉부 교감신경 절제술(sympathectomy)로 대체되었고, Kux에<sup>8)</sup> 의해 교감신경 사슬(sympathetic chain)을 차단하는 교감신경 절개술(sympathicotomy)까지 발전하였다. 최근에는 보상적 발한이 심할 경우 증상을 개선하기 위해 clip을 이용한 흉강경하 흉부 교감신경 차단술도 시행되고 있으나,<sup>9-11)</sup> 그 효용성은 논란의 여지가 있다. 수술적 방법은 호흡기계 손상이나 흉막 유착이 있는 경우에는 시술의 실패율이 높아 적응증이 되지 않고<sup>12)</sup> 전신마취에 대하여 두려움을 가진 환자에게는 적당치 않다. 1920년 J. C. White가<sup>13)</sup> 최초로 다한증 환자에게 알코올을 이용한 교감신경 차단술을 실시한 이후 알코올 이외에도 페놀을 이용하여 다한증 환자에게 교감신경 차단술을 실시하여 좋은 결과를 얻었다.<sup>14)</sup>

수부 다한증 치료에서 먼저 결정 할 것은 “어떤 교감신경절을 몇 개나 파괴해야 하는가?” 하는 점이다. Lin 등은<sup>15)</sup> 수부 다한증의 경우 제2 흉부 교감신경, 액와부 다한증의 경우엔 제3, 제4 흉부 교감신경을 파괴하는 것이 효과적이라 하였다. 이에 반해 Drott 등은<sup>16)</sup> 수부 다한증의 경우 제2, 제3 흉부 교감신경을, 액와부 다한증의 경우 제4 흉부 교감신경을, 안면부 다한증의 경우엔 제1 흉부 교감신경의 아래부분을 파괴하는 것이 효과적이라고 하였다. Yano 등에<sup>6)</sup> 의

하면 수부 다한증 치료를 위해 한 개의 제3 교감신경절을 파괴하는 것보다는 제2, 제3 교감신경절을 파괴하는 것이 1년 후의 재발률이 15%대 0%, 2년 후의 재발률이 9%대 3%로 우수하고, 전반적인 만족도 역시 한 개보다는 두 개의 교감신경을 파괴하였을 때 높았다고 보고하였다. 최근에는 보상적 발한을 줄이기 위해 제4 흉부 교감신경을 파괴하는 경향도 있으나,<sup>10)</sup> 저자들의 경우 해부학적으로 상지발한에 주로 관여하는 제2, 제3 흉부 교감신경을 모든 환자에서 파괴하였다.<sup>17)</sup>

보상적 발한은 그 원인은 알려져 있지 않으나 다한증 치료 후에 가장 흔하게 발생하는 부작용으로<sup>18)</sup> 때에 따라서는 수부 다한증이 호전되어도 보상적 발한이 생겨서 시술 자체를 후회하게 할 수도 있는 증상이다. 흉강경하 흉부 교감신경 절제술의 경우 Lin 등은<sup>15)</sup> 88%의 환자에서, Fredmann 등은<sup>19)</sup> 90%의 환자에서, Dumont 등은<sup>20)</sup> 87%의 환자에서 보상적 발한의 발생을 보고하였고, Lai 등이나<sup>21)</sup> Leseche 등에<sup>22)</sup> 의하면 몇 개의 교감신경절을 절단하든 보상적 발한의 정도에는 차이가 없었다고 한다. 이에 반해 저자들의 경우 42.1%의 환자에서 보상적 발한을 경험하여 그 비율이 낮았다. 또 Dumont 등은<sup>20)</sup> 흉강경하 흉부 교감신경 절제술 후 심각한 정도의 보상적 발한이 42%의 환자에서 발생하였다고 하였는데, 저자들의 경우 심각한 정도의 보상적 발한은 7.5%의 환자에서 발생하여 그 비율이 현저히 낮았다. 이러한 결과는 흉강경하 시술에 비해 파괴하는 범위가 작고, 알코올에 의한 교감신경의 waller 변성(Wallerian degeneration)<sup>23)</sup> 자연적으로 복원되어 denervation supersensitivity를<sup>24)</sup> 상대적으로 줄일 수 있었기 때문으로 추측된다.

그 외의 합병증을 살펴보면, 안검 하수의 경우 Han 등은<sup>18)</sup> 흉강경하 흉부 교감신경 절제술 후 2.4% (5/206)의 환자에서 경험하였으나 심각하지는 않았다고 하고 다른 문헌에서는 0%에서 6.9%까지 보고하였는데,<sup>11,25-29)</sup> 저자들의 경우 2.2% (14/625)의 환자에서 발생하였고 쌍꺼풀 수술을 받은 한명을 제외하면 경미한 증상이었으며 모두 자연적으로 회복되었다. 초기에 시술한 환자 중 2명의 환자에서 척수손상이 발생하였는데, 시술과정이 미숙했거나 저해상도(512 × 512)의 C-자형 영상투시기(Stenoscope, General Electric OEC Medical Systems, USA) 사용에 원인이 있었던 것으로 보인다.

다한증 치료는 비교적 재발률이 높은 것으로 알려져 있는데 흉강경하 흉부 교감신경 절제술의 경우 보통 1년 이내에 재발이 잘되며<sup>30)</sup> 원인은 남은 교감신경절의 영향, Kuntz 신경, 신경의 재생, 불완전한 시술로 추측된다.<sup>31)</sup> Yano 등은<sup>6)</sup> 제2, 제3 교감신경 절제술 후 1년 후 0%, 2년 후 3%의 재발률을 보고하였다. 이에 비해 저자들의 경우는 1년 이내엔 29%, 1년에서 2년 사이엔 8%로 상대적으로 높은 재발률을 보였다. 이처럼 재발률이 높은 것은 첫째, 흉강경하 시술은 해부학적으로 다양한 변이를 보이는 흉부 교감 신경절을 직접 확인할 수 있는데 비하여, 저자들은 신경절이 있으리

라 예측되는 부위에 시술하였기에 불완전한 파괴가 이뤄질 수 있었고, 둘째로 알코올에 의한 waller 변성(Wallerian degeneration)<sup>23)</sup> 복원으로 인해 발한이 증가된 것으로 추측된다.

결론적으로 99.9% ethyl alcohol을 이용한 흉부 교감신경 파괴술은 비교적 재발률은 높으나 시술이 간단하고 안전하며, 재시술이 가능하고, 보상적 발한의 발생률이 적은 시술로서, 수부 다한증 치료의 유용한 방법 중 하나로 사료된다.

## 참 고 문 헌

- Adar R, Kurchin A, Zweig A, Mozes M: Palmar hyperhidrosis and its surgical treatment: a report of 100 cases. *Ann Surg* 1977; 186: 34-41.
- Chuang KS, Liou NH, Liu JC: New stereotactic technique for percutaneous thermocoagulation of upper thoracic ganglionectomy in cases of palmar hyperhidrosis. *Neurosurgery* 1988; 22: 600-4.
- Noppen M, Herregodts P, D'Haese J, D'Haens J, Vincken W: A simplified T2-T3 thoracoscopic sympathectomy technique for the treatment of essential hyperhidrosis: short-term results in 100 patients. *J Laparoendosc Surg* 1996; 6: 151-9.
- Kwak SH: Treatment of hyperhidrosis. *Korean J Anesthesiol* 2005; 48: 225-31.
- Atkins JL, Butler PE: Hyperhidrosis: a review of current management. *Plast Reconstr Surg* 2002; 110: 222-8.
- Yano M, Kiriya M, Fukai I, Sasaki H, Kobayashi Y, Mizuno K, et al: Endoscopic thoracic sympathectomy for palmar hyperhidrosis: efficacy of T2 and T3 ganglion resection. *Surgery* 2005; 138: 40-5.
- Hughes J: Endothoracic sympathectomy. *Proc R Soc Med* 1942; 35: 585-6.
- Kux M: Thoracic endoscopic sympathectomy in palmar and axillary hyperhidrosis. *Arch Surg* 1978; 113: 264-6.
- Lin TS, Chou MC: Treatment of palmar hyperhidrosis using needlescopic T2 sympathetic block by clipping: analysis of 102 cases. *Int Surg* 2004; 89: 198-201.
- Neumayer C, Zacherl J, Holak G, Fugger R, Jakesz R, Herbst F, et al: Limited endoscopic thoracic sympathetic block for hyperhidrosis of the upper limb: reduction of compensatory sweating by clipping T4. *Surg Endosc* 2004; 18: 152-6.
- Lin TS, Huang LC, Wang NP, Lai CY: Video-assisted thoracoscopic T2 sympathetic block by clipping for palmar hyperhidrosis: analysis of 52 cases. *J Laparoendosc Adv Surg Tech A* 2001; 11: 59-62.
- Lin TS, Kuo SJ, Chou MC: Uniportal endoscopic thoracic sympathectomy for treatment of palmar and axillary hyperhidrosis: analysis of 2000 cases. *Neurosurgery* 2002; 51: 84-7.
- Mandl F: The technique of paravertebral injection, in paravertebral block in diagnosis, prognosis, and therapy: minor sympathetic surgery. New York, Grune & Stratton. 1947, pp 9-25.
- Wang YC, Wei SH, Sun MH, Lin CW: A new mode of percutaneous upper thoracic phenol sympathectomy: report of 50 cases. *Neurosurgery* 2001; 49: 628-36.
- Lin TS, Wang NP, Huang LC: Pitfalls and complication avoidance associated with transthoracic endoscopic sympathectomy for primary hyperhidrosis (analysis 2200 cases). *Int J Surg Investig* 2001; 2: 377-85.
- Drort C, Gothberg G, Claes G: Endoscopic transthoracic sympathectomy: an efficient and safe method for the treatment of

- hyperhidrosis. *J Am Acad Dermatol* 1995; 33: 78-81.
17. Johnson JP, Patel NP: Uniportal and biportal endoscopic thoracic sympathectomy. *Neurosurgery* 2002; 51: 79-83.
  18. Han PP, Gottfried ON, Kenny KJ, Dickman CA: Biportal thoracoscopic sympathectomy: surgical techniques and clinical results for the treatment of hyperhidrosis. *Neurosurgery* 2002; 50: 306-12.
  19. Fredmann B, Zohar E, Shachor D, Bendahan J, Jedeikin R: Video-assisted transthoracic sympathectomy in the treatment of primary hyperhidrosis. *Surg Laparosc Endosc Percutan Tech* 2000; 10: 226-9.
  20. Dumont P, Denoyer A, Robin P: Long-term results of thoracoscopic sympathectomy for hyperhidrosis. *Ann Thorac Surg* 2004; 78: 1801-7.
  21. Lai YT, Yang LH, Chio CC, Chen HH: Complications in patients with palmar hyperhidrosis treated with transthoracic endoscopic sympathectomy. *Neurosurgery* 1997; 41: 110-3.
  22. Leseche G, Castier Y, Thabut G, Petit MD, Combes M, Cerceu O, et al: Endoscopic transthoracic sympathectomy for upper limb hyperhidrosis: limited sympathectomy does not reduce postoperative compensatory sweating. *J Vasc Surg* 2003; 37: 124-8.
  23. Taylor J, Woosley R: Dilute ethyl alcohol: effect on the sciatic nerve of the mouse. *Arch Phys Med Rehabil* 1976; 57: 233-7.
  24. Gunn CC: Neuropathic myofascial pain syndromes. In: Bonica's management of pain. 3rd ed. Edited by Loeser JD: Philadelphia, Lippincott Williams & Wilkins. 2001, pp 523-4.
  25. Chiou TS, Liao KK: Orientation landmarks of endoscopic transaxillary T-2 sympathectomy for palmar hyperhidrosis. *J Neurosurg* 1996; 85: 310-5.
  26. Kao MC, Lin JY, Chen YL, Hsieh CS, Cheng LC, Huang SJ: Minimally invasive surgery: video endoscopic thoracic sympathectomy for palmar hyperhidrosis. *Ann Acad Med Singapore* 1996; 25: 673-8.
  27. Lee LS, Ng SM, Lin CC: Single-lumen endotracheal intubated anesthesia for thoracoscopic sympathectomy: experiences of 719 cases. *Eur J Surg* 1994; 572(Suppl): 27-31.
  28. Lin TS, Fang HY, Wu CY: Repeat transthoracic endoscopic sympathectomy for palmar and axillary hyperhidrosis. *Surg Endosc* 2000; 14: 134-6.
  29. Rex LO, Drott C, Claes G, Göthberg G, Dalman P: The Borås experience of endoscopic thoracic sympathectomy for palmar, axillary, facial hyperhidrosis and facial blushing. *Eur J Surg* 1998; 164(Suppl): 23-6.
  30. Reisfeld R, Nguyen R, Pnini A: Endoscopic thoracic sympathectomy for hyperhidrosis. experience with both cauterization and clamping methods. *Surg Laparosc Endosc Percutan Tech* 2002; 12: 255-67.
  31. Lin TS: Video-assisted thoracoscopic "resympathectomy" for palmar hyperhidrosis: analysis of 42 cases. *Ann Thorac Surg* 2001; 72: 895-8.
-