

경피적 척수시상로절단술 후 발생한 호흡부전

- 증례 보고 -

대구가톨릭대학교 의과대학 마취통증의학교실

이 준 석 · 신 유 식 · 박 찬 홍

= Abstract =

Transient Respiratory Dysfunction after Percutaneous Cordotomy

- A case report -

Jun Seog Lee, M.D., Yoo Sik Sinn, M.D., and Chan Hong Park, M.D.

Department of Anesthesiology and Pain Medicine, School of Medicine, Catholic University of Daegu, Daegu, Korea

Percutaneous cordotomy is a useful method for cancer pain management. Candidates for cervical cordotomy include those patients with unilateral cancer pain below the shoulder, with a life expectancy of less than 1 year, who can not be adequately treated by other less invasive methods. However, various complications can occur following a cordotomy, with the most serious being respiratory dysfunction. Herein, we report a case of transient respiratory dysfunction following a percutaneous cervical cordotomy. (Korean J Pain 2005; 18: 275-278)

Key Words: cordotomy, respiratory dysfunction.

경피 척수시상로절단술(Percutaneous cordotomy)은 난치성 통증을 치료하는 방법 중 하나이다. 비록 이 기술이 정확성을 요하는 고난도의 기술이라는 점과, 마약성 진통제의 발전으로 인해 많이 행해지고 있지는 않지만 기존 치료에 잘 반응하지 않는 암성통증, 신경병성통증에 사용 시 좋은 효과를 얻을 수 있다는 보고들이 있다.¹⁻⁴⁾ 암성통증은 어깨 이하의 통증이면서 편측성이고, 여명이 1년 이하인 경우 적응증이 된다. 척수시상로절단술은 고주파를 이용하여 척수시상로(spinothalamic tract)에 병소를 만들어 척수시상로를 통한 통증을 치료하는 방법이다. 그러나 척수시상로절단술 시 여러 합병증이 발생할 수 있으며, 그 중 가장 심각한 합병증은 호흡 부전의 발생이다.

본 교실에서는 암성통증환자에서 경피 척수시상로절단술 후 호흡 부전을 경험하였기에 문헌고찰과 함께 보고하는 바이다.

증례

환자는 70세, 몸무게 36 kg, 여자로 대장암이 폐로 전이되어 좌측 흉부와 어깨에 통증을 호소하였다. 환자는 4년 전 대장암 수술과 3년 전 왼쪽 폐의 전이암 수술을 받고, 본원 내과에서 치료 중 통증이 심하여 본과로 의뢰되었다. 의뢰 당시 환자는 oxycontin을 하루 120 mg 투여 받고 있었으며 밤에 잠을 이룰 수 없을 정도의 극심한 통증을 호소하였다. 의뢰 후 진통제와 아편양 제제의 병용 투여 및 지속적 경막외 차단술 시행하였으나 통증은 시각아날로그척도 8 정도로 제통이 잘 되지 않았다. 환자는 왼쪽 폐에 경도의 늑막 삼출(pleural effusion)과 늑막 종양(pleural mass)이 있었으나 호흡곤란 등은 없었으며, 폐기능 검사는 환자가 거부하여 시행하지 못하였고 동맥혈 가스 검사는 정상이었다. 이에 척수 절단술을 시행하기로 하고, 수술 전 환자 보호자에게 수술방법과 부작용에 대해 충분한 설명과 동의를 받은 후

접수일 : 2005년 9월 28일, 승인일 : 2005년 12월 9일

책임저자 : 박찬홍, (705-718) 대구광역시 남구 대명 4동 3056-6, 대구가톨릭대학교병원 마취통증의학과

Tel: 053-650-4522, Fax: 053-650-4517, E-mail: magary@cu.ac.kr

이 논문은 2005년 제40차 대한통증학회 춘계 학술대회에서 발표되었음.

Received September 28, 2005, Accepted December 9, 2005

Correspondence to: Chan Hong Park, Department of Anesthesiology and Pain Medicine, School of Medicine, Catholic University of Daegu, 3056-6 Daemyeong-4 dong, Nam-gu, Daegu, Korea. Tel: +82-53-650-4522, Fax: +82-53-650-4517, E-mail: magary@cu.ac.kr

This article was presented at the 40th scientific meeting of the Korean Pain Society, 2005.

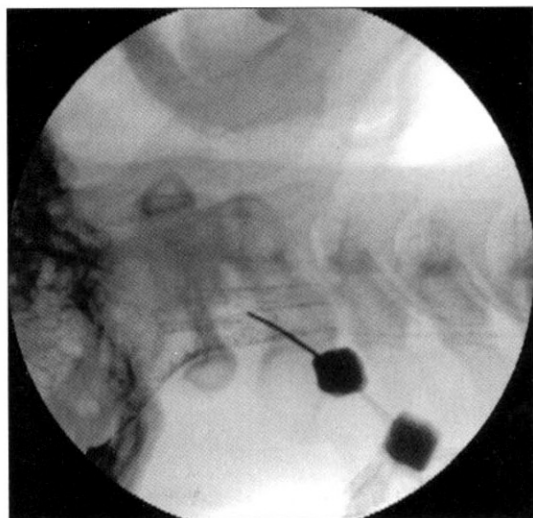


Fig. 1. The picture shows contrast spread outlining the anterior border of the cord, dentate ligament, and posterior border of the cord.

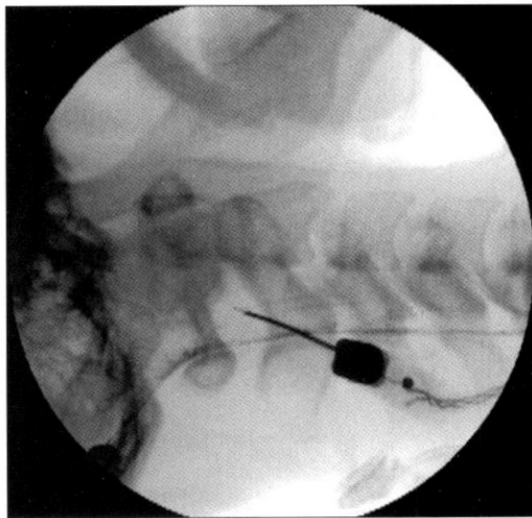


Fig. 2. Lateral view of radiograph shows proper position of the Levin electrode which is located about 1 mm anterior of dentate ligament.

시술하였다. 환자를 안정시키고 시술 시 통증을 줄이기 위해 수술실에서 fentanyl 50 µg을 정주하였다. 술 중 심전도, 혈압, 맥박 산소 포화도 등을 관찰하였다.

환자를 방사선이 통과할 수 있는 시술대에 양와위를 취한 후 C자형 투시기로 제1경추와 제2경추가 바른 측면상이 되도록 조절한 뒤 머리를 반창고를 이용하여 고정하였다. 시술 부위인 우측 제1경추와 제2경추 부위를 충분히 소독한 후 1% mepivacaine 1 ml를 침윤하였다. 20 게이지 척추천자 바늘을 제1경추와 제2경추사이의 꼭대기(apex)를 향해 전진하였다. 바늘을 경막외강으로 진입하여 탐침(stylet)을 제거한 다음 경막을 천자하여 뇌척수액이 나오는 것을 확인하였다. 조영제(Lipiodol[®], Guerbet, France) 3 ml와 생리 식염수 7 ml, 공기 10 ml를 혼합하여 약 5분간 흔들었다. 공기를 빼낸 후 조영제 유착액 1 ml를 주입 한 후 치상인대(dentate ligament)와 척수의 앞, 뒤를 확인하였다(Fig. 1). 곧은 끝을 가진 레빈 전극(Levin electrode)을 치상인대의 전방 1 mm로 전진하였다(Fig. 2). 저항을 보면서 전극을 척수 안으로 삽입하여 1,000 Ω 이상으로 올라간 것을 확인하였다. 50 Hz, 0.2 V 자극에서 좌측편에 온감, 냉감 및 바람 부는 느낌(blowing wind) 등 온도감각이 발생하였고, 2 HZ, 1 V 이하에서 동측인 우측편에 속상수축이 발생하지 않음을 확인하였다. 고주파 열응고기(PMG 230, Baylis, Canada)를 이용하여 90°C, 15초간 병소를 만들었고, 이후 30초간 1회 더 병소를 만들었다. 통증부위에 침검사(pinprick test)로 통증이 없음을 확인하고 시술을 종료하였다. 척추바늘을 완전히 제거하기 전에 제2경추 신경근염이나 제2 경추통의 발생을 방지하기 위해 triamcinolone 20 mg을 주입하였다.

시술 종료 후 회복실에서 약 30분간 혈압, 맥박, 산소포화도를 감시하였고 별 특이소견은 없어 병실로 이송하였다.

병실 이송 후 시술로 인해 발생가능한 호흡곤란과 고령 등을 고려하여 산소 3 ml/min를 비강을 통해 공급하였다. 그러나 이송 5분 후 의식은 명료하나 호흡곤란을 호소하였다. 이때 측정된 맥박산소포화도는 81%였다. 즉시 산소마스크를 이용하여 산소를 공급하였다. 그러나, 자발호흡이 더 약해지고 부르는 소리에 반응은 하였으나 의식이 완전히 명료하지 않아 기관내 삽관을 하고 보조 호흡을 시행하였다. 이때 측정된 활력징후는 혈압 100/60 mmHg, 맥박산소포화도 94%, 맥박 84회/분 등으로 정상이었다. 삽관 후 약 30분에 환자의 자발호흡이 정상으로 회복되어 발관하였고, 산소마스크를 이용하여 산소를 공급하였다. 이 후 환자는 약 2주간 입원하였으며 통증은 시각아날로그척도 3정도로 하루 oxycodone 10 mg 복용으로 조절되었다. 그 외 다른 부작용없이 퇴원하였다.

고 찰

경피 척수시상로절단술은 다른 치료에 반응이 없는 극심한 통증이 어깨 이하의 부위에 편측성이고, 여명이 1년 이하인 만성통증에서 고려해 볼 수 있는 치료 방법이다. 경피 척수시상로절단술의 절대적 금기증으로는 심한 호흡 부전이 있거나 일반적인 내과적 금기증, 즉 심한 출혈성향, 심장기능부전이 있는 경우, 그리고 치료되지 않은 전신적 감염증 등이 있으며, 직장 혹은 방광 등의 신경학적 손상이나 사지 마비, 양측성 통증 등이 있는 경우도 일반적으로는 금기증이나 심한 통증을 호소하는 말기 암 환자에서는 절대적 금기증이라고 생각되지 않으며 이 시술로 인한 위험성과 얻을 수 있는 이익 등을 따져보고 시행하여야 한다.

고주파 열응고를 이용한 경피 척수시상로절단술은 고주

파를 이용하여 척수시상로에 병소를 만들어 척수시상로를 통한 통증을 치료하는 방법이다. 암성통증에서 시행한 경피 척수시상로절단술 효과에 대한 보고에서 Ischia 등은¹⁾ 판코스트 증후군과 흉부종양에서 경피 척수시상로절단술을 시행하여 각각 75%와 86%의 제통 효과가 있었다고 하였고, 또한 척추 전이암에 경피 척수시상로절단술을 시행하여 71%의 효과가 있었다고 하였다.²⁾ Lahuerta 등은³⁾ 95명의 암성통증 환자에게 경피 척수시상로절단술을 시행하여 87%의 환자에서 통증 감소 효과를 얻었다고 하였으며, Hogberg 등은⁴⁾ 골반부 암성통증 환자에 시술하여 79%에서 효과가 있다고 하였다.

시술 후 발생 가능한 합병증으로는 두통, 호흡 부전, 일시적 하지 약화, 배뇨관, 호르몬, 성기능장애 등이 발생할 수 있다.^{5,6)} 이 중 가장 심각한 합병증은 호흡 부전이다. 최근에는 보다 안전하고 효과적인 시술을 위해 컴퓨터 단층 촬영 하에 시술하는 방법도 보고되어 있다.⁷⁾

호흡계의 부작용은 1933년에 처음으로 보고되었다.⁸⁾ 불수의 호흡을 담당하는 자동호흡섬유를 전달하는 그물체척수로(reticulospinal tract)가 척수시상로에 근접해 있어서 척수시상로절단술시 그물체척수의 전달을 방해하여 호흡 부전을 유발할 수 있다. 그물체척수의 기능은 늑간근, 복부근, 횡경막근의 불수의 운동을 조절한다. 그물체척수의 위치는 Hitchcock과 Leece에⁹⁾ 의해서 처음으로 도식화되었으며 Lahuerta 등은¹⁰⁾ 경추 제1-2 척수의 전외측 섬유단은 흉추 제2 피부분절에서 제5 피부분절의 시상척수로 섬유를 포함하고 있다고 하였으며, 이 부위가 말초에서 뇌 호흡중추로 신호를 전달하는 구심로라고 주장하였다. 즉 호흡의 불수의 조절은 척수의 1/4 전외측을 통해 전달된다고 하였다. 시술 후 호흡부전의 발생 수는 예측할 수 없으나, Krieger 등은¹¹⁾ 1,297명을 시술하여 3%에서 호흡부전이 발생하였으며 수면무호흡으로 1명이 사망하였다고 하였다. Tasker는¹²⁾ 380명을 시술하여 호흡부전 발생이 0.5%, 일시적인 호흡부전은 1%에서 발생하였다고 하였다. 시술 후 사망률은 기존 질환의 예기치 못한 갑작스런 악화나 호흡부전 때문에 발생하며 사망률과 이환율은 병소 크기와 위치에 좌우된다. 호흡부전은 심각한 합병증으로 편측 시술 후에도 발생한 경우가 있으며^{10,13)} 치상인대에서 3 mm 이상 전방으로 간 경우 많이 나타나는데 척수에서의 호흡영역 위치 때문이다. 이 경우 호흡부전은 수의호흡은 가능하나 불수의호흡이 불가능하기 때문에 수면 시 무호흡의 발생으로 인공호흡이 필요한 경우가 있으며 이를 "Ondine's curse"라고 부른다.¹⁴⁾

수면무호흡은 시술 후 척수의 부종이 감소되거나 그물체척수로가 정상으로 되면 사라진다. Ischia 등은¹⁵⁾ 동시에 양측에 시술하였다고 하였으나 양측으로 시술하는 경우 수면무호흡의 발생가능성이 높고, 최소한 부종이 감소될 때까지 2주간은 기다렸다가 반대편을 시술하는 것이 호흡 부작용을 줄일 수 있다고 한다. 수의 호흡조절섬유는 척수의 후

1/4상에 위치해 있는 피질척수로(corticospinal tract)에 있기 때문에 경피 척수시상로절단술 시 거의 영향을 받지 않는다. 많은 호흡섬유는 경추 제3, 4, 5로부터 신경섬유를 가진 횡격막신경을 통해 척수를 빠져나간다. 양측의 경피 척수시상로절단술은 더욱 호흡부전을 유발할 수 있다. 호흡부전의 위험성이 있는 환자는 충분한 감시 장치를 이용하여 관찰하여야 한다.

척수시상로절단술 후 호흡 기능의 변화가 일어날 수 있다. Belmusto 등은¹⁶⁾ 척수시상로절단술 후 즉시 일회호흡량이 일시적으로 감소하였음을 보고 하였고, Rosomoff 등은¹⁷⁾ 편측 시술 시 폐활량에는 큰 변화가 없으나 일회 호흡량은 많이 감소하고 보상성으로 호흡 횟수는 증가하였다고 하였다. 그러나 이런 보상성이 일회 호흡량 감소에 대한 보상은 충분하지 못하다고 하며, 고위 부위에서 제통 시 호흡부전이 발생한 경우 이산화탄소에 대한 민감도는 감소된다고 한다. 또, 경피 척수시상로절단술시 강제폐활량(forced vital capacity, FVC)이 20% 정도 감소될 수 있다고 한다.¹⁸⁾ Krieger와 Rosomoff는¹⁹⁾ 호흡부전은 시술 후 늦게는 6일 후에 발견하였다고 하였다. 호흡부전의 징후는 임상적인 장애가 나타나기 전에 나타나며 공황상태나 한숨을 쉬고, 그 뒤 호흡저하나 무호흡상태가 된다. 이런 호흡 대상 부전은 기존의 호흡계 질환이 있던 환자나 양측으로 시술한 경우에 잘 발생한다. Wells 등은²⁰⁾ 지속성 모르핀을 사용한 환자에서 시술 후 호흡억제가 발생한 환자를 보고하였다.

본 증례의 경우는 시술과 직접적 관련이 있는 불수의 호흡 시의 호흡부전이 아닌 수의 호흡 시 일시적인 호흡부전이 일어난 것으로서, 그 원인은 척수시상로절단술 후 일어날 수 있는 호흡 기능의 변화에 대해 환자의 기존 폐 질환으로 인한 적절한 호흡성 보상 작용이 충분치 못할 수 있고, 또한 고령의 쇠약한 말기암 환자의 전신적 상태가 좋지 않은 등의 여러 가지 원인이 복합되어 발생한 것으로 추정된다. 다행히 본 증례는 즉각적인 처치로 바로 호전되어 후유증 없이 퇴원하였으며 잘 지내고 있다.

결론적으로 경피 척수시상로절단술은 어깨이하의 여명의 편측 암성통증에 유효할 수 있으나, 시술에 따른 부작용이나 환자의 상태를 항상 염두에 두고 환자와 보호자 등과 충분히 설명 후 시술하며, 또한 시술 후 적절한 감시 장치를 사용하여 환자의 상태를 면밀히 관찰하는 것이 바람직하다고 사료된다.

참 고 문 헌

1. Ischia S, Ischia A, Luzzani A, Toscano D, Steele A: Results up to death in the treatment of persistent cervico-thoracic (Pancoast) and thoracic malignant pain by unilateral percutaneous cervical cordotomy. *Pain* 1985; 21: 339-55.
2. Ischia S, Luzzani A, Ischia A, Pacini L: Role of unilateral percutaneous cervical cordotomy in the treatment of neoplastic vertebral pain. *Pain*

- 1984; 19: 123-31.
3. Lahuerta J, Lipton S, Wells JC: Percutaneous cervical cordotomy: results and complications in a recent series of 100 patients. *Ann R Coll Surg Engl* 1985; 67: 41-4.
 4. Hogberg T, Rabow L, Rosenberg P, Simonsen E: The use of chordotomy to treat pain from gynecologic cancer. *Eur J Gynaecol Oncol* 1989; 10: 337-40.
 5. Mullan S, Harper PV, Hekmatpanah J, Torres H, Dobbin G: Percutaneous interruption of the spinal-pain tracts by means of a strontium⁹⁰ needle. *J Neurosurg* 1963; 20: 931-9.
 6. Rosomoff HL, Brown CJ, Sheptak P: Percutaneous radiofrequency cervical cordotomy: technique. *J Neurosurg* 1965; 23: 639-44.
 7. Yegul I, Erhan E: Bilateral CT-guided percutaneous cordotomy for cancer pain relief. *Clin Radiol* 2003; 58: 886-9.
 8. Peet M, Kahn EA, Allen SS: Bilateral cervical cordotomy for relief of pain in chronic infectious arthritis. *JAMA* 1933; 100: 488.
 9. Hitchcock E, Leece B: Somatotopic representation of the respiratory pathways in the cervical cord of man. *J Neurosurg* 1967; 27: 320-9.
 10. Lahuerta J, Buxton P, Lipton S, Bowsher D: The location and function of respiratory fibers in the second cervical spinal cord segment: respiratory dysfunction syndrome after cervical cordotomy. *J Neurol Neurosurg Psychiatry* 1992; 55: 1142-5.
 11. Krieger AJ, Rosomoff HL: Sleep-induced apnea. 2. Respiratory failure after anterior spinal surgery. *J Neurosurg* 1974; 40: 181-5.
 12. Tasker RR: Percutaneous cervical cordotomy. *Appl Neurophysiol* 1976; 39: 114-21.
 13. Mullan S, Hosobuchi Y: Respiratory hazards of high cervical percutaneous cordotomy. *J Neurosurg* 1968; 22: 531-8.
 14. Polatty RC, Cooper KR: Respiratory failure after percutaneous cordotomy. *South Med J* 1986; 79: 897-9.
 15. Ischia S, Luzzani A, Ischia A, Maffezzoli G: Bilateral percutaneous cervical cordotomy: immediate and long-term results in 36 patients with neoplastic disease. *J Neurol Neurosurg Psychiatry* 1984; 47: 141-7.
 16. Belmusto L, Brown E, Owens G: Clinical observation on respiratory and vasomotor disturbance as related to cervical cordotomies. *J Neurosurg* 1963; 20: 225-32.
 17. Rosomoff HL, Krieger AJ, Kuperman AS: Effects of percutaneous cervical cordotomy on pulmonary function. *J Neurosurg* 1969; 31: 620-2.
 18. Tenicela R, Rosomoff HL, Feist J, Safar P: Pulmonary function following percutaneous cervical cordotomy. *Anesthesiology* 1968; 29: 7-16.
 19. Krieger AJ, Rosomoff HL: Sleep-induced apnea. 1. A respiratory and autonomic dysfunction syndrome following bilateral percutaneous cervical cordotomy. *J Neurosurg* 1974; 40: 168-80.
 20. Wells CJ, Lipton S, Lahuerta J: Respiratory depression after percutaneous cervical anterolateral cordotomy in patients on slow-release oral morphine. *Lancet* 1984; 31: 739.
-