

10회의 경막외 자가혈액 봉합술이 필요했던 자발성 두개내 저압

- 증례 보고 -

연세대학교 의과대학 *마취통증의학교실, †마취통증의학연구소

박준희* · 윤덕미*[†] · 이윤창* · 김원옥*[†] · 윤경봉*[†]

= Abstract =

10 Times Epidural Blood Patches for Spontaneous Intracranial Hypotension

- A case report -

Joon Hee Park, M.D.*[†], Duck Mi Yoon, M.D.*[†], Yoon Chang Lee, M.D.*[†],
Won Oak Kim, M.D.*[†], and Kyung Bong Yoon, M.D.*[†]

*Department of Anesthesiology and Pain Medicine, †Anesthesia and Pain Research Institute,
Yonsei University College of Medicine, Seoul, Korea

This report describes the successful treatment of spontaneous intracranial hypotension (SIH) with multiple cerebrospinal fluid (CSF) leaks using 10 applications of epidural blood patches (EBP). A forty year old female who suffered with a postural headache was diagnosed as having SIH. On the cisternography, multiple CSF leaks were noted at the thoracic and lumbar area. Her headache was not improved with conservative treatments such as bed rest, hydration and NSAIDs. So, she underwent treatment with EBPs. After 10 applications of site-directed EBPs, her headache was resolved gradually and completely without any complications. (Korean J Pain 2005; 18: 60-63)

Key Words: epidural blood patch, headache, spontaneous intracranial hypotension.

자발성 두개내 저압은 특별한 외상이나 경막외 외부적 손상 없이 뇌척수액의 감소로 뇌압이 낮아지는 질환군이다. 1938년 Schaltenbrand에 의해 처음 소개되었으며, 이것은 뇌척수액의 잠재적인 유출과 그에 따르는 뇌척수액 양의 감소로 생긴다고 생각되어지고 있다. 자발성 두개내 저압의 치료로는 보존적인 치료를 우선적으로 먼저 시행하며, 이에 반응이 없을 경우는 경막외 혈액 봉합술(epidural blood patch, EBP)이 매우 효과적인 것으로 알려져 왔다.¹⁾ 그러나 EBP 시행후 통증 지속시 반복시행여부에 대한 혈액의 효과적인 용량 및 치료 횟수에 대한 명쾌한 해답은 없다. Lee 등은²⁾ 보존적 방법이 실패했을 경우 5번까지 경막외 혈액 봉합술을 시행하여 증상의 호전을 이루었다고 보고한 바 있다.

저자들은 자발성 두개내 저압이 의심되는 환자에게 있어서 뇌조영술을 통해 흉추부와 요추부의 여러 부위에서 다발적으로 발생한 뇌척수액 유출이 있음을 확인하였으며, 보존적인 방법에도 전혀 증상의 호전이 없어, 10회에 걸친 경막외 혈액 봉합술로 점진적인 두통의 호전을 경험한 사

례가 있어 문헌 고찰과 함께 보고하는 바이다.

증례

40세 여자환자가 자발성 두개내 저압 진단하에 경막외 혈액 봉합술을 위해 신경과에서 통증 클리닉으로 의뢰되었다. 두통은 일주일 이상 지속되었고, 자세의 이동에 따라 두통의 강도가 변하였으며, 특히 기립 시나 앉은 자세에서 두통이 악화되었다. 좌측 전두엽으로부터 시각통증척도(visual analogue scale, VAS) 10의 목격한 통증과 뒷목이 당기는 불편함을 호소하였다. 내과적, 외과적 과거력은 없었고, 특별한 외상이나 척추의 외상, 요추부 천자의 기록도 없었다. 내원 당시 신체검사와 신경학적 검사에서 이상소견은 발견되지 않았다. 내원 당시 시행한 뇌컴퓨터단층촬영에서도 정상소견이었으며, 뇌척수액 검사상 단백은 55 mg/dl로 약간 증가되어 있었고, 당은 53 mg/dl, WBC 4 cells/mm³, 뇌척수액 개방 압력은 40 mmH₂O를 나타내었다. 다른 뇌척수액의 세포

접수일 : 2005년 3월 25일, 승인일 : 2005년 5월 24일

책임저자 : 윤덕미, (120-752) 서울시 서대문구 신촌동 134, 연세대학교 의과대학 마취통증의학과

Tel: 02-2228-2404, Fax: 02-312-7185, E-mail: dmyoon@yumc.yonsei.ac.kr

Received March 25, 2005, Accepted May 24, 2005

Correspondence to: Duck Mi Yoon, Department of Anesthesiology and Pain Medicine, Yonsei University College of Medicine, Seoul 120-752, Korea.

Tel: +82-2-2228-2404, 1548, Fax: +82-2-312-7185, E-mail: dmyoon@yumc.yonsei.ac.kr

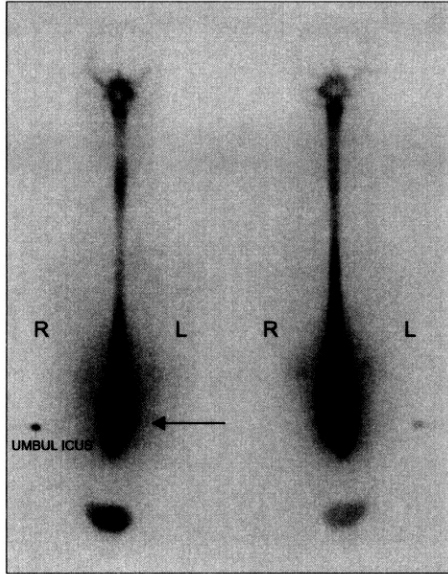


Fig. 1. Initial cisternography shows multiple CSF leak at lower lumbar area and early bladder uptake on the 20-minute images (arrow).

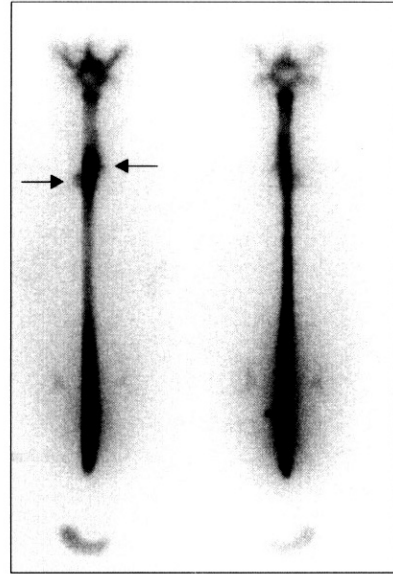


Fig. 2. RI cisternographic findings after 4th epidural blood patch. Arrows indicate multiple CSF leaks at the upper thoracic level.

학적 검사나 세균검사는 모두 정상이었다. 신경과로 입원 후, 자발성 두개내 저압을 의심하여 실시한 뇌조영술상 20분 지연 영상에서 요추부의 양측 옆으로 다발성의 활동성증가 소견과 방사성 동위원소가 방광으로 조기 배출됨을 볼 수 있었다(Fig. 1).

이러한 임상 증상과 검사소견으로 자발성 두개내 저압을 진단할 수 있었고, 최초 4일 동안 보존적 치료로 침상안정과 수액공급, 소염제 투약을 실시하였으나, 증상의 호전을 전혀 볼 수 없어, 통증 클리닉에서 경막외 혈액 봉합술을 실시하였다.

입원 6일째, 경막외 혈액 봉합술은 최초 제 12 흉추와 제 1 요추사이에서 10 ml 자가 혈액으로 먼저 시행하였다(1차 시술). 처음 환자는 증상의 호전이 약간 있다 하였고, VAS는 9이었다. 하지만, 시술 하루 후에 VAS 10으로 다시 두통이 악화되어, 입원 8일째, 다시 제 3, 4 요추사이에서 12 ml로 경막외 자가 혈액 봉합술을 실시하였다. 환자는 누워 있을 수 있으나, 앉는 자세를 취하면 극심한 두통을 호소하였고, 입원 12일째, 제 2, 3 요추 부위에서 경막외 자가 혈액 봉합술 10 ml를 실시하였다(3차 시술). 두통은 VAS 8로 약간의 호전이 있었고, 입원 16일째, 다시 제 3, 4 요추에서 12 ml의 경막외 자가 혈액 봉합술을 실시하였다(4차 시술). 4번의 시술 후 환자는 5분 정도 앉는 자세가 가능하였고, VAS 7로 다소 증상의 호전이 있었으나, 3일 후 다시 VAS 10의 극심한 두통으로 환자는 다시 치료받기 원하였다.

뇌조영술을 다시 한번 실시하였고, 그 결과 새로 상위 흉추부에서 다발성 뇌척수액 유출을 관찰 할 수 있었다(Fig. 2). 이에 다시 입원 21일째, 제 5, 6 흉추에서 10 ml 경막외 자가혈액봉합술을 실시하였다(5차 시술). 5차 시술 직후 환

Table 1. Symptom Improvement after each Epidural Blood Patch

HD (No.)	Site	Volume	VAS	Duration* (min)
6 day (1)	T12-L1	10 ml	9 → 10 ¹⁾	0
8 day (2)	L3-4	12 ml	10	0
12 day (3)	L2-3	10 ml	8	0
16 day (4)	L3-4	12 ml	7 → 10 ²⁾	5
21 day (5)	T5-6	10 ml	5	5
23 day (6)	T2-3	12 ml	4	10
26 day (7)	T1-2	10 ml	3	30
29 day (8)	T8-9	12 ml	2	40-50
OPD (9)	T1-2	12 ml	2	50-60
OPD (10)	T9-10	10 ml	2	50-60

*: duration of symptom improvement at sitting position. HD: hospitalization day, VAS: visual analog scale after each procedure, ¹⁾: VAS increase 10 point after first epidural blood patch procedure. ²⁾: VAS increase 10 point after fourth epidural blood patch procedure.

자는 어느 정도 앉아있을 수 있다고 하였으나, 계속 두통과 어지러움증이 남아있다고 하였다. VAS는 5로 호전되었다. 입원 23일에 제 2, 3 흉추에서 12 ml 경막외 자가 혈액 봉합술을 실시하였고(6차 시술), 환자의 두통은 앉는 자세에서 VAS 4로 호전되었다. 6차 시술 후 이전에 비해 두통과 어지러움증은 많이 호전되었으나, 10분정도 앉아 있으면, 다시 두통이 심해져서 앉는 자세가 힘들다고 하였다. 6차 시술 후 어느 정도 만족할 만한 증상의 호전이 있어 우선 경과를 지켜보며, 그 다음 치료계획을 세우려고 하였으나, 환자는 계속적으로 경막외 혈액 봉합술을 시행받기 위하여, 입원 26일에 제 1, 2 흉추에서 10 ml의 경막외 자가 혈액

봉합술을 실시하였고(7차 시술), 다시 입원 29일에 제 8, 9 흉추에서 12 ml의 경막외 자가혈액 봉합술을 실시하였다(8차 시술). 환자 VAS는 최초 10에서 8차 시술 후 2로 상당히 호전되어 퇴원을 하였다. 퇴원당시 환자는 10분 정도 앉아 있으면, 뒷목이 당기고, 뒷머리가 아프지만 견딜 수 있었으나, 50분정도 앉아 있으면, 어지럽고 귀가 멍멍해져 앉아있기 힘들다고 하였다. 외래에서 추시 관찰도중 환자는 오래 앉아 있기 힘든 증상과 남아 있는 두통에 대해 혈액 봉합술을 받기 원하였으며 제 1, 2 흉추에서 12 ml의 경막외 혈액봉합술을 실시하였고(9차 시술), 7일 후 다시 제 9, 10 흉추에서 10 ml의 경막외 자가혈액 봉합술을 추가적으로 실시하였다(10차 시술). 그 후로 현재까지 외래 추시 중이며, 추시관찰 2개월까지는 계속 점진적인 증상의 호전을 볼 수 있었고, 6개월간 증상의 재발이나 악화는 없는 상태이다 (Table 1).

고 찰

자발성 두개내 저압은 부분적인 뇌막의 결손을 통하여 잠재적인 뇌척수액의 유출을 원인으로 생각하고 있으며,³⁾ 뇌척수액의 유출과 이로 인한 뇌척수액 양의 감소는 자발성 두개내 저압의 임상양상과 방사선학 소견을 설명하는데 매우 중요한 부분이다. 뇌척수액의 감소로 인한 두개골 내 뇌의 하강은 통증에 민감한 다양한 지지구조물(anchoring structures)에 인장력(traction)을 가하고, 이것이 기립성 두통과 이와 연관된 임상증상(경부 통증, 오심, 구토, 복시, 시력혼탁, 눈부심, 청력장애, 이명)을 야기하는 것으로 생각되며⁴⁾ 뇌정맥과 뇌정맥동의 팽창 또한 통증을 일으키는 원인이 될 수 있다고 한다. 본 증례에서도 환자는 갑자기 생긴 기립성 두통이 주된 증상이었으며, 어지러움도 같이 동반되었다.

뇌척수액의 유출은 경추부와 흉추부 사이의 경계나 경추부에서 흔하게 생길 수 있는 것으로 보고되고 있으며,^{4,5)} 그 원인으로 선천적인 지주막하 낭의 파열, 척추 신경근 계실의 파열, 척추의 부골, 척추 신경근의 외상성 파열이 있다고 한다.^{6,7)} 또한, 뇌척수액이 유출되는 많은 환자들에서 결체조직 결함이나 이상이 발견된다.⁸⁾

진단을 위한 검사로는 크게 뇌척수액 검사와 방사선학적 검사가 있다. 뇌척수액 검사소견상 낮은 뇌척수 유출압, 백혈구의 증가 또는 정상, 단백량의 증가 또는 정상을 보일 수 있다.⁹⁾ 방사선학적 검사로는 뇌조조영술, 자기공명영상, 컴퓨터 단층 척수 조영술이 있다. 뇌조조영술에서 지주막하 공간 밖으로 방사선 동위 원소가 축적되거나 지주막하 공간에서 방사선 동위 원소가 급속하게 사라져서 방광에 조기에 보이는 것이 뇌척수액의 유출을 시사하는 소견이다.^{10,11)} 본 증례에서는 뇌척수액 검사상 단백질은 55 mg/dl로 약간 증가되어 있었고, 당은 53 mg/dl, WBC 4 cells/mm³, 뇌척수액 개방 압력은 40 mmH₂O를 나타내었으며, 뇌조조영술상 20

분 지연 영상에서 요추부의 양측 옆으로 다발성의 활동성 증가 소견과 방사성 동위원소가 방광으로 조기 배출되는 소견을 보여 자발성 두개내 저혈압으로 진단하였다. 자기공명영상에서는 전체적으로 대칭을 이루는 완만한 경막외 비후와 수막의 조영증강(pachymeningeal gadolinium enhancement), 경막하 혈종이나 뇌척수액종, 두개골 내에서 뇌가 하강하는 현상이 관찰된다.¹²⁾ 뇌조조영술은 많은 경우에서 유출부위를 찾는 매우 민감한 방법이며, 본 증례와 같이 뇌조조영술을 이용하여 자발성 두개내 저압에서의 다발성 뇌척수액 유출이 보고 된 바는 있으나, 저자들의 경우에서와 같이 요추부와 흉추부 모두에서 다발성 유출의 발견은 그 예가 매우 드물다.

저자들은 이러한 흉, 요추부의 다발성의 뇌척수액 유출에 침상안정, 수액공급, 소염 진통제 투여의 보존적인 방법을 우선적으로 시행하였으나, 증상의 호전이 없어 경막외 혈액 봉합술을 실시하였다.

경막외 혈액 봉합술의 효과는 대조군과 비교된 연구에서는 보고 된 바가 없으며, 임상적인 경험에 의해서만 그 효과가 보고되고 있다.¹⁾ 경막외 혈액 봉합술을 뇌척수액 유출 부위와 근접해서 실시할 경우 성공률이 더 높다고 하지만 각각의 경막외 혈액 봉합술은 약 30%의 효과만을 보인다고 하며, 처음 경막외 혈액 봉합술에 효과가 없는 것이 그 이후에 실시하는 경막외 혈액 봉합술의 성공여부와는 전혀 관계가 없음이 보고되고 있다.⁹⁾ 경막외 혈액 봉합술에서 두통의 호전 기전은 두가지로 설명한다. 최초 급속한 두통의 호전은 “hydrostatic or mass effect”, 즉 유입된 혈액이 지주막하 공간의 압력을 높임으로써 증상이 호전된다는 것이고, 차후에 오래 지속되는 치료효과는 혈액 봉합술이 유출되는 부위를 덮어버리고, 그 후에 지속적으로 생산되는 뇌척수액으로 균형된 압력을 다시 회복한다는 “sealing effect”로 설명되고 있다.^{9,13,15)}

저자들의 경우는 최초 4차례의 경막외 혈액 봉합술을 실시하였으나 증상의 약간의 호전만 보았을 뿐, 환자는 여전히 앓는 자세를 취할 경우, 두통이 심해짐을 호소하였고, VAS도 큰 호전이 없었다. 이에 다시 뇌조조영술을 실시하여 추가적인 흉추부의 다발성 뇌척수액 유출을 관찰하였으며, 이에 4차례의 추가적인 흉추부에 직접적인 경막외 혈액 봉합술을 시행함으로써 어느 정도의 증상의 호전을 이룰 수 있었다. Beards 등의¹³⁾ 보고에 의하면 경막외 혈액 봉합술에서 유입된 자가 혈액은 최초 혈종을 형성하면서 주위 경막에 압력을 가한다고 하며(mass effect), 7시간이 지나면, 이 응고는 다시 용해되기 시작하여, 경막에 국소적으로 얇은 막의 형태로만 붙어 있다고 한다(sealing effect). 이와 같이 최초 4차례의 경막외 혈액 봉합술을 실시하였으나 두통의 호전이 없었던 것은 그 병변 부위가 다발성으로 흉, 요추부에 전반적으로 퍼져있어 조기에 경막외 압력을 가하여 증상의 호전을 이룰 수 있는 “mass effect”가 다른 부위의 뇌척

수액의 유출로 인해 가려졌기 때문으로 생각되며, 4차례에 걸친 요추부 경막외 혈액 봉합술에서는 별다른 증상의 호전이 없다가, 흉추부에 4차례의 봉합술을 하면서 증상의 호전이 온 것은, 이전에 요추부위에 실시한 경막외 혈액봉합술의 “sealing effect”로 인한 요추부 뇌척수액 유출의 차단과 함께 흉추부에 새로 실시한 경막외 혈액봉합술로 “mass effect”와 “sealing effect” 모두를 얻을 수 있게 한 것으로 생각할 수 있다. 외래추시관찰 중 추가 2차례 봉합술 후 추시관찰 2개월 동안 점진적이고 지속적인 두통의 호전 역시 “sealing effect”가 계속 나타나는 것으로 설명할 수 있다.

본 증례와 같은 다발성의 뇌척수액의 유출에서, 10차례의 경막외 혈액 봉합술로 완전한 증상의 호전을 볼 수 있었던 것은 또 다른 두 가지 관점에서 생각해 볼 수 있다. 첫째, 최초 경막외 혈액 봉합술을 시행시 여러 번에 걸쳐 각기 다른 부위에 단시간 내에 실시를 하였다. 이것은 뇌조영술상 흉추부와 요추부 모두에 매우 많은 유출부위가 다발성으로 동시에 발견되었으므로 두세번의 경막외 혈액 봉합술로는 “mass effect”나 “sealing effect” 모두를 기대할 수 없을 것이라는 판단에서 였다. 둘째로, 이전의 보고들에 의하면 경막외 혈액 봉합술은 직접적인 뇌척수액 유출 부위에서 시행할 경우 그 성공률이 높다고 하며,¹⁴⁾ 저자들 역시 흉추의 다발성 뇌척수액 유출로 간주되어지는 부위에 직접적인 경막외 혈액 봉합술을 실시하여 증상을 조기에 호전시킬 수 있었으리라고 생각한다.

현재까지 경막외 혈액 봉합술과 수술적인 봉합에 대한 정확한 적응증의 구분은 보고된 바가 없으며, Sencakova 등은¹⁾ 6회의 경막외 혈액 봉합술을 실시하였으나 두통이 지속되어 수술적으로 유출부위의 경막을 봉합하여 두통의 호전을 이루었다고 보고하였으나, Lee 등은²⁾ 저자들의 경우와 같이 요추부와 흉추부에 다발성의 뇌척수액의 유출에 대해 5회의 경막외 혈액 봉합술을 실시하여 성공적인 치료효과를 이루었다고 보고하였다. 그러나 효율적이고 안전한 치료 효과를 볼 수 있는 봉합술의 회수나 주입하는 혈액의 용량에 대해서 아직 보고된 바가 없으며, 단지 그 합병증으로 요통과 요추부 경직, 그리고 신경근이나 척수압박, 화학적 뇌막염, 혈액의 경막하 공간 주입, 지주막염 등이 보고되고 있다.¹⁶⁻¹⁸⁾ 저자들의 경우 10회에 걸쳐 짧은 간격으로 경막외 자가 혈액 봉합술을 시술하여 수술적 치료나 합병증 없이 두통이 호전된 바 흉, 요추부위의 다발성 뇌척수액 유출로 생긴 자발성 두개내 저압의 극심한 두통 치료에 참고가 될 수 있을 것이라 생각하여 보고하는 바이다.

참 고 문 헌

1. Sencakova D, Mokri B, McClelland RL: The efficacy of epidural blood patch in CSF leaks. *Neurology* 2001; 57: 1921-3.
2. Lee JJ, Roh JH, Yoon DM, Lee YW: Spontaneous intracranial hypotension and epidural blood patch. *Korean J Anesthesiol* 2005; 48: 216-9.
3. Rando TA, Fishman RA: Spontaneous intracranial hypotension: report of two cases and review of the literature. *Neurology* 1992; 42: 481-7.
4. Mokri B: Spontaneous intracranial hypotension. *Curr Pain Headache Rep* 2001; 5: 284-91.
5. Jeon TJ, Lee BI, Kim DI, Yoo HS: Radionuclide cisternography in spontaneous intracranial hypotension with simultaneous leaks at the cervicothoracic and lumbar levels. *Clin Nucl Med* 2001; 26: 114-6.
6. Diaz JH: Epidemiology and outcome of postural headache management in spontaneous intracranial hypotension. *Reg Anesth Pain Med* 2001; 26: 582-7.
7. Vishneh AG, Schievink WI, Baskin JJ, Sonntag VKH: Cervical bone spur presenting with spontaneous intracranial hypotension. *J Neurosurg* 1998; 89: 483-4.
8. Mokri B, Maher CO, Sencakova D: Spontaneous CSF leaks: Underlying disorder of connective tissue. *Neurology* 2002; 58: 814-6.
9. Grimaldi, Mea E, Chiapparini L, Ciceri E, Nappini S, Saboriardo M: Spontaneous low cerebrospinal pressure: a mini review. *Neurol Sci* 2004; 25: 135-7.
10. Molins A, Aivarez J, Titus F, Lodina A: Cisternographic pattern of spontaneous liquiral hypotension. *Cephalalgia* 1990; 10: 59-65.
11. Labadie EL, van Antwerp J, Bamford CR: Abnormal lumbar isotope cisternography in an unusual case of spontaneous hypoliquorrheic headache. *Neurology* 1976; 26: 135-9.
12. Lin WC, Lirng JF, Fuh JL: MR findings of spontaneous intracranial hypotension. *Acta Radiol* 2002; 3: 249-55.
13. Beard SC, Jackson A, Griffiths AG, Horsman EL: Magnetic resonance imaging of extradural blood patches: appearances from 30 min to 18 h. *Br J Anaesth* 1993; 71: 182-8.
14. Hayek SM, Fattouh M, Dews T, Kapural L, Matok O, Mekhail N: Successful treatment of spontaneous cerebrospinal fluid leak headache with fluoroscopically guided epidural blood patch: A report of four cases. *Pain Med* 2003; 4: 373-8.
15. Kroin JS, Buvanendran A, Mccarthy RI, Tuman KJ, Ivancovichl: The mechanisms of intracranial pressure modulation by epidural blood and other injectates in a postdural puncture rat model. *Anaesth Analg* 2002; 95: 423-9.
16. Diaz JH: Permanent paraparesis and cauda equina syndrome after epidural blood patch for postdural puncture headache. *Anesthesiology* 2002; 6: 1515-7.
17. Oh J, Camann W: Severe, acute meningeal irritative reaction after epidural blood patch. *Anesth Analg* 1998; 87: 1139-40.
18. Aldrete JA, Brown TL: Intrathecal hematoma and arachnoiditis after prophylactic blood patch through a catheter. *Anesth Analg* 1997; 84: 233-4.