

스쿠티카섬모충에 감염된 자주복, *Takifugu rubripes* 외부증상과 피부, 아가미, 혈관내 총체의 분포

강법세 · 고훈봉 · 김성준* · 나오수* · 이치훈* · 김삼연* · 이제희** · 이영돈**
사조 CS(주) 제주양식장, *제주대학교 해양과환경연구소, **제주대학교 해양과학부

External Symptoms of Tiger Puffer, *Takifugu rubripes* Infected with Scuticociliates and Distribution of the Scuticociliates in the Skin, Gill and Blood Vessel

Bub-Se Kang, Hwan-Bong Go, Sung-Jun Kim*, Oh-Soo Na*, Chi-Hoon Lee*, Sam-Yeon Kim*,
Jehee Lee** and Young-Don Lee**

Jeju Aquaculture Place, Sajo CS Co., Ltd., Jeju 699-810, Korea

**Marine and Environmental Research Institute, Cheju National University, Jeju 695-814, Korea*

***Faculty of Applied Marine Science, Cheju National University, Jeju 690-756, Korea*

This study investigated external symptoms, behavior characteristics and the distribution pattern of the scuticociliates in the skin, gill and blood vessel of the tiger puffer, *Takifugu rubripes*, infected with scuticociliates among tiger puffer cultured. The fish infected with scuticociliates did not show any external symptoms, such as change in body color or swimming behavior, in the early infection stage. However, they showed congestion, erosion, and ulcer on the skin and fin at advanced stages. They showed a turning movement, mainly stayed on the bottom, and swam with their mouths open at the surface of water. Some fish showed a sudden swimming movement of zigzag type. The scuticociliates were ovoid in shape and $20 \times 40 \mu\text{m}$ in size. The scuticociliates had a contractile vesicle and a caudal cilium that ranged 10-12 μm , and reproduced by binary fission. Therefore the scuticociliates were identified as ciliated, belonging to class Hymenostomatia, order Scuticociliatida in morphogenetic character. The gills infiltrated with scuticociliates showed clubbed gill filament due to hypertrophy of gill lamella. Within the blood vessels, scuticociliates were observed one to ten individuals, depending on diameter of the blood vessels. Some of the scuticociliates were observed to have ingested erythrocytes.

Key words : Scuticociliates, Tiger Puffer, *Takifugu rubripes*, External symptoms

자주복 (*Takifugu rubripes*)은 높은 부가가치의 양식품종인 어류로서 배를 부풀리고, 이빨 등으로 소리를 내고, 바닥으로 파고들고, 서로 물어뜯는 습성 등 특이한 성질을 갖는 물고기이다 (藤田, 1962). 또한 이빨이 날카로워 그물을 절단하거나 서로 깨물어 상처를 입히고, 자주복 사육시에 공식현상이 넘치 (平本·小林, 1979), 참

돔 (山口, 1978), 뱀장어 (伊藤, 1977) 등 타 어종에 비해 심하며 (大上·鈴木, 1982), 치어사육 및 양성시 2~3회에 걸쳐 이빨을 절단하여 사육하는 양식이 까다로운 종이다 (水産廳, 1992).

자주복 양성 중에 이빨 절단 후 대량폐사를 일으키는 스쿠티카섬모충 (scuticociliates)의 감염이 심해지는 것이 확인되었으며 이에 대한 감

†Corresponding Author : Young-Don Lee, Tel : 064-782-8922,
Fax : 064-783-6066, E-mail : lcmri@cheju.ac.kr

염을 예방하기 위해서 이들 섬모충에 대한 전반적인 연구가 선행되어야 한다.

해산어류에 기생하여 대량 폐사를 일으키는 막구충아강과 스쿠티카섬모충으로서의 수족관에서 사육하는 놀래기과, 자리돔과, 그리고 나비고기과 등에 기생하는 *Uronema marium* (Cheung *et al.*, 1980)과 프랑스 지중해 연안에서 양성중인 해산농어류 (*Dicentrarchus labrax*)에 기생하는 *Philasterides dicentrarchi* (Dragesco *et al.*, 1995), 스페인 북부 Galicia해안에서 사육하는 turbot (*Scophthalmus maximus*)에서 발견되는 막구충, Hymenostomata (Dykova and Figueras, 1994), 호주의 남부 Lincoln해안에서 사육하는 bluefin tuna (*Thunnus maccoyii*)에 *U. nigricans*의 기생 (Munday *et al.*, 1997) 등이 조사되었다. 우리나라에서도 양성중인 넙치에 스쿠티카섬모충의 감염으로 대량 폐사하였고, 넙치를 대상으로 스쿠티카섬모충 감염 및 감염어의 병리조직에 대한 연구를 Lee *et al.* (1994)이 보고한 이후에 많은 관심을 가지고 지속적인 연구를 수행하고 있다 (Lee and Ha, 1997). 그러나 자주복 양식에 있어서는 스쿠티카섬모충의 감염으로 피해가 발생하고 있으나, 조직병리학적 연구는 행하여지지 않았다.

이 연구는 양성중인 자주복에 스쿠티카섬모충의 감염시 감염어의 외부증상과 스쿠티카섬모충이 자주복의 체표와 아가미 기관과 조직에 침투·분포에 대한 병리조직학적 연구로 스쿠티카섬모충의 침투경로에 대한 병리적 현상을 고찰하여 스쿠티카섬모충의 구제 및 예방 방법을 모색함으로써 자주복 양식산업의 생산성 향상을 도모하고자 한다.

재료 및 방법

1. 감염어 행동과 외부증상 관찰

실험어는 사조 CS(주)에서 1999년 5월에 자주복 수정란을 부화시켜 종묘생산 한 후 7월에 입식하여 사육중인 자주복 중에서 2000년 3월 이

빨 절단 이후 4~6월에 걸쳐 스쿠티카섬모충에 감염된 자주복을 이용하였다.

감염어의 행동은 10 ton 원형 사육수조 (ϕ 5 m \times 0.5 m) 3개에 수조당 약 1,500마리 개체를 사용하여 사육중인 자주복 중 건강한 자주복과 스쿠티카섬모충에 감염된 자주복의 유영행동을 비교 관찰하였다.

감염어의 외부 증상은 사육중인 자주복 중 감염부위의 점액물질과 병변이 보이는 부분을 절취하여 스쿠티카섬모충의 감염을 확인한 전장 23.3 ± 1.56 cm, 체중 259.5 ± 61.30 g인 77마리 개체를 이용하여 관찰하였다. 각 부위별 외부 증상 출현빈도는 감염어 77마리의 등지느러미, 안구, 주둥이, 두부, 복부, 가슴지느러미, 아가미뚜껑, 뒷지느러미, 꼬리지느러미 부위를 관찰하여 감염의 출현비율로 조사하였다.

2. 자주복에 침입한 스쿠티카섬모충의 외부형태 관찰

스쿠티카섬모충의 외부형태는 스쿠티카섬모충에 감염된 것으로 추정되는 부위를 절취하여 관찰하였다. 스쿠티카섬모충의 섬모형태는 Schiff's reagent로 생체 염색을 하여 위상차현미경 (Phase-contrast and Nomarski interference-contrast illumination, Carl Zeiss, HBO 50)으로 검경하였다.

3. 조직 병리학적 관찰

스쿠티카섬모충의 감염을 확인한 전장 23.3 ± 1.56 cm, 체중 259.5 ± 61.30 g인 77마리 개체를 이용하였다. 감염부위를 조직병리학적으로 분석하기 위해 해부한 후 피부와 아가미를 절취하여 Bouin's 용액에 고정하였다. 조직을 검경하기 위해 상법인 파라핀 절편법에 따라 조직절편을 paraffin에 포매한 후 마이크로톰으로 5~6 μ m 두께로 절편을 만든 후, 탈파라핀 처리후 Hansen's haematoxylin과 0.5% eosin, Alcian Blue-Periodic Acid Schiff (AB-PAS) 반응 그리고 Azan 염색을 병행하였다. 염색한 시료는 광학현미경(Carl

Zeiss, HBO 50)을 이용하여 검경하였다.

결 과

1. 감염어의 행동 및 외부증상

1) 감염어의 행동

2000년 3월에 사육중인 자주복의 공식방지를 위해 이빨절단은 체중 200~300 g 정도 성장한 개체들의 이빨을 절단하였다.

건강한 자주복은 대부분 수류를 거슬러 무리를 이루어 유영하였고, 이때 몸체는 머리 쪽이 꼬리 쪽보다 약간 수조 저면을 향하고 등지느러미와 뒷지느러미를 동시에 좌우로 움직여 전진하며 외부적 환경에 민감하게 반응하였다.

그러나, 스쿠티카섬모충에 감염된 자주복은 무리에서 이탈되어 두부 쪽이 약간 들리고 유영력이 떨어지며 떠있는 채로 있거나 수류 방향과 관계없이 이리저리 유영하기도 하며 수조 저면에 멈추어 있어 외부환경에 둔감하였다. 개체에 따라서는 돌발적인 유영 현상도 보였다.

2) 감염어의 외부증상

외부의 증상은 아가미 주위와 흉부, 가슴지느러미 발적, 뒷지느러미 발적, 아가미 덮개 뒤쪽과 가슴지느러미 기부의 궤양 형성이 일반적이며, 꼬리지느러미 부식, 복부발적, 궤양, 등쪽 표피탈락, 두부 및 안구 쪽 농창 등과 구강내 아가미에 점액물질이 많았다 (Fig. 1).

외부적 감염증상의 출현빈도는 가슴지느러미 부식 및 가슴지느러미 기부 발적증상이 60.3%로 가장 많았고, 복부 발적 및 울혈 증상이 53.4% 아가미 뚜껑 주변의 울혈, 괴사 현상이 44.6%였다. 등지느러미는 감염증상이 미약하였다 (Fig. 2).

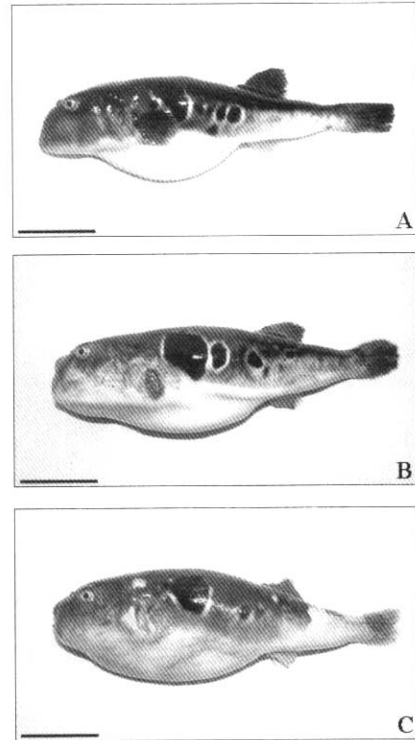


Fig. 1. External feature of the normal fish (A) and the fish infected (B, C) with scuticociliates in the tiger puffer. Scale bars indicate 5 cm.

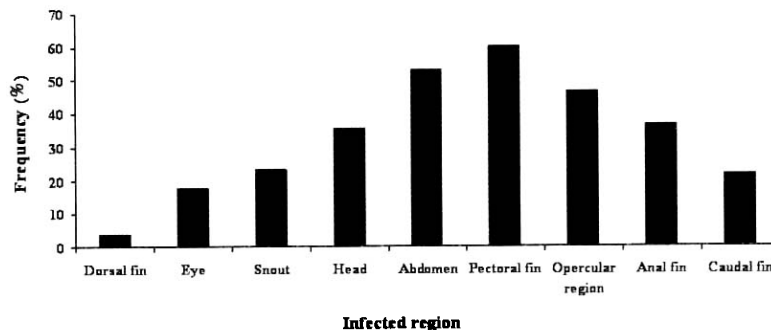


Fig. 2. Frequency of each region damaged in the tiger puffer infected with scuticociliates.

2. 스키투카섬모충의 형태

스쿠티카섬모충의 외부형태는 구강 쪽이 다소 뾰족하고 밑쪽이 둥근 타원형이며 (Fig. 3-A), 체표의 전면이 섬모로 덮여있고 기부에는 하나의 긴 섬모 (10~12 μm)가 부착되어 있다 (Fig. 3-B).

몸의 앞쪽 부위에 섬모들이 밀접한 막판 (membranelle)과 파동막 (paroral membrane)이 위치하고, 뒤쪽 부위에는 5~10 μm 의 수축포가 위치하고 있다 (Fig. 3-C, D, E). 스키투카섬모충은 자주복의 아가미 (Fig. 4-A)와 체표상피 (Fig. 4-B)에 부

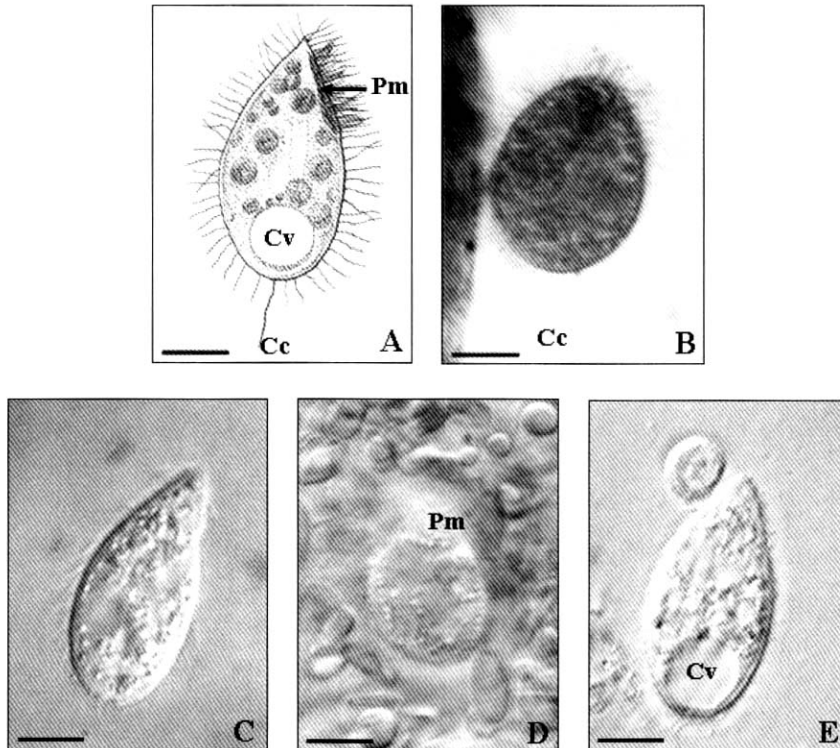


Fig. 3. External features of scuticociliates. (A) Synthetic diagram of scuticociliate. (B) Scuticociliate stained with Schiff reagent. (C-D) Live organisms in a wet preparation. (E) Scuticociliate stained with eosin. Cc: Caudal cilium, Cv: Contractile vacuole, Pm: Paroral membrane. Scale bars indicate 10 μm .

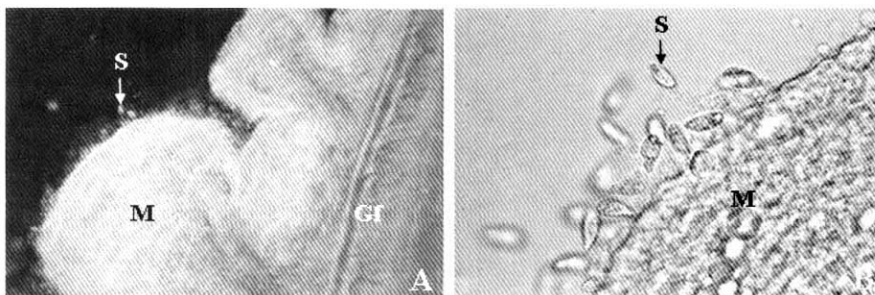


Fig. 4. Mucous layer of the gill (A) and the skin (B) in tiger puffer infected with scuticociliates. Gf: Gill filament, M: Mucous, S: Scuticociliates.

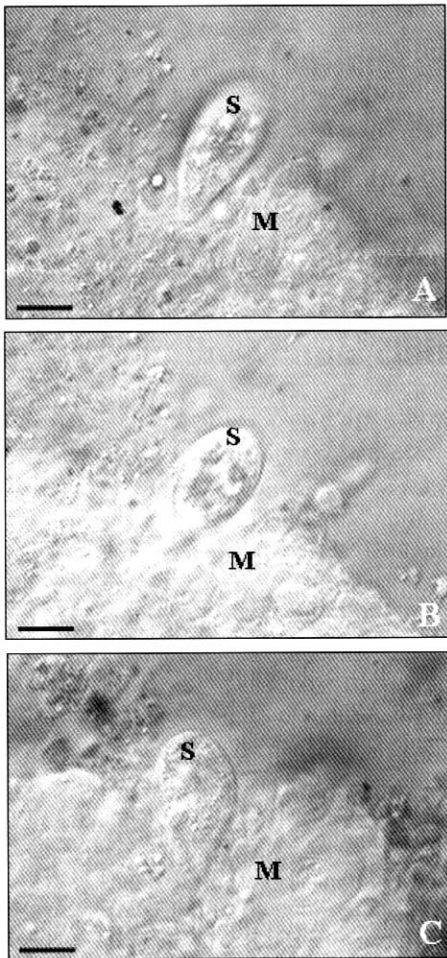


Fig. 5. Photomicrographs of infiltration process (A to C) of scuticociliate by ciliary movement in mucous layer of the tiger puffer. M: Mucous layer, S: Scuticociliate. Scale bars indicate 15 μm .

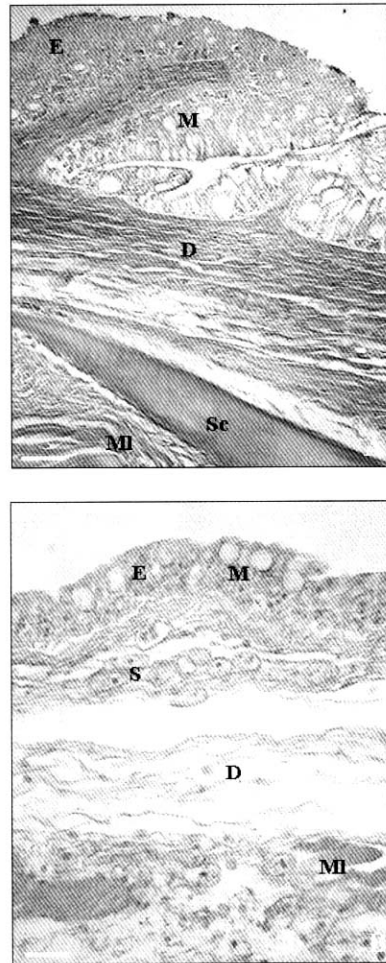


Fig. 6. Cross section of the skin in the tiger puffer. (A) Photograph of the epithelial layer and connective tissue. (B) Photograph of scuticociliates infiltrated into epithelial layer and connective tissue. D: Dermis, E: Epidermis, M: Mucous cell, MI: Muscle layer, S: Scuticociliates, Sc: Scale. HE stain. Scale bars indicate 50 μm .

착하고 있다. 아가미 점액층에 분포하는 스쿠티카섬모충은 섬모운동에 의해서 점액층을 파고 드는 모습을 볼 수 있었다 (Fig. 5).

3. 스쿠티카섬모충의 기관별 분포와 병리적 현상

1) 피부

자주복의 피부계는 표피층과 진피층으로 구분되며, 표피 (epidermis)는 상피세포와 점액세포로

이루어졌고, 진피 (dermis)는 소성 결합조직과 비늘로 구성되어 있다. 점액을 분비하는 점액세포들 (mucous cell)은 체표를 덮는 외층상피의 상피세포들 사이에 분포하여 있다 (Fig. 6-A). 스쿠티카섬모충은 상피층과 교원 섬유로 구성된 소성 결합조직 부위에 침투하여 있었다. 스쿠티카섬모충이 침투한 부위는 조직과 조직간에 벌어지는 현상을 나타냈다 (Fig. 6-B).

2) 아가미

자주복의 아가미는 좌우 3쌍이며, 새궁 (gill arch)을 따라서 빗살형태의 새엽 (gill filament)들이 배열하고 이들 새엽에는 좌우로 얇은 새박판 (gill lamella)들이 분지하고 있다 (Fig. 7-A). 스쿠

티카섬모충은 새판간세포 (interlamellar cell)층 사이에 침투하여 분포하고 있었다. 스쿠티카섬모충이 분포하는 부위는 새판간세포와 주변 조직 사이가 박리 되었고, 새박판 상피층이 비대되어 인접새박판이 융합으로 곤봉화되었다 (Fig 7-

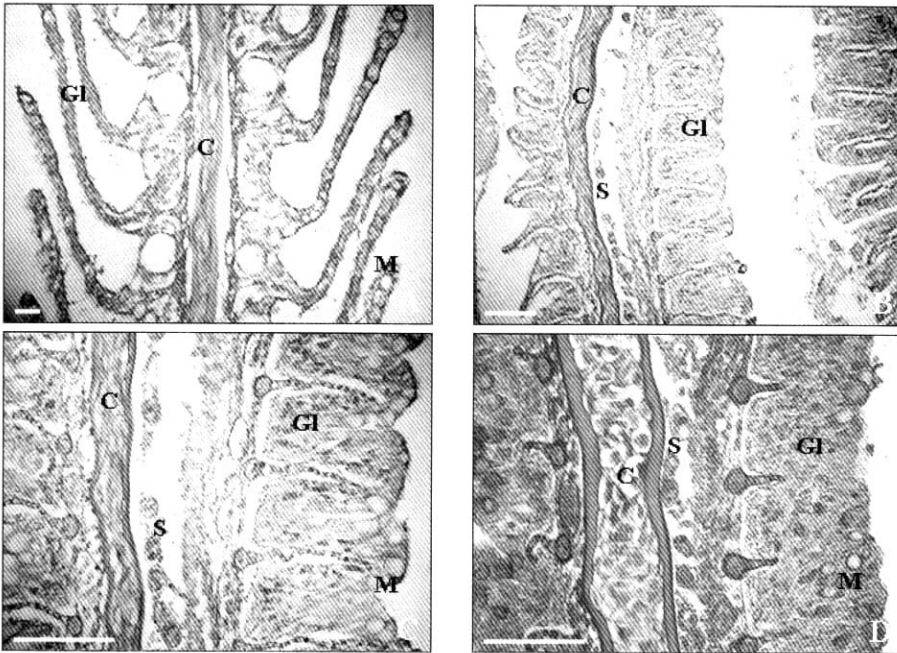


Fig. 7. Cross section of the normal gill (A) and the gill infected (B, C, and D) with scuticociliates in the tiger puffer. (A) Gill filament of the normal fish. HE stain. (B) Photograph of scuticociliates infiltrated between the cartilage and gill lamella. HE stain. (C) Magnified photograph of (B). HE stain. (D) Magnified photograph of (B). Azan stain. C: Cartilage, Gl: Gill lamella M: Mucous cell, S: Scuticociliates. Scale bars indicate 100 μm .

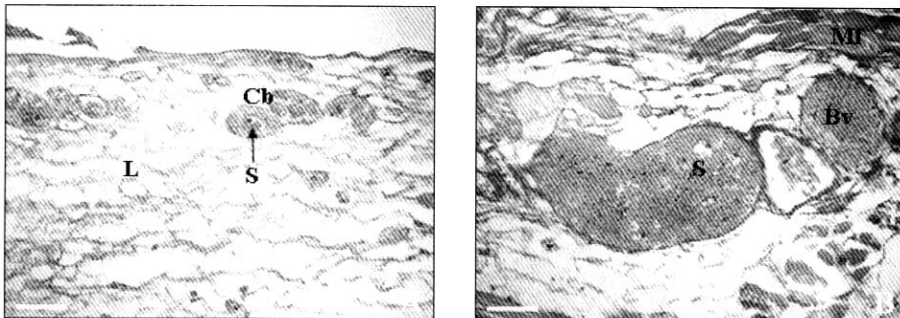


Fig. 8. Cross section of the blood vessel infected with scuticociliates in the tiger puffer. (A) Photograph of scuticociliates infiltrated into the capillary blood vessel. (B) Photograph of scuticociliates infiltrated into the blood vessel. Bv: Blood vessel, Cb: Capillary blood vessel, L: Loose connective tissue, Mf: Muscle fiber, S: Scuticociliates. HE stain. Scale bars indicate 50 μm .

B, C). 곤봉화된 새엽상피층의 점액세포는 Azan 염색에 청색으로 염색되었고, AB-PAS에 적자색으로 염색되었다 (Fig. 7-D).

3) 혈관

피부의 기저막 밑에 분지하여 분포하는 혈관 벽은 주로 탄력섬유의 결합조직으로 이루어져 있고, 내벽은 내피상피세포 (endothelial cell)로 구성되어 있으며 피하조직에 분지되어 있는 직경 43 μm 의 모세혈관에는 스쿠티카섬모충이 1~2 개씩 산재하여 있으며 (Fig. 8-A), 직경 200 μm 의 혈관 내에는 수많은 혈구세포들과 수 개의 스쿠티카섬모충들이 혼재하여 있다 (Fig. 8-B).

고 찰

스쿠티카섬모충에 감염된 어류의 이상 유영행동 징후는 bluefin tuna, *T. maccoyii*에서 보고되고 있는데 (Munday *et al.*, 1997), 스쿠티카섬모충에 감염된 자주복의 감염어에서도 수류의 방향을 거슬러 유영행동을 하는 정상적인 무리에서 이탈하여 선회 또는 수면위로 입을림하거나 갑작스런 이상 유영현상이 있었다.

스쿠티카섬모충에 감염된 넙치는 외관상 체표의 색깔 변화가 뚜렷하지 않고, 감염함으로써 피부의 상피가 괴사되고, 스쿠티카섬모충이 진피층까지 침입함으로써 외관적으로는 피부 궤양 소견을 나타낸다. *U. marinum*인 경우 해마 (*Hippocampus erectus*)의 피부, 근육, 아가미등에 기생하며 감염이 심할 경우 근조직과 결합조직의 조직구조가 파괴된다. 외부적으로 병변은 관찰되지 않았으나 이 섬모충의 근육내 침입은 조직의 상처 부위를 통해서 어체 내로 이동하는 것으로 추정된다 (Cheung *et al.*, 1980). Ferguson *et al.* (1987)은 *Tetrahymena* sp.가 대서양 연어에 기생하여도 병변은 관찰할 수 없었다고 하였다. 반면에 Hoffman *et al.* (1975)은 *Tetrahymena corlissi*에 감염된 담수산 어류에서 이들의 침입된 근육과 결합조직 부위는 심한 병변을 나타낸다고 하

였다. 이 연구에서 자주복의 경우도 스쿠티카섬모충에 감염되었을 때, 넙치의 경우처럼 초기에 외관상 체표 색깔은 변화가 뚜렷하지 않았으나 감염부위 체표의 상피와 지느러미 상피의 괴사와 궤양이 동반되었다. 또한 아가미에 스쿠티카섬모충이 감염된 경우에는 아가미 새박판상피의 증생으로 인접 새박판 사이 간격이 좁아지거나 융합되어 새엽이 곤봉화되는 현상이 있었다.

해산어에 기생하는 스쿠티카섬모충은 Thompson and Moewus (1964)가 해마류에 스쿠티카충목의 일종인 *Miamiensis avidus*가 기생하는 조건성 병원체로 보고한 이후 어류뿐만 아니라 갑각류, 연체동물 등에서 기생 또는 검출되었다 (Morado and Small, 1995; Cawthorn *et al.*, 1996). 그러나 스쿠티카섬모충에 대한 분류학적 위치는 원생동물문계 (Protozoa), 유모충아문 (Ciliophora), 소막충강 (Oligo-hymenophorea), 막구충아강 (hymenostomatia), 채찍섬모충목 (Scuticociliatida), 필라스테리나충아목 (Philasterina)에 속하나 (Evans and Corliss, 1964; Small, 1967; Corliss, 1979) 목 이하는 아직 체계적으로 확립되어 있지 않다. 해산어류에 침입하는 스쿠티카섬모충의 형태에 관한 연구들은 놀래기류, 나비고기류, 자리돔류 등의 관상용 해산어류에 기생하는 *U. marinum*은 몸체 앞쪽 부위가 가늘고 뒤쪽 부분은 둥근 형태이며, 크기가 34×16 μm (Cheung *et al.*, 1980), 양식산 bluefin tuna (*T. maccoyii*)에 기생하는 *U. nigricans*의 형태는 *U. marinum*와 유사하지만 크기가 26×12 μm 로 작은 편이다 (Munday *et al.*, 1997). 해산 농어류 (*D. labrax*)에 기생하는 *P. dicentrarchi*의 형태는 달걀모양으로 크기는 33×15 μm 이며 (Dragesco *et al.*, 1995), 양식산 turbot (*S. maximus*)에 기생하는 *U. marinum* 또는 *M. avidus*의 형태는 달걀모양으로 앞쪽 부위가 뾰족하고 뒤쪽 부위가 둥근모양을 하고 있으며, 크기는 32~40×16~20 μm 였다 (Dykova and Figueras, 1994). 그리고 양식산 넙치에 기생하는 스쿠티카섬모충의 크기는 20~40 μm 으로 서양 배 모양의 형태를 한다 (乙

竹·松里, 1986). 이 연구에서 자주복에 기생하는 스쿠티카섬모충은 형태적 특징, 특히 구강기관의 형태형성에 대한 관찰은 어려웠으나, 체형은 앞쪽부위가 뾰족 하고 뒤쪽부위는 둥근 모양을 하고 있으며, 수축포와 꼬리섬모를 갖고 있고 크기가 $27\sim 40 \times 16\sim 20 \mu\text{m}$ 로서 외부형태와 크기로 볼 때 막충아강, 채찍 섬모충목, *Philastarina* 아목 (Small, 1967)의 *U. marinum* 또는 *M. avidus*와 유사한 종에 속하는 것으로 여겨지나 과 (family), 속 (genus) 단계의 분류는 불가능하였다.

스쿠티카섬모충에 감염된 자주복의 외부적 주증상은 가슴지느러미 발적과 부식 및 기부에 발적과 울혈 증상이 60.3%로 가장 많았고, 복부 발적 및 울혈이 53.4%, 아가미 뚜껑 주변에 울혈과 괴사 현상 및 외새공의 부식과 점액과다 등이 46.6%로 아가미와 인접한 곳에서 병변이 많이 관찰되었다. 지느러미의 발적과 부식은 뒷지느러미 37.0%, 꼬리지느러미 21.9%, 그리고 등지느러미는 4.0%였다. 주둥이 부위, 안구부위의 부식 및 발적은 각각 35.6%, 23.3%, 17.8%였다. 이러한 증상으로 보아 이빨 절단 시 압박을 받은 곳과 점액이 닦인 곳, 그리고 구강과 아가미 등이 스쿠티카섬모충의 일차 침투 경로로 사료된다.

이 연구에서는 스쿠티카섬모충에 감염된 자주복에 대한 각종 병리학 소견을 얻을 수 있었으나 분류학적 측면에서 스쿠티카섬모충의 형태 확인과정이 미비하였다는 점과 이 섬모충이 일으키는 자주복의 생리현상에 대해서는 규명된 바 없어 앞으로 더 많은 연구가 필요하다.

요 약

스쿠티카섬모충이 사육중인 자주복에 침입하였을 때 감염어의 외부증상, 행동특성 및 피부, 아가미 그리고 혈관내 충체의 분포 양상을 조사하였다. 스쿠티카섬모충에 감염된 개체는 초기에 체색 변화나 유영행동 등의 외부증상을 인지할 수 없었으나, 몸체에 감염부위가 병리적인 진

행에 따라 표피와 지느러미에 발적과 부식, 그리고 궤양증상을 보였다. 또한 감염어는 정상개체와 달리 물리에서 이탈하여 선회 또는 저면에 멈춰 있거나 수면 위로 입을림 하였으며, 일부 개체에서는 돌발적인 유영도 보였다. 사육중인 자주복에 침입한 스쿠티카섬모충은 타원형으로 크기가 $20\sim 40 \mu\text{m}$ 범위였고, 몸체의 미부에 수축포와 $10\sim 12 \mu\text{m}$ 되는 하나의 긴 섬모가 개재되어 있으며, 생식방법은 이분열로 증식하여 형태분류학적인 측면에서 막구충아강 채찍섬모충목의 특색을 나타내었다. 아가미에 스쿠티카섬모충이 감염된 경우에는 아가미 새관상피의 비대로 새엽이 곤봉화 되는 병리적 현상이 있었다. 혈관 속에 침입한 스쿠티카섬모충들은 혈관의 직경 크기에 따라 1~2마리에서 많게는 9~10마리씩 산재하였고, 그들 중 일부 개체에서 적혈구 세포를 섭취한 스쿠티카섬모충이 관찰되었다.

감사의 글

이 연구는 사조CS(주) 제주양식장과 산업자원부의 지역혁신 인력양성사업의 연구결과로 수행되었습니다.

참 고 문 헌

- Cawthorn R. J., Lynn, D. H., Despres, B., MacMillan, R., Maloney, R., Loughlin, M. and Bayer, R.: Description of *Anophryoides haemophila* n. sp. (Scuticociliatida: Orchitophryidae), a pathogen of American lobsters *Homarus americanus*. Dis. Aquat. Org., 24: 143-148, 1996.
- Cheung, P. J., Nilgrelli, R. F. and Ruggieri, G.D.: Studies on the morphology of *Uronema marinum* Dujardin (Ciliata: Uronermatidae) with a description of the histopathology of the infection in marine fishes. J. Fish Dis., 3: 295-303, 1980.

- Corliss J. O.: The ciliated protozoa: characterization, classification and guide to the literature. 2nd ed., Pergamon press Ltd., Oxford, New York, 1979.
- Dragesco A., Dragesco, J., Coste, F., Gasc, C., Romestand, B., Raymond, J. C. and Bouix, G.: *Philasterides dicentrarchi*, n. sp. (Ciliophora, Scuticociliatida), a histophagous opportunistic parasite of *Dicentrarchus labrax* (Linnaeus, 1758), a reared marine fish. *Europ. J. Protistol.*, 31: 327-340, 1995.
- Dykova, I. and Figueras, A.: Histopathological changes in turbot *Scophthalmus maximus* due to a histophagous ciliate. *Dis. Aquat. Org.*, 18: 5-9, 1994.
- Evans F. R. and Corliss, J. O.: Morphogenesis in the hymenostome ciliate *Pseudocohnilembus persalinus* and its taxonomic and phylogenetic implications. *J. Protozool.*, 11: 353-370, 1964.
- Ferguson, H. W., Hicks, B. D., Lynn, D.H., Ostland, V.E. and Bailey, J.: Cranial ulceration in atlantic salmon *Salmo salar* associated with *Tetrahymena* sp. *Dis. Aquat. Org.*, 2: 119-1195, 1987.
- Hoffmann, G. L., Landolt, M., Camper, J. E., Coats, D.W., Stookey, J.L. and Burek, D.J.: A disease of fresh-water fishes caused by *Tetrahymena corlissi* Thompson, 1955, and a key for identification of holotrich ciliates of freshwater fishes. *J. Parasitol.*, 61: 217-223, 1975.
- Lee, C.H. and Ha, D.S.: Culture characteristics and division process of scuticociliata *in vitro*. *J. Fish Pathol.*, 10: 177-186, 1997 (in Korean).
- Lee, N.S., Park, J.H., Han, K.S. and Huh, M.D.: Histopathological changes in fingerlings of Japanese flounder, *Paralichthys olivaceus*, with sever scuticociliatosis. *J. Fish Pathol.*, 7: 151-160, 1994.
- Morado J. F. and Small, E. B.: Ciliate parasites and diseases of Crustacea: a review. *Rev. Fish Sci.*, 3: 275-354, 1995.
- Munday, B. L., O' Donoghue, P. J., Watts, M., Rough, K. and Hawkesford, T.: Fetal encephalitis due to the scuticociliate *Urone-ma nigricans* in sea cage, southern bluefin tuna *Thunnus maccoyii*. *Dis. Aquat. Org.*, 30: 17-25, 1997.
- Small, E. B.: The Scuticociliatida, a new order of the class Ciliatea (Phylum Protozoa, Subphylum Ciliophora). *Trans. Am. Microsc. Soc.*, 86: 345-370, 1967.
- Thompson, J. C. JR. and Moewus, L.: *Miamiensis avidus* n. g., n. sp, a Marine Facultative Parasite in the Ciliate Order Hymenostomatida, *J. Protozool.*, 11(3): 378-381, 1964.
- 乙竹 充, 松里壽彦: ヒラメ *Paralichthys olivaceus* 稚魚のスクーティカ纖毛蟲(膜口類)症. 養殖研究所研究報告, 9: 65-68, 1986.
- 水産廳 (日本): トラフグの養殖マニュアル. pp. 10-18, 1992.
- 藤田朱郎: 日本主要フグ類の生活史と養殖に関する研究. 長崎懸水産試験場論文集, 2: 16-17, 1962.
- 平本義春, 小林啓二: ヒラメの種苗生産について栽培技研, 8: 41-51, 1979
- 伊藤 誠厚: ウナギの共食いに關する試験. 第6回養鰻研究協會要録, pp. 63-65, 1977.
- 大上皓久, 鈴木雄策: トラフグ稚魚の歩留まりと共食いにおよぼす飼育條件の影響. 静岡水試研報, 16: 79-85, 1982.
- 山口正男: タイ養殖の基礎と實際. 恒星社. 厚生閣, pp. 174-178, 1978.

Manuscript Received : February 07, 2005

Revision Accepted : April 08, 2005

Responsible Editorial Member : Myung-Joo Oh

(Yosu, Univ.)