

회음부 암성 통증환자에서 시행한 천미골 접합부를 이용한 외톨이 교감 신경절의 정위적 신경절제술

- 증례 보고 -

한림대학교 의과대학 마취통증의학교실

김근숙 · 고현학 · 황성미 · 임소영 · 홍순용 · 신근만

= Abstract =

Stereotactic Neurotomy of the Ganglion Impar through the Sacrococcygeal Junction in Cancer-Related Perianal Pain

- A case report -

Keun Sook Kim, M.D., Hyun Hak Ko, M.D., Sung Mi Hwang, M.D.,
So Young Lim, M.D., Soon Yong Hong, M.D., and Keun Man Shin, M.D.

Department of Anesthesiology and Pain Medicine, College of Medicine, Hallym University, Chuncheon, Korea

The ganglion impar is a solitary retroperitoneal structure at the caudal end of the paravertebral sympathetic chain. Block of this ganglion has been advocated as a means of managing intractable perineal pain. In 1990, Plancarte et al performed a neurolytic block of the ganglion impar using 4-6 ml of 10% phenol through the intergluteal skin over the anococcygeal ligament. However, technical difficulties are encountered with the placement of the needle while performing this technique, with complications from the injection of phenol also being a possibility. In 1995, a modified approach for blocking the ganglion impar through the sacrococcygeal ligament was introduced by Wemm and Saberski. We used a radiofrequency (RF) lesion generator to create a controlled and localized lesion with a lower incidence of neural damages compared to chemical neurolysis. RF thermocoagulation of the ganglion impar through the sacrococcygeal ligament was performed on a 70-year-old male patient with constant anal pain using a curved TEW electrode. The patient has been relieved of his pain, without serious complication. Therefore, this technique may be an easier and safer approach, which is associated with fewer chances of complications. (Korean J Pain 2005; 18: 263-266)

Key Words: anal pain, ganglion impar, sacrococcygeal ligament, thermocoagulation.

외톨이 교감신경절(ganglion impar)은 양측의 교감신경간이 말단에서 하나로 합해져 이루어진 단독의 신경절로 후복막강에 위치한다. 1990년 Plancarte 등이¹⁾ 회음부의 암성 통증 관리를 위해 4-6 ml의 10% phenol을 사용하여 처음으로 외톨이 신경절의 신경과괴술을 시행하였으나 항문미골인대(anococcygeal ligament)를 통한 이들의 방법은 시술방법이 복잡하여 정확한 위치에 바늘을 위치시키기 어렵고, 시술 과정에서 환자가 통증을 심하게 호소할 수 있다. 또한 페놀이나 알코올을 이용한 신경과괴술의 경우 약제의 퍼짐을 정확히 예측할 수 없으므로 주변의 천골신경, 미추신경총 등의 파

괴에 의한 방광기능이상, 항문기능이상 등의 합병증 및 신경염 등의 발생 가능성을 배제할 수 없다.

고주파열응고술(radiofrequency thermocoagulation)은 전기자극 장치와 미세한 조절장치로 인해 정확한 부위의 탐색과 병소의 범위를 조절할 수 있을 뿐 아니라 선택적인 신경과괴가 가능하여 고식적인 수술이나 신경과괴제 사용의 훌륭한 대안이 되고 있다.²⁾ 하지만 항문미골인대를 통한 방법은 전극을 정확한 위치에 접근시키기 어려운 단점이 있어 널리 사용되지 못하고 있었다.

1995년 Wemm과 Saberski가³⁾ 천미골 접합부(sacrococcygeal

접수일 : 2005년 10월 10일, 승인일 : 2005년 12월 9일

책임저자 : 임소영, (200-704) 강원도 춘천시 교동 153번지, 한림대학교 의과대학 춘천성심병원 마취통증의학과

Tel: 033-240-5000, Fax: 033-252-0941, E-mail: inooim@hallym.or.kr

Received October 10, 2005, Accepted December 9, 2005

Correspondence to: So Young Lim, Department of Anesthesiology and Pain Medicine, College of Medicine, Hallym University, 153 Gyo-dong,

Chuncheon 200-704, Korea. Tel: +82-33-240-5000, Fax: +82-33-252-0941, E-mail: inooim@hallym.or.kr

junction)를 통한 접근 방법을 처음으로 소개하여 좀 더 간편하고 안전하게 신경차단이 시행될 수 있게 되었고, 저자는 천미골 접합부를 통해 외톨이 신경절에 보다 쉽고 가깝게 접근하여 고주파열응고술을 시행하는 것이 보다 안전하고 효과적일 것이라 사료되었다.

이에 마일즈씨 수술 후 항문주위 통증을 호소하던 직장암 환자에서 천미골 접합부를 통해 curved tip의 전극(TEW-CTC, Radionics, USA)을 사용하여 네 방향에 병소를 만드는 정위적 접근법을 통해 외톨이 신경절의 고주파열응고술을 시행하고 좋은 결과를 얻었기에 증례와 함께 보고하는 바이다.

증 례

내원 1년 전에 직장암으로 마일즈씨 수술과 인공항문 수술을 시행 받은 후 항암 치료를 받던 70세 남자 환자가 지속적인 항문 주위의 통증을 주소로 본과로 의뢰되었다. 수술 2개월 후부터 발생한 항문 주위 통증이 내원 4개월 전부터 점차 심해져 소염진통제, 마약성진통제, 항우울제를 계속 복용하여도 효과가 없었고, 마약성 진통주사에도 반응하지 않았다. 통증 양상은 항문부위가 쑤시고 쓰라린 통증이 지속되었으며, 앉은 자세와 서있는 자세에서 통증이 더욱 심해졌고 누워있는 자세에서 약간의 통증경감이 있었지만 밤에 진통제를 투여 받고도 잠을 이루지 못하는 상태였다. 환자의 이학적 검사상 압통점은 없었으며 항문부위에 통각과민, 감각감퇴, 이질통은 없었다. 복부단층촬영과 대장경검사서 전이 등의 이상소견은 보이지 않았으며, 당뇨와 고혈압 등의 특별한 질환은 없었다. 본과로 의뢰당시 시각 아날로그척도(visual analogue scale, VAS)는 9였으며, gabapentin 투여와 마약성 진통제의 증량에도 증상의 개선이 없어 외

톨이 신경절 차단을 시행하였다.

환자에게 먼저 천미골 접합부를 통하여 0.25% bupivacaine 4 ml를 이용한 시험적 차단을 실시하였다. 시험차단동안 혈압이나 심박수의 변화는 없었으며, 시험차단 후 하루정도 VAS가 9에서 2 정도로 현저하게 감소하였다. 이후에 시험 차단을 1회 더 시행하고 그 효과를 확인한 후 다음의 방법으로 외톨이 신경절의 고주파열응고술을 시행하였다.

환자의 동의를 얻은 후 하트만 용액 1 L로 정맥로를 확보하고 수술 시작 30분 전에 안정을 위하여 midazolam 2 mg을 근육 내 투여하였다. 환자를 방사선투과 테이블에 좌측 측와위로 눕힌 상태에서 천미골 부위 및 항문 부위를 소독한 뒤에 천골열공 하방으로 정중선을 긋고, 방사선 투시장치(Siremobil, Siemens, Germany)를 이용하여 천미골 접합부를 확인하여 이 부위와 정중선과 만나는 지점을 천자점으로 하였다. 25 G 피하바늘로 1% lidocaine을 침윤한 후에 16 G 정맥 카테터를 이용하여 천미골 접합부를 통과하여 바늘 끝이 천미골 접합부의 전연 앞 2-3 mm에 도달하였을 때 탐침을 제거하고 이곳을 통해 TEW 캐놀라(TEW-CN, Radionics, USA)를 삽입하였다. 방사선 투시 장치의 측면상에서 캐놀라가 천미골 접합부의 전연에 위치함을 확인한 후 TEW 캐놀라의 탐침을 제거하고 수용성 조영제(Ultravist370®, Nycomed, Norway) 2 ml를 주사하여 천골의 전방부를 확인하였다. 조영제의 흡수를 위해 약 10분간 기다린 후 curved tip의 전극(TEW-CTC, Radionics, USA)을 넣고 그 위치를 확인한 후 (Fig. 1) 방사선 투시장치를 전후상으로 돌려 curved tip의 위치를 다시 확인하였다(Fig. 2).

고주파열응고기(RFG-3C Graphics, Radionics, USA)를 이용하여 50 Hz, 1 Volt로 감각신경의 자극을 확인하고 2 Hz, 3 Volt로 근육연축이 없음을 확인한 후 80°C로 90초간 열응고시키고 전극 끝의 방향을 90도씩 돌려 상하좌우 4곳에 각

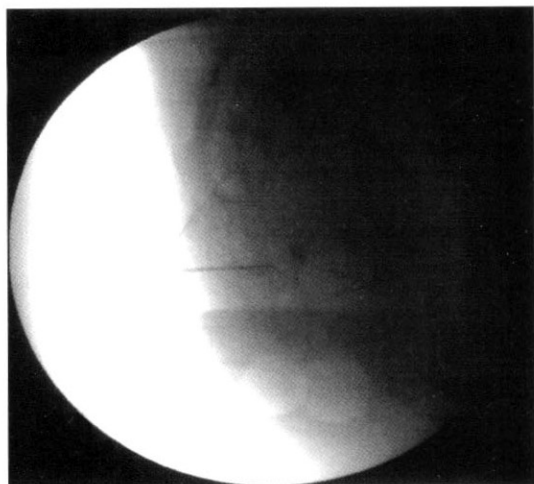


Fig. 1. Lateral radiographs showing TEW-CN cannula and curved TEW-CTC electrode inserted through the sacrococcygeal junction.

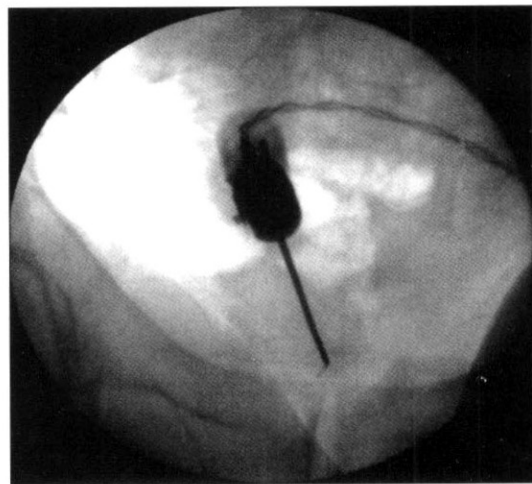


Fig. 2. Anteroposterior radiograph showing proper positioning for a curved tip electrode for neurotomy of the ganglion.

각 병소를 형성하였다. 전극을 제거하고 술 후 신경염을 예방하기 위해 triamcinolone 20 mg을 1% lidocaine 2 ml와 섞어 주사한 뒤 캐놀라를 제거한 후 수술 부위를 드레싱하고 앙와위 자세로 회복실로 이송하였다. 시술 내내 활력징후를 지속적으로 감시하였으며 시술 중 시술부위의 빠근한 느낌을 호소하는 외에는 감각이상이나 마비 등의 다른 이상 징후들은 보이지 않았다.

3일 후 환자는 VAS가 4정도로 감소되었으며 시술과 관련된 특별한 부작용 없이 퇴원하였다. 시술 후 외래에서 4개월간 추적 조사 한 결과 지속적인 효과를 보이고 있었다.

고 찰

외톨이 신경절 차단은 회음부 및 항문 부위의 암성 통증이나 항문 주위의 다한증, 항문 이급후증이나 미골통 등의 치료에 이용되고 있다. 1990년 Plancarte 등에¹⁾ 의해 외톨이 교감신경절의 차단이 회음부의 암성 통증의 치료에 이용될 수 있음이 보고되었는데, 그 방법은 항문미골인대 위의 둔간 주름위에서 정중앙으로 미리 끝에서 2.5 cm 부위에서 25-30도 정도 구부러놓은 바늘을 삽입하여 바늘 끝이 천미골 접합부 앞에 닿도록 하여 조영제를 주입하여 아포스트로피 모양으로 퍼지는 것을 확인한 뒤 국소 마취제나 신경파괴제를 주입하는 방식이었다. 하지만 이 접근 방법은 구부러진 바늘을 정확한 부위에 위치시키기가 어렵고, 이 과정에서 환자가 심한 통증을 호소하는 경우가 있었다. 또한 미골의 횡돌기 아래로 구부러진 바늘을 삽입하여 외톨이 신경절에 접근하는 방식도 보고되었으나⁴⁾ 신경파괴제를 사용하는 과정에서 그 퍼짐을 정확히 예측하거나 조절할 수 없는 단점 때문에 천골 신경총이나 미골 신경총에 손상을 줄 수 있어 배뇨나 배변 장애를 유발할 수 있을 뿐 아니라 신경염의 발생가능성이 높고 지속시간이 짧은 단점이 있다.

고주파열응고술의 경우 병소의 크기와 위치를 조절할 수 있기 때문에 신경파괴제를 사용할 경우와 달리 합병증의 발생 가능성이 적고 선택적인 신경파괴가 가능하지만,⁵⁾ 캐놀라가 직선모양이기 때문에 항문미골인대를 통한 방법으로는 외톨이 신경절에 접근하기가 어려웠고, K-wire를 이용하여 천골이나 미골에 구멍을 뚫어 접근하는 방법 등이 보고되었다.^{6,7)}

천미골 접합부를 통하여 접근하는 방식은 1995년 Wemm과 Saberski에³⁾ 의해 소개되었는데 이전 방식에 비해 시술이 간편하고 좀더 안전하여 시술 중 환자의 통증이 적고 합병증의 가능성이 적었다. 본 증례의 경험에 의하면 이 접근 방식은 고주파열응고기의 전극을 좀 더 간편하고 안전하게 외톨이 신경절에 접근시킬 수 있으며 효과적으로 병소를 형성시킬 수 있고 환자도 더 편안하게 시술을 받을 수 있는 장점이 있었다. Loev 등도⁸⁾ 이 접근방식을 이용하여 외

톨이 신경절의 cryoablation을 시행하고 그 효과를 보고하였다. 하지만 외톨이 신경절의 크기와 위치에 대한 연구에 의하면⁹⁾ 외톨이 신경절은 천미골 접합부 바로 앞에 위치한 경우보다는 약간 미측 주변부에 위치한 경우가 더 많아 천미골 접합부를 이용하더라도 기존의 straight tip의 전극만 사용하여 병소를 한 부위만 형성하는 경우 만족스러운 신경절제술이 이루어지지 않을 수도 있다. 이러한 해부학적 위치를 고려해 볼 때 curved tip의 전극을 이용하여 상하좌우 네 부위에 병소를 만듦으로써 외톨이 신경절을 성공적으로 파괴할 가능성이 높아지고 혹시 외톨이 신경절이 파괴되지 않더라도 그 근위부의 교감신경간을 파괴할 수 있다. 또한 고주파열응고기를 사용함으로써 신경파괴제의 사용으로 인한 항문 괄약근의 약화나 방광기능이상, 신경염의 발생가능성을 감소시킬 수 있다.

저자는 본 환자의 시술을 통해 천미골 접합부를 이용한 외톨이 신경절 절제술을 curved tip의 TEW 전극을 이용하여 비교적 간단하고 쉽게 시행할 수 있었다. 우선 좌측 측와위 상태에서 시술을 시행함으로써 환자가 좀 더 편안해 하였고, 본 증례 환자의 경우 천미골 접합부가 비교적 넓어 바늘과 캐놀라의 삽입이 무리 없이 이루어졌으며, 열응고술을 시행하는 중에도 특별한 문제는 없었다. 다만 안내도판으로 삽입했던 16 G 정맥 카테터 안으로 캐놀라를 삽입하고 제거할 때 꼭 끼는 느낌이 있었고, 천미골 접합부의 골화나 인대의 석회화 등으로 인해 천미골 접합부가 좁아지거나 삽입이 어려운 경우도 있으므로¹⁰⁾ 이를 고려하여 좀 더 크기가 큰 다른 종류의 바늘을 안내도판으로 사용하는 것도 고려해 보아야 하리라 사료된다.

시술과 관련되어 일어날 수 있는 합병증으로는 염증과 출혈 그리고 천미골 디스크의 손상 등이 있을 수 있으나⁸⁾ 본 증례에서는 특별한 합병증은 나타나지 않았다.

이상에서 마일즈씨 수술을 시행 받은 후 발생한 항문 주위 통증을 호소하던 직장암 환자의 치료에서, 천미골 접합부를 통해 curved tip의 TEW 전극을 이용하여 시행한 외톨이 신경절의 고주파열응고술은 비교적 간편하고 효과적이며 합병증의 발생을 감소시킬 수 있었던 우수한 치료방법으로 사료되며, 좀 더 많은 연구를 통해 외톨이 신경절의 해부학적 위치에 따른 시술의 응용이 필요할 것으로 생각된다.

참 고 문 헌

1. Plancarte R, Amescua C, Allende S, Patt RB: Presacral blockade of the ganglion of Walther (ganglion impar). *Anesthesiology* 1990; 73: A751.
2. Cosman ER, Nashold BS, Bedenbaugh P: Stereotactic radiofrequency lesion making. *Appl Neurophysiol* 1983; 46: 160-6.
3. Wemm K, Saberski L: Modified approach to block the ganglion impar (ganglion of Walther). *Reg Anesth* 1995; 20: 544-5.

4. Huang JJ: Another modified approach to the ganglion of Walther block (ganglion of impar). *J Clin Anesth* 2003; 15: 282-3.
 5. Haynsworth R, Noe CE: Percutaneous lumbar sympathectomy: a comparison of radiofrequency denervation versus phenol neurolysis. *Anesthesiology* 1991; 74: 459-63.
 6. Shin KM, Kim JS, Cho YR, Lim SY, Hong SY, Choi YR: Stereotactic neurotomy of the ganglion impar in the management of perineal pain. *Korean J Pain* 1996; 9: 415-8.
 7. Kim SK, Ahn CS, Cho YR, Lim SY, Shin KM, Hong SY, et al: Ganglion impar block in the management of rectal tenesmoid pain. *Korean J Pain* 1996; 9: 226-8.
 8. Loev MA, Varklet VL, Wiley BL, Ferrante FM: Cryoablation: a novel approach to neurolysis of the ganglion impar. *Anesthesiology* 1998; 88: 1391-3.
 9. Oh CS, Chung IH, Ji HJ, Yoon DM: Clinical implication of topographic anatomy on the ganglion impar. *Anesthesiology* 2004; 101: 249-50.
 10. McAllister RK, Carpentier BW, Malkuch G: Sacral postherpetic neuralgia and successful treatment using a paramedial approach to the ganglion impar. *Anesthesiology* 2004; 101: 1472-4.
-