

복부 CT 영상에서 비장의 웨이브 형태를 이용한 비장 비대의 자동 진단

성 원* · 박 종 원**

요 약

일반적으로 간경변에 동반된 비장은 비대한 것으로 알려져 있다. 본 연구는 간경변을 보유한 환자의 복부 CT 영상을 이용하여 비장의 웨이브 패턴(wave pattern)을 관찰하였는데 정상간을 보유한 사람의 복부 CT 영상과 차이가 있음을 발견하였다. 간경변을 가지고 있는 환자의 복부 CT 영상에서 비장은 왼쪽 측면에 깊은 웨이브 부분이 존재하였다. 정상간의 경우에도 왼쪽 측면에 웨이브가 존재하기도 하나 깊이가 깊지 않음을 알 수 있다. 그러므로, 간경변을 가진 비장의 웨이브 부분들의 면적의 합이 정상간을 가진 비장의 웨이브 면적보다 크다는 것을 알 수 있다. 나아가, 간경변을 보유한 영상에서 비장의 웨이브 부분을 추출하여 원형성(circularity)을 살펴보았을 때 정상간에 수반된 비장의 웨이브 부분보다 더 원형에 가깝다는 것을 알 수 있었다. 본 논문은 위와 같이 관찰된 원리를 바탕으로 복부 CT 영상에서 비장의 웨이브 패턴을 이용하여 비장 비대를 효과적으로 진단하는 새로운 방법을 제시한다. 이는 단순히 비장의 크기만을 이용하지 않고 비장의 형태 변화로써 국소적 비장 비대를 자동 판정해 낼 수 있음을 말해주는 것이다.

키워드 : 복부 CT 영상, 비정상 간, 컴퓨터 자동 진단, 간경변, 비장

Computer-Aided Diagnosis of Splenic Enlargement Using Wave Pattern of Spleen in Abdominal CT Images

Won Seong* · Jong-Won Park**

ABSTRACT

Generally, it is known that the spleen accompanied by liver cirrhosis is hypertrophied or enlarged. We examined the wave pattern of the spleen by using abdominal CT images of a patient with liver cirrhosis, and found that they are different from those of a person with a normal liver. In the abdominal CT image of the patient with liver cirrhosis, there is a deep wave part on the left side of the spleen. In the case of the normal liver, there are waves on the left side, but they aren't deep. Therefore, the total area of waving parts of the spleen with liver cirrhosis is found to be greater than that of the spleen with the normal liver. Moreover, when examining circularity by abstracting the waves of the spleen from the image with liver cirrhosis, we found they are more circular than those of the spleen accompanied by a normal liver. This paper suggests an automatic method to diagnose splenic enlargement by using the wave pattern of the spleen in abdominal CT images on the basis of the two principles. It tells us that we can judge if the abdomen has a focal splenic enlargement automatically, without the manual test of the size of spleen, only with the shape of spleen.

Key Words : Abdominal CT Images, Abnormal Liver, Computer-aided Diagnosis, Liver Cirrhosis, Spleen

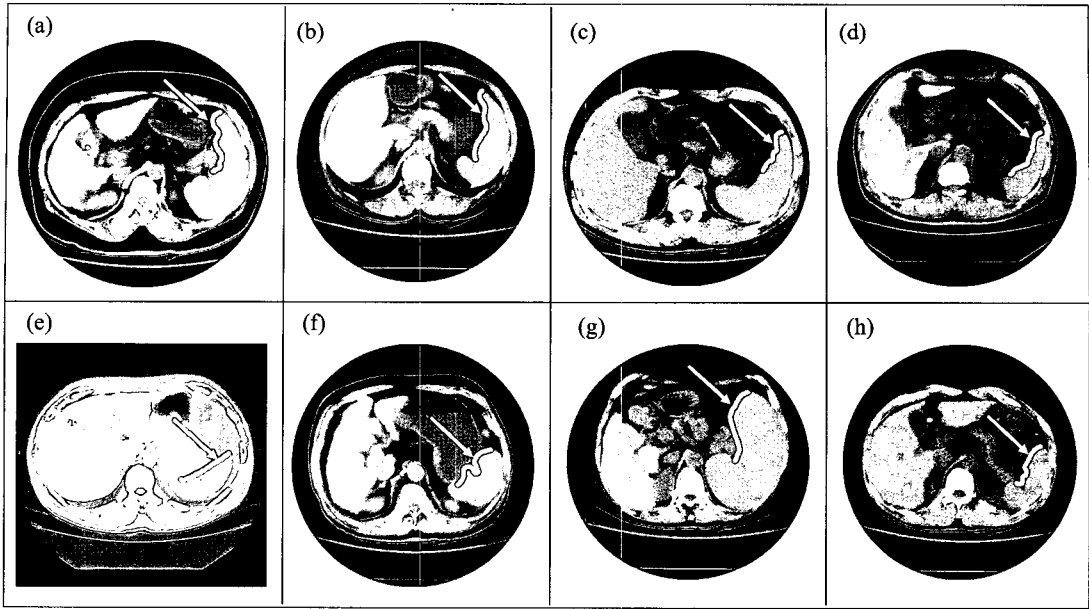
1. 서 론

비장 비대(splenic enlargement)는 그 비장을 보유하고 있는 환자가 비정상 복부를 보유하고 있다는 것을 말해준다 [1-9]. 그러나, 비정상 복부를 가진 환자의 경우에 비장의 비대가 보이지 않는 경우[10]도 많다. 반대로 정상간을 가진 사람의 비장의 크기가 비정상적으로 비대해진 것이 아니라

원래부터 큰 경우도 있다. 즉, 비장 비대 측정에 있어서 비장의 크기만의 측정은 절대적인 것이 아니며 정확한 진단이 어렵다. 그래서, 방사선 의사들은 비장의 크기를 살펴면서 동시에 비장의 형태나 모양 등을 병행하여 자신들만의 방법과 기준으로 최종 정상 여부를 진단한다.

일반적으로 간경변에 수반된 비장은 비대한 것으로 알려져 있다. 본 논문은 간경변을 보유한 환자의 복부 CT 영상을 이용하여 비장의 웨이브 패턴(wave pattern)을 관찰하였는데 정상간을 보유한 사람의 복부 CT 영상과 차이가 있음을 발견하였다. 간경변을 가지고 있는 환자의 복부 CT 영상

※ 이 논문은 2005년도 한국과학기술원 BK21 정보기술사업단에 의하여 지원되었음.
* 준 회 원 : 한국과학기술원 박사후 연구원
** 정 회 원 : 충남대학교 정보통신공학과 교수
논문접수 : 2005년 2월 18일, 심사완료 : 2005년 7월 22일



(그림 1) 웨이브 패턴을 가지고 있는 비장의 예들

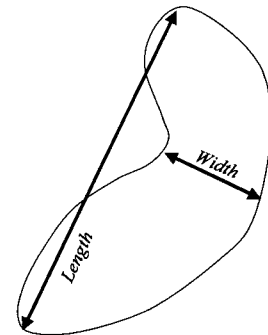
에서 비장은 (그림 1)처럼 왼쪽 측면에 깊은 웨이브 부분이 존재하였다. 정상간의 경우에도 왼쪽 측면에 웨이브가 존재하기도 하나 깊이가 깊지 않음을 알 수 있다. 그러므로, 간경변을 가진 비장의 웨이브 부분들의 면적의 합이 정상간을 가진 비장의 웨이브 면적보다 크다는 것을 알 수 있다. 나아가, 간경변을 보유한 영상에서 비장의 웨이브 부분을 추출하여 원형성(circularity)을 살펴보았을 때 정상간에 수반된 비장의 웨이브 부분보다 더 원형에 가깝다는 것을 알 수 있었다.

본 논문은 위와 같이 관찰된 원리를 바탕으로 복부 CT 영상에서 비장의 웨이브 패턴을 이용하여 비장의 비대를 효과적으로 진단하는 새로운 방법을 제시한다. 먼저 복부 CT 영상에서 위치 정보 이용을 강화하고 각도선 기법을 이용하여 비정상 간과 비장을 자동 분리, 추출하였다. 이 기법은 정상 간을 보유한 영상에도 적용되어 정상 간과 비장 또한 자동 분리, 추출할 수도 있다. 비장을 자동 분리한 다음엔 두 가지 비장 비대 진단 테스트를 행한다.

(그림 1)에서 화살표는 비장의 왼쪽 측면을 가리킨다. (a)(b)(c) 웨이브 패턴을 가지고 있는 비장들 (간경변), (d) 웨이브 패턴을 가지고 있으나 정상간을 수반하는 비장 (정상간), (e) 웨이브 패턴을 갖지 않는 비장 (정상간), (f) 국소 비장 비대적인 웨이브 패턴을 갖는 비장 (간경변), (g) 비대와 웨이브 패턴을 갖는 비장 (간경변), (h) 웨이브 패턴을 갖는 비장(간경변)이다.

2. 관련 연구

본 장에서는 복부 CT 영상을 통해 비장의 비대를 측정 (measurement of spleen size)하는 기존의 수동 방법을 설명한다.



(그림 2) 비장 비대의 측정


(그림 2)는 비장을 이용하여 어떻게 비장의 길이(length)와 폭(width)가 측정되는가를 보여준다. 비장의 길이는 비장 맨 위 반원(dome)으로부터 비장 끝 단까지의 거리로 측정되고 비장의 폭은 비장의 중앙 잘록하게 들어간 지점부터 비장의 오른쪽 중앙부분까지의 거리로 측정된다. 각 측정은 밀리미터 단위로 세차레 정도 행해진 후 그 평균값으로 정해지게 된다. 그러나, 기준을 제시하는 전문가들마다 비장 비대의 기준이 다른 것으로 알려져 있다[3, 5].

3. 재료 및 방법

본 기법은 GNU C, X 윈도우, XV 이미지 뷰어 등을 가지고 한 유닉스 시스템에서 수행되었다. 본 기법의 전체적인 자동 처리 절차가 (그림 3)에 설명되어진다. 여기서, 전처리 과정(Preprocessing steps)에는 이미지 평준화(equalization), 바탕 제거와 내부 일부분 제거 등이 포함된다.

3.1 실험 영상 (Experimental image)

일반적으로 간경변을 가진 경우에 비장이 비대한 것으로



(그림 3) 자동 진단의 전체 처리 순서

알려져 있다. 본 논문은 비장 비대 측정을 위하여 최종 정상간을 가진 32 case와 간경변을 가진 것으로 판정된 32 case을 합하여 전체 64 case의 복부 CT 영상으로 실험을 행하였다. 각 case는 약 17장의 슬라이스 영상으로 되어 있고 각 슬라이스 영상은 512 × 512 픽셀 크기로 되어 있다. 우리는 충남대학교 병원으로부터 DICOM(Digital Imaging and Communication in Medicine) 파일 형식으로 이 영상 파일들을 구하여 실험을 행하였다. 일반적으로 복부 CT 영상에서 간암이나 간경변 등의 병변들을 갖고 있지 않은 정상인의 간(이하 정상간)은 고른 명암값 분포 범위를 가지고 있다.

3.2 간의 자동 세그멘테이션

본 논문에서 제안한 새로운 비장 비대 진단법은 비장만으로 행해지므로 간의 분리능의 의미가 없을 듯이 보이나 간경변을 포함하는 영상에서는 간과 비장이 명암값 등에서 유사성을 보이고 있으므로 본 논문은 간을 분리하는 기법을 비장을 분리하기 위해 사용하므로 간의 분리를 먼저 설명한다. 이후 동일한 기법으로 비장을 분리하는 과정을 기술한다.

보통 정상간의 세그멘테이션의 경우 기존의 기법은 복부 CT 영상에서 간은 왼쪽에 위치한다는 등의 기본적인 위치 정보와 함께 일정 간격의 그레이값 분포 정보를 이용하여 수월하게 간을 세그멘테이션 했다. 그러나, 이 방식은 비정상간을 세그멘테이션하지 못한다[11-14]. 이유는 정상간 세그멘테이션 기법들은 비정상간의 경우에 간 일부분으로 존재하는 병변들의 그레이값들이 간의 고유 그레이값을 보이지 못하므로 간이 아닌 것으로 간주하여 세그멘테이션하려 할 것이기 때문이다. 결국 비정상 간의 경우에는 일정하고 좁은 범위의 그레이 값을 가지고 있지 않기 때문에 단순히 정상간의 그레이값 처리 방식만으로는 분리해 낼 수 없게 된다.

본 논문은 간의 위치 정보, 거리 정보를 이용하고 각도선 조절 기법 등을 사용하여 비정상간을 세그멘테이션하였다. 본 세그멘테이션 기법은 간경변, 간암 등을 보유한 비정상간은 물론이고 정상간의 경우에도 적용될 수 있다.

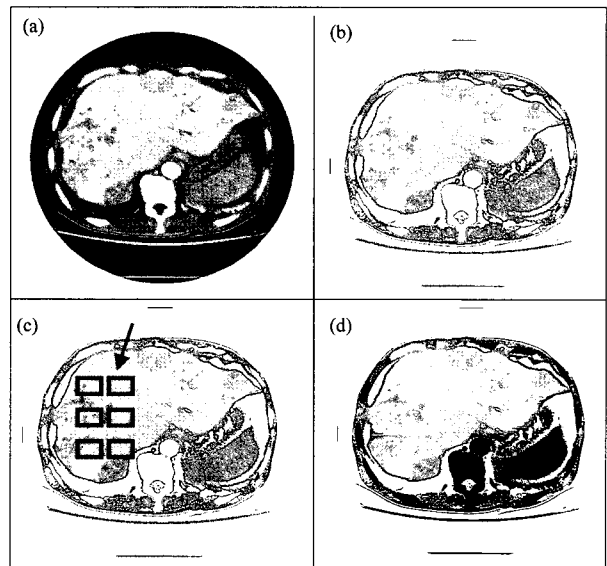
복부 CT 영상은 간 부분 뿐만이 아니라 다른 여러 장기와 근육, 영상 배경 등 여러 부분으로 구성되어 있다. 그러므로, 원하는 간의 부분을 분리해 내기 위해서는 몇 가지 절차를 거치면서 원하는 간 추출 상태 바로 전까지 접근해 나가야 한다. 먼저 처리 절차를 밝기 전에 원 영상(original

Image)에 평준화(equalization) 기법을 적용시켜 처리가 용이하고 시각적으로 구분이 용이한 상태로 바꿔준다. 그러나, 평준화와 관계 없이 비정상간의 경우에는 정상간의 그레이값 범위인 90에서 92 사이값을 가질 수 없으므로 90에서 92까지의 그레이 값 범위를 가지고 그대로 처리하지는 않는다. 이와 같은 복부 CT 영상에 다음과 같은 절차들을 순서대로 행하게 된다.

첫째로 CT 영상에서 바깥쪽 부분에 위치하고 있는 배경을 제거해야 한다. 배경은 그레이 값 0을 갖고 있으므로 바깥쪽부터 그레이 값 0의 부분을 제거하면 된다. 본 연구에서는 바깥쪽 배경과 함께 복부 내부에서 그레이 값이 간의 평균 값에서 50 그레이 값을 감한 결과 값 이하를 보이는 부분까지 동시에 제거하였다.

(그림 4)(a)는 비정상간의 병변 중에 간암을 보유한 비정상 간을 보여주는 영상의 한 예이다. (그림 4)(b)는 (그림 4)(a)의 영상에서 배경과 복부 내부의 일부 부분을 제거한 영상이다. 간암은 특히 원 영상에서 병변인 간암부분과 병변이 아닌 false-positive들의 구분이 거의 불가능하므로 병원에서 처리하고 있거나 이미 처리하여 보관 중인 모든 영상들이 조영제 처리를 행한 영상들이다. 그러므로, 본 연구에서 처리하고자 하는 영상들도 모두 조영제 처리를 하여 보관되어 있던 것이고 조영제 처리 후 촬영 시간도 환자 case마다 모두 달라 특히 비정상 간 처리 중에서도 어려울 수 밖에 없다.

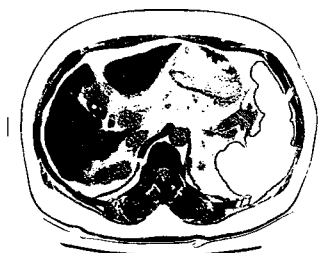
본 논문은 각 영상들에서 간 부분의 그레이 값 범위가 모두 다르고 다양하다는 것에 관계없이 처리를 할 수 있도록 먼저 (그림 4)(c)와 같이 간 부분의 ROI를 통한 표본 픽셀들의 평균을 통해 예상 간 부분 그레이 값의 기준을 정하고 다음 과정을 행한다. 모든 영상에서 간 부분의 그레이 값이



(그림 4) (a) 간암을 보유한 비정상 간의 예, (b) 배경과 내부 제거 후의 영상, (c) 간 내부에서 6개의 ROI(Region of Interest)를 이용한 샘플 픽셀들의 설정, (d) 간의 자동 세그멘테이션 예

다양하고 분포 값이 넓더라도 확실한 사실은 간 부분이 여타 다른 기관과는 어쨌든 그레이 값이 다르다는 것이다. 그러므로, 본 연구는 기준 값으로 정한 그레이 값에서 일정 그레이 값을 더한 값을 상한 값으로 삼고 일정 그레이 값을 감한 값을 하한 값으로 삼아서 병변을 포함하고 있는 간의 부분을 세그멘테이션하였다. 그러나, 기준 값을 정하기 위해서 선별해 내는 표본 픽셀들의 기준을 조심해서 정해야 한다. 간이 아닌 부분들이 얼마나 포함되는가에 따라 간의 기준 예상 값이 크게 달라질 수 있어서 전체 결과에 영향을 미칠 수 있기 때문이다. 이렇게 해서 구한 기준 값을 기준으로 간을 분리해 내게 되는데, 정상간을 분리해 내는 방법들처럼 바깥 쪽부터 스캔하는 방식으로는 효과적으로 결과를 얻어내기가 어려우므로 본 논문에서는 복부 CT 영상에서 왼쪽 중간 위 부분에 간이 존재한다는 사실에 착안하여 한 픽셀 점의 좌표를 선택하여 이를 기준으로 안에서 바깥 쪽으로 간의 부분을 구해낸다.

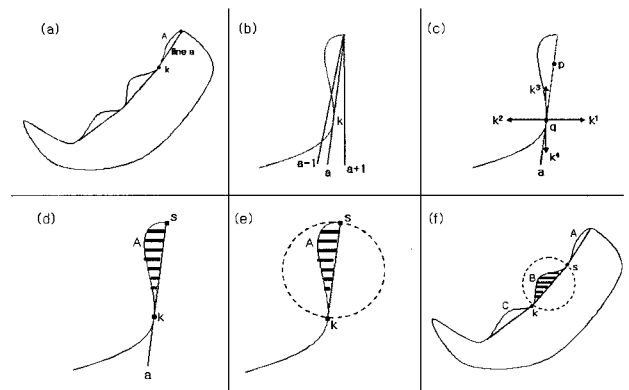
본 논문은 중점으로 정한 한 픽셀의 좌표로부터 시작하여 360도로 각도선을 사방으로 퍼뜨리며 만나는 픽셀들을 간 부분으로 처리할 것인지 아니면 간 이외의 부분으로 간주할 것인지를 정한다. 이때 간의 모양을 고려했을 때 길이와 폭이 간의 가장자리마다 다르다는 것을 알 수 있다. 그래서, 본 연구는 간을 네 부분으로 나누고 각각의 부분들을 모양과 위치 특성에 따라 조금씩 다르게 처리하였다. 이는 (그림 2)7처럼 360도의 각도선을 90도, 180도, 270도, 360도 식으로 쿼터(quarter)로 나누고 각 사분면들을 처리한다는 것이다. 네 부분으로 나뉜 각 사분면 들은 그 부분들 나름대로의 위치에 따라 모양이 다르듯이 각 사분면들 각각에서도 각도에 따라 모양이 다르게 된다. 그래서, 각 사분면 안에서 각도별로 그룹을 지어서 간의 길이나 폭의 변화에 대처할 수 있도록 한다. 이것은 제 1사분면에서 간의 모양 특징에 기인하여 어떻게 각도선들의 그룹이 지어져야 하는가를 말해주고 있는데, 사분면 중 제 1사분면을 보면 30도의 각도선이 더 길게 처리되어야 됨을 직관적으로도 알 수 있다. 제 1사분면에서는 30도까지의 각도선과 30도에서 90도까지의 각도선의 처리 길이를 다르게 차등을 두어 처리하고 있다. 위와 같이 단계별로 처리된 후엔 (그림 4)(d)에서 보듯이 비정상간 부분만 남게 되고 나머지는 제거되게 된다. (그림 5)에서 제거 처리될 부분들을 그레이값 0으로 처리하여 검은색으로 보여주고 있는데 이 검은 부분을 그레이값 255로 변환시켜주면 간 부분만 남게 된다.



(그림 5) 두드러진 웨이브를 보유한 비장을 자동 분리한 예

3.3 비장의 자동 세그멘테이션

간경변 등을 가지고 있는 비정상간과 함께 존재하는 비장은 간과 마찬가지로 불규칙한 명암 값 분포를 보이므로 단순히 명암 값 정보만을 이용해서는 제대로 된 분리가 이뤄지지 않는다. 그리하여, 본 논문에서는 비장의 분리를 위해서 간의 분리에서 사용하였던 각도선 방법을 이용한다. 비장에 대한 각도선 방법의 적용은 간의 각도선 방법과 동일하며 탐색을 시작하는 시작점의 위치만 다르다. 비장의 위치는 간의 반대쪽 즉 복부 CT 영상에서 오른쪽에 위치하므로 시작점도 그 부근의 한 점을 설정하면 된다. (그림 5)는 한 복부 CT 영상에서 비장을 자동 분리해 낸 예이다.



(그림 6) (a) 첫번째 웨이브 부분 추출의 예, (b) 접선(tangential line) 구하기, (c) 접선으로부터 비장에 대한 접점 구하기. (d) 첫번째 웨이브의 면적 A 구하기, (e) S와 K의 연결선을 지름으로 하는 원, (f) 두번째 웨이브에서의 원형성 계산

3.4 비장의 웨이브 면적 테스트

분리된 비장은 (그림 6)(a)의 예처럼 웨이브 부분들을 추출하는 절차를 따르게 된다. 먼저 비장의 맨 윗부분의 중점으로부터 시작하여 첫번째 웨이브의 꼭지점 K까지 직선으로 연결하는 line a를 만든다. 이것은 웨이브 부분 A의 면적을 계산해 내기 위한 기준선을 잡는 것이다. 웨이브 A의 면적을 구한 다음엔 다시 K의 좌표가 시작점이 되어 두번째 웨이브를 구하기 위하여 새로운 꼭지점까지 기준선을 만들게 된다. 이와 같은 방식으로 세번째 웨이브까지 처리하게 된다. 이 때 웨이브 꼭지점 K를 구하기 위한 절차는 다음과 같다.

- 첫째, 웨이브의 맨 윗부분 중점으로부터 비장에 접하는 접선(tangential line)을 구한다.
- 둘째, 접선을 구한 후 그 접선을 이루는 점들 중 접점의 조건을 만족하는 접점 K를 찾는다.

웨이브의 접선을 구하기 위해서는 웨이브의 시작점으로부터 여러 각도의 선을 비장 아래쪽으로 방사하면서 비장의 표면과 접하는 조건을 만족시키는 각도선(angle line)들을 조사하여 조건을 만족시키는 각도선을 채택하면 된다. 이 과정은 다음과 같이 (그림 7)(b)의 예로 설명될 수 있다.

(그림 6)(b)에서 a, a-1, a+1은 세 각도선이다. 여기서 a-1은 a보다 각도가 1도 작은 선이고 a+1은 a보다 각도가 1도 큰 선이다. 실제로는 간격이 그림처럼 넓지 않겠으나 이해를 돕기 위하여 간격을 벌려서 묘사하였다. 즉, a, a-1, a+1은 1도 간격으로 근접해 있는 각도선들이다. 이 때, a-1과는 일정 수 이상의 길이 차이를 보이면서 a+1과는 큰 길이 차이를 보이지 않는 각도선 a가 있으면 a는 비장 표면에 접하는 접선이다. 이는 접선의 왼쪽 각도선은 웨이브의 만입으로 인하여 비장이 아닌 바깥쪽 부분을 지날 수 밖에 없고 접선의 오른쪽 각도선은 비장의 내부만을 지난다는 사실에 기인한 것이다. 위와 같이 접선 a가 구해지면 접선 a를 구성하는 점들 중에서 접점의 조건을 만족하는 점을 구해야 한다. 이점이 웨이브의 꼭지점 K가 되는 것이다. 접점을 구하는 방법은 (그림 6)(c)로써 설명할 수 있다. 구하여진 각도선 a가 있다고 가정했을 때 각도선 a를 구성하는 모든 점들을 순차적으로 진행시키면서 접점의 조건을 만족하는지 조사한다. 점 p와 점 q는 각도선 a를 구성하는 많은 점들 중 두 점이다. 이 때, 접점의 조건을 점 q에 적용시키는 과정을 (그림 6)(c)로 알 수 있다. 점 q에서부터 직각으로 상하좌우로 일정 길이만큼 픽셀들의 명암값을 조사한다. 이 때 점 q는 접점이므로 상하좌우 선 k¹, k², k³, k⁴의 명암값은 다음과 같다.

- K¹ (오른쪽) - 전부 비장 부분 (비장의 명암값)
- K² (왼쪽) - 전부 배경 부분 (배경의 명암값)
- K³ (위쪽) - 부분 비장일 수도 있고 아닐 수도 있는 부분
- K⁴ (아래쪽) - 전부 비장 부분 (비장의 명암값)

위와 같은 조건을 만족하는 점 q는 웨이브의 꼭지점 K가 되는 것이고 점 p는 조건을 만족할 수 없으므로 웨이브의 꼭지점이 될 수 없다. 접선 a를 구성하는 모든 점들은 점 p와 마찬가지로 웨이브의 꼭지점 K가 될 수 없음을 직관적으로도 알 수 있다.

첫번째 웨이브의 꼭지점 K를 구한 후엔 (그림 6)(d)처럼 비장의 맨 위 중점 S를 시작으로 꼭지점 K를 연결하는 연결선을 기준으로 첫번째 웨이브의 면적 A를 구한다. 면적 A를 구하기 위해서는 시작점 S와 K를 연결하는 각도선 a보다 작은 각도를 가지는 모든 각도선들의 구성점들을 조사하여 비장의 명암값을 가지는 점들의 개수를 더하면 된다.

첫번째 웨이브의 면적을 구한 후엔 두번째 웨이브의 면적을 구한다. 두번째 웨이브 면적을 구하기 위해서는 첫번째 웨이브의 꼭지점 K를 두번째 웨이브의 시작점 S로 정하고 첫번째 웨이브 면적을 구하기 위하여 행하였던 절차를 반복하면 된다. 이와 같은 순서로 두번째 웨이브의 면적도 구한다. 세번째 웨이브에도 같은 동작을 반복한다.

3.5 비장의 웨이브 원형성 테스트

첫번째 웨이브의 예를 통하여 원형 계산 메커니즘을 살펴보면 다음과 같다. S와 K의 점을 잇는 각도선을 기준으로 면적을 구한 후 다음 웨이브로 이동하기 전에 원형성 테스트

를 행하게 된다. S와 K를 잇는 각도선이 웨이브의 면적을 구하는 기준선이 되어서 ROI를 형성하였는데, 바로 이 S와 K를 잇는 선분이 웨이브의 원형성을 계산하기 위한 기본 지름이 된다. (그림 7)(e)에서 보여주는 것처럼 S와 K를 잇는 선분을 가상 지름으로 하여 만들어진 원(circle)을 생각할 수 있다. 이 때 원의 반지름과 전체 원의 면적은 식 (1)에서처럼 반지름을 이용하여 구할 수 있다.

$$R = (\text{length of linking line of S and K}) / 2$$

$$CA = \pi R^2 \tag{1}$$

이상에서 구하여진 원의 면적을 이용하여 첫번째 웨이브의 원형 정도를 계산할 수 있는데, 첫번째 웨이브에서 계산되어진 웨이브의 면적은 반원 안에 포함된 부분이므로 실제 원형 정도를 계산할 때는 2배를 곱한 후 행하여야 한다. 웨이브의 원형 정도 계산식은 식 (2)와 같다.


$$Dc = (\text{area of wave A}) \times 2 \times 100 / CA \tag{2}$$

이 식에서 Dc는 원형성 정도를 나타내고 CA는 식 (1)에서 구해진 원 면적이다.

이와 같이 원형성 정도를 계산하게 되면 환자의 개인차에 의해 비장의 크기가 다르므로써 웨이브 면적만으로 비정상 여부를 판정할 때 발생할 수 있는 오류를 상당히 줄일 수 있게 된다. 다시 말하면, 어떤 환자는 비장 자체가 커서 웨이브를 추출했을 때 정상간을 가진 환자임에도 불구하고 면적이 큰 웨이브가 도출됨으로써 비정상 간을 가진 환자로 판정될 수 있는 것이다. 그러나, 환자 개인차에 관계 없이 비정상 간을 보유함에 따라 발생하는 웨이브는 크기에 관계 없이 원형의 모양을 보인다는 것이다. 그러므로, 절대적인 웨이브의 면적 값 측정과 함께 웨이브들의 원형 정도를 계산하여 판정했을 때 효과를 높일 수 있다.

첫번째 웨이브에 대한 원형성 계산이 끝나면 (그림 7)(f)처럼 두번째 웨이브의 접선과 접점을 구하고 웨이브 면적을 구한 후 다시 두번째 웨이브에 대한 원형성 계산을 행한다. 순서대로 계산되어진 결과값은 판정 기준에 따라 정상, 비정상 간을 판정하는데 사용된다.

4. 실험 결과



(그림 7) (그림 5)의 비장에서 3개의 웨이브를 추출한 결과

본 장에서는 정상간을 가지고 있는 32 case와 간경변을 가지고 있는 32 case의 복부 CT 영상들을 이용하여 실험한 결과를 기술한다. 실험에 사용하는 64 case 복부 CT 영상들의 간경변 여부는 내과 의사들과 방사선 의사들에 의해서 미리 판정된 결과이다. <표 3>은 간경변을 가지고 있는 32 case 중 한 case의 웨이브 면적 테스트 결과를 보여준다.

본 연구는 간경변을 보유한 환자의 복부 CT 영상에서 비장의 웨이브 패턴을 조사하기 위해서 한 case를 구성하는 17여장의 슬라이스 영상중 3장의 슬라이스 영상들만으로 테스트를 행한다. 한 case를 구성하는 17여장의 영상 슬라이스들을 모두 웨이브 패턴을 조사할 필요가 없음을 알았기 때문이다. 한 case를 구성하는 17장의 슬라이스 영상 중에서 3장부터 5장 정도에서 웨이브 패턴이 두드러지게 나타나고 나머지 슬라이스 영상들은 웨이브 패턴이 두드러지게 나타나지 않았다. 또한 웨이브 패턴이 두드러지게 나타나는 슬라이스 영상들은 17여장의 슬라이스 영상들 중에서 비교적 비장의 면적이 비교적 큰 것들이다. 앞선 또 다른 실험에서 우리는 단지 3장의 슬라이스만을 이용하였을 때 더 나은 결과를 얻음을 알았다. 그래서, 본 연구는 한 case의 슬라이스 구성 영상들의 비장을 모두 자동 분리하고 그 중 면적이 큰 3장을 선별하여 웨이브 패턴 테스트를 행하였다.

웨이브의 면적은 웨이브를 이루는 픽셀들의 수로써 나타내진다. 이 때, 한 case의 테스트에 사용되는 3장의 슬라이스 영상 중에는 동일한 환자의 복부 영상임에도 웨이브 면적에서 큰 차이를 보일 수 있다. 그리고 슬라이스에 따라 웨이브의 숫자도 다를 수가 있다. 보통 한 영상 안에 웨이브가 4개 이상 존재할 수도 있으나 보통 3개까지 웨이브가 존재한다. 앞선 또 다른 실험에서 우리는 단지 3개까지의 웨이브를 이용하였을 때 더 나은 결과를 얻음을 알았다. 웨이브를 4개까지 사용했을 때 결과가 더 좋지 않은 것은 4번째 웨이브의 위치 때문에 영상 분리 자체가 어렵기 때문인 것으로 밝혀졌다. 다시 말하면 노이즈가 많이 섞이기 때문인 것으로 판단된다. 그러므로, 3장의 슬라이스 영상들에서 3개까지의 웨이브를 추출하여 그 면적들은 합하고 원형성에서는 평균을 구하여 간경변 보유 여부를 판정하게 된다. 식 (3)은 어떻게 유효 웨이브들의 전체 면적 합을 구하는 지를 설명한다.

$$Sw = \sum_{j=1}^m \sum_{i=1}^n W_{i,j} \quad m=3, 1 \leq n \leq 3 \quad (3)$$

여기서 Sw는 한 case에서의 유효 웨이브들의 전체 면적 합, W는 한 웨이브에서의 면적 픽셀수, m은 슬라이스들의 수, 그리고, n은 유효 웨이브들의 수이다.

식 (4)는 한 case에서 어떻게 원형성 평균을 계산하는 지를 보여준다.

$$Ac = \frac{1}{m} \sum_{j=1}^m \frac{1}{n} \sum_{i=1}^n C_{i,j} \quad m=3, 1 \leq n \leq 3 \quad (4)$$

여기서 Ac는 한 case에서의 원형성도 평균이고, C는 한

<표 1> 영상의 웨이브 면적 테스트 결과

Case-ID	1 st wave	2 nd wave	3 rd wave	Total wave size
263522	442	449	111	1002

<표 2> 영상의 웨이브 원형성 테스트 결과

Case-ID	1 st wave	2 nd wave	3 rd wave	Average of circularity degree
263522	86%	49%	48%	61%

<표 3> False - negative들의 수 : Diagnose Using Wave Pattern (in the 32 Cases Judged Liver Cirrhosis)

	>300	>400	>500	> 600	> 700	> 800	> 900	>1000
>10%	0	0	0	0	0	0	0	0
> 20%	0	0	0	0	0	1	4	9
> 30%	2	2	2	2	2	2	4	9
> 40%	10	10	10	10	10	11	13	18
> 50%	30	30	30	30	30	30	30	31
> 60%	31	31	31	31	31	31	31	32

<표 4> False - positive들의 수 : Diagnose Using Wave Pattern (In the 32 Cases Judged Normal Liver)

	>300	>400	>500	> 600	> 700	> 800	> 900	>1000
>10%	15	12	9	7	6	3	1	0
> 20%	11	9	7	5	4	2	1	0
> 30%	2	1	0	0	0	0	0	0
> 40%	0	0	0	0	0	0	0	0
> 50%	0	0	0	0	0	0	0	0
> 60%	0	0	0	0	0	0	0	0

웨이브에서의 원형 정도이고, m은 슬라이스들의 수, 그리고, n은 유효 웨이브들의 수이다.

(그림 7)은 (그림 5)에서 분리해 낸 비장에 웨이브 면적 테스트를 행한 결과를 보여준다. (그림 7)에서 보여주는 3개의 웨이브는 두드러지게 잘 보이는 경우이다. 이 경우는 직관적으로도 비장의 웨이브 면적이 크다는 것을 알 수 있게 한다. <표 1>은 (그림 3)0 영상을 대상으로 웨이브를 추출하고 픽셀 숫자로써 자동으로 얻어진 면적을 보여준다. 웨이브의 순서는 영상의 위에서부터 아래로 순서대로 정해져 있다. <표 2>는 (그림 7) 영상을 대상으로 웨이브 원형 테스트를 행한 결과를 보여준다. 비장의 웨이브 원형 테스트는 첫번째 웨이브를 추출한 후 첫번째 웨이브의 면적 테스트를 행하고 다음 웨이브 추출을 행하기 직전에 행해진다. (그림 7) 영상에서의 비장은 웨이브가 특히 두드러져 보이는 경우이며 원형성 정도에서도 각 웨이브가 큰 값을 나타냄을 알 수 있다.

이 실험의 결과를 통하여 본 실험은 간경변을 보유한 영상과 정상간을 보유한 영상의 차이점을 발견하였다. 간경변을 보유한 영상은 비장에서의 유효 웨이브의 면적의 합이

1000픽셀 이상이고 1000픽셀보다 작은 700에서 900의 경우에는 35% 이상의 원형 정도 평균을 가지고 있는 것으로 나타났다. 그러나, 간경변을 보유하지 않은 정상간을 보유한 영상에서는 비장의 유효 웨이브 면적 합이 1000픽셀을 넘지 못했고 간경변 보유 비장에서와 같은 700이상의 면적 크기를 갖는 경우에는 25% 이하의 원형 정도 평균을 보이는 것으로 나타났다. 그리하여, 본 논문은 실험을 통하여 case를 구성하는 여러 슬라이스 영상 중에서 비장의 크기가 큰 3장을 선별하여 그 영상 안의 비장의 유효 웨이브 면적의 합이 700이상이고 웨이브 원형 정도 평균이 35%이상이면 간경변 보유 판정을 내릴 수 있음을 밝혔다. 본 자동 진단 기법은 미리 간경변으로 판정된 32 case에서 false-negative들의 수를 줄였고, 미리 정상간으로 판정된 32 case에서 false-positive들의 수를 줄였다. <표 3>은 미리 간경변으로 판정된 32 case에서 false-negative들의 수를 보여주고, <표 4>는 미리 정상간으로 판정된 32 case에서 false-positive들의 수를 보여준다.

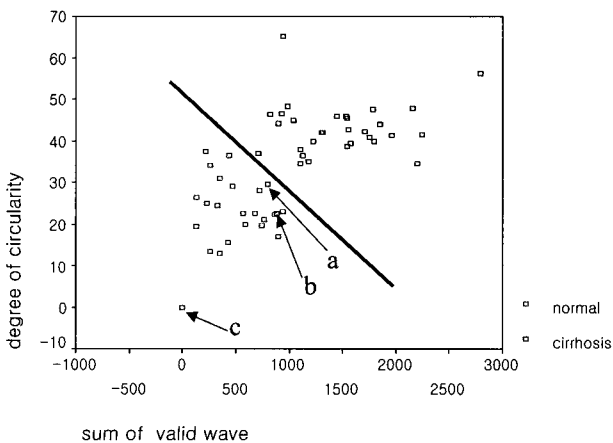
(그림 8)은 64 case의 본 실험에서 유효 웨이브의 면적합과 원형 정도와의 상관관계를 보여준다.

<표 5> 실험에 사용된 64 case들에서의 두가지 진단법의 비교

Methods of diagnosis	32 cases judged normal liver		
	Satisfied cases	Rates	Probability
TSS ^a	25	25 / 32	78.1%
TWPS ^b	32	32 / 32	100 %
Methods of diagnosis	32 cases judged liver cirrhosis		
	Satisfied cases	Rates	Probability
TSS ^a	18	18 / 32	56.2%
TWPS ^b	30	30 / 32	93.7%

Data Source: Computed by the authors using data from Chungnam National University Hospital 2004.

Note. a. TSS = Test by Size of Spleen
 b. TWPS = Test Using Wave Pattern of Spleen (over 700 pixels, over 35% circularity average)



(그림 8) 유효 웨이브의 면적합과 원형 정도와의 상관관계

여기서, 점 a와 b는 이미 내과 의사들과 방사선과 의사들에 의해 이미 간경변으로 판정된 case이다. 그러나, 두 점은 본 실험에서는 정상간의 조건을 만족시키고 있으므로 false-negative들이 되는 것이다. 점 c는 한 case가 아니고 같은 값을 가지는 중복된 12case들이다.

<표 5>는 간경변 보유 판정된 32case와 정상간 보유 판정된 32case들을 비장 크기 측정과 웨이브 패턴 테스트의 두가지 진단 항목으로 비교한 결과를 보여준다. 본 연구의 실험을 통하여, 우리는 단순히 비장의 크기만을 이용하지 않고 비장의 형태로써 비장 비대를 자동 판정해 낼 수 있음을 알 수 있었다.

5. 결 론

방사선 의사들이 복부 CT 영상을 통하여 비장 비대를 측정하는 방법으로 비장의 크기만을 측정하는 방법은 효과적인 것이 아니다. 본 논문은 복부 CT 영상에서 비장의 웨이브 패턴을 이용하여 비장 비대를 효과적으로 진단하는 새로운 방법을 제시한다. 본 방법은 간경변을 가진 영상에서 비장의 웨이브 부분들의 면적의 합이 정상간을 가진 영상에서 비장의 웨이브 면적보다 크다는 원리와 간경변을 보유한 영상에서 비장의 웨이브 부분이 정상간에 수반된 비장의 웨이브 부분보다 더 원형에 가깝다는 원리를 이용한 기법이다.

그리하여, 본 논문은 간경변을 보유한 간을 나타내는 복부 CT 영상에 적용되어 효과적으로 비장 비대를 자동 판정할 수 있었다. 이는 비장 비대의 측정에 있어, 비장의 체적이나 크기가 정상 범위라 할지라도, CT상 비장의 모양이 웨이브 형태를 보이면 국소적 비장 비대일 가능성이 높음을 증명해 주는 것이다.

참 고 문 헌

- [1] P. Lamb, A. Lund, R. Kanagasabay, A. Martin, J. Webb, R. Reznek, "Spleen size: how well do linear ultrasound measurements correlate with three-dimensional CT volume assessments?," Br. J. Radiol. Vol.75, No.895, pp.573-577, 2002.
- [2] P. Prassopoulos, D. Cavouras, "CT assessment of normal splenic size in children," Acta Radiol. Vol.35, No.2, pp.152-154, 1994.
- [3] P. Prassopoulos, M. Daskalogiannski, M. Raissaki, A. Hatjidakis, N. Gourtsoyiannis, "Determinance of normal splenic volume on computed tomography in relation to age, gender and body habitus," Eur. Radiol. Vol.7, No.2, pp.246-248, 1997.
- [4] A. Schlesinger, C. Hildebolt, M. Siegel, T. Pilgrim, "Splenic volume in children: simplified estimation at CT," Radiology. Vol.193, No.2, pp.78-580, 1994.
- [5] R. Groell, L. Machan, G.J. Schaffler, M. Uggowitz, K.H. Peichel, "Morphometric measurement of abdominal organs:

Comparison of ultrasound and spiral CT," Acta Radiol. Vol.38, No.6, pp. 982-985, 1997.

[6] H. Rosenberg, R. Markowitz, H. Kolberg, C. Park, A. Hubbard, R. Bellah, "Normal splenic size in infants and children: sonographic measurements," Am. J. Roentgenol. Vol.157, No.1, pp.119-121, 1991.

[7] S. Sheth, S. Mani, H. Tamhankar, P. Mehta "Spleen size in health and disease: a sonographic assessment," J. Assoc. Physicians India. Vol.43, No.3, pp.182-184, 1995.

[8] K. Frank, P. Linhart, C. Kortsik, H. Wohlenberg, "Sonographic determination of spleen size: normal dimensions in adults with a healthy spleen," Ultrachall Med. Vol.7, No.3, pp.134-137, 1986.

[9] W. Loftus, C. Metreweli, "Normal splenic size in a Chinese population," J. Ultrasound Med. Vol.16, No.5, pp.345-347, 1997.

[10] L. Arkles, G. Gill, M. Molan, "A palpable spleen is not necessarily enlarged or pathological," Med. J. Aust. Vol.145, No.1, pp.15-17, 1986.

[11] L. Gao, D. G. Health, B. S. Kuszyk, and E. K. Fishman, "Automatic Liver Segmentation Technique for Three-dimensional Visualization of CT Data," Radiology. Vol.201, pp.359-364, 1996.

[12] L. Gao, D. G. Health, and E. K. Fishman, "Abdominal Image Segmentation Using Three-dimensional Deformable Models," Inves. Radiol. Vol.33, pp.348-355, 1998.

[13] E. L. Chen, P. C. Chung, and C. I. Chang, "An Automatic Diagnostic System for CT Liver Image Classification," IEEE Trans. Biomed. Eng. Vol.45, pp.783-794, 1998.

[14] K. T. Bae, M. L. Giger, H. MacMahon, and K. Doi, "Automatic Segmentation of Liver Structure in CT Images," Med. Phys. Vol.20, No.1, pp.215-223, 1993.



성 원

e-mail : wseong@issserver.kaist.ac.kr
 1997년 충남대학교 컴퓨터공학과(공학사)
 1999년 충남대학교 컴퓨터공학과(공학석사)
 2005년 충남대학교 컴퓨터공학과(공학박사)
 2004년 일본 큐슈대학교 방문연구원
 2005년~현재 한국과학기술원 박사후 연구원

관심분야: 의학영상처리, 패턴인식, 의공학



박 종 원

e-mail : jwpark@crow.cnu.ac.kr
 1979년 충남대학교 전자공학과(공학사)
 1981년 한국과학기술원 전산학과
 (전산학석사)
 1991년 한국과학기술원 전산학과
 (전산학박사)

1983년~1993년 충남대학교 전산학과 부교수
 1994년~현재 충남대학교 정보통신공학과 교수
 관심분야: 영상처리, 병렬처리, 의공학