

일시적 안면신경마비

- 증례보고 -

한양대학교 의과대학 치과학교실 구강악안면외과

임 병 섭 · 황 경 균 · 심 광 섭

Abstract

Temporary Facial Nerve Paralysis after Post-op Edema - A Case Report -

Byung-Sup Lim, Kyung-Gyun Hwang, and Kwang-sup Shim

Department of Oral & Maxillofacial Surgery, College of Medicine, Hanyang University

Facial nerve paralysis following delayed complication after trauma was rare and hard to find reason. After symptom of facial nerve paralysis was found, careful clinical and neuropathic investigation needed through electromyography and nerve conduction velocity. It is necessary to knowing that functional degeneration of nerve conduction was irrisible or not. It is important to determine if palsy is already present after trauma or some later time because origin of viral infection or temperature change may possible. (JKDSA 2005; 5: 112~116)

Key Words: Facial nerve, Numbness, Paralysis

구강 외과 환자에 있어서 마취나 임플란트, 지지 발거, 관혈적 정복술(Kraut and Chahal, 2002; Loescher et al, 2003) 등의 치료에 안면신경손상에 관한 위험성은 항상 존재하며, 종종 임상이에게는 공포감을 줄 수 있다. 신경이 직접 절단되지 않더라도 하치조신경 전달 마취나(Campbel et al, 1962) 침윤 마취 등(Beauchamp and Kemink, 1982) 마취제와 연관된 신경기능 이상이나, 한랭한 환경이거나, 압력이 가해졌을 때, 헤르페스 등의 바이러스 감염(Phillips, 1963) 등에 의해서도 지각 이상이 나타날 수 있고, 일단 신경손상이 발생하면 안면신경이 지배하는 근육의 운동기능 이상, 지각감퇴, 불쾌감, 침을 흘리거

나, 눈물 흘림, 미각이상, 안면대칭성의 상실, 표정근 변화 등 다양한 증상(May et al, 1976; Denny-brown and Pennybacker, 1938)을 호소하게 된다. 이러한 증상이 발현할 때는 예방이 최우선이지만 예기치 못한 손상이나 우발적 침습이 발생했을 경우 즉각적이고 적절한 조치를 취하여 손상된 신경기능을 회복해줄 필요가 있다.

상기 환자는 수술 중에 생긴 견인이나, 술 후 부종에 의한 압력, 혹은 확인불명의 원인으로 생긴 안면신경마비를 주소로 수술 1주일 후 재내원하였으며, 임상 및 방사선 검사결과 감염 및 외상, 신경섬유 손상 등의 가능성을 배제할 수 있었다. Klein과 May, Taylor (May et al, 1985) 등은 단순한 신경전달 이상(neuropraxia)으로 진단될 경우 증상발현 10일 후 25%가 MST (maximum stimulation test) 및 EMG (electromyography)상의 호전을 보이며 98%는 환자 스스로 만족스러운 회복을 호소한다고 하였다. 환자의

책임저자 : 심광섭, 서울시 성동구 행당동 17번지
한양의대 치과학교실 구강악안면외과
우편번호: 133-792
Tel: +82-2-2290-8674, Fax: +82-2-2290-8673
E-mail: ksshim@hanyang.ac.kr

수술과정 및 임상검사를 통해 상기환자에 발현된 편측 안면신경 마비는 견인이나 기타 수술과정, 마취 등에 의한 부종에 의한 편측 안면신경 압박과 안면신경전달이상이 원인으로 추정되었으며, 상기증상이 이차적인 부종 감소 및 약물치료, 운동요법, 그리고 주기적인 증상의 추적검사를 통해 해결되었기에 증례 보고 하고자 한다.

증례

24세 남성 환자로 하악 폐구 불량 및 통증, 개교 등의 증상으로 본원에 내원하여 임상 및 방사선 검사결과 하악 정중부 단순골절로 진단받았으며, 관혈적 골정복술 2주 후 안면운동신경 이상증상을 호소하였다.

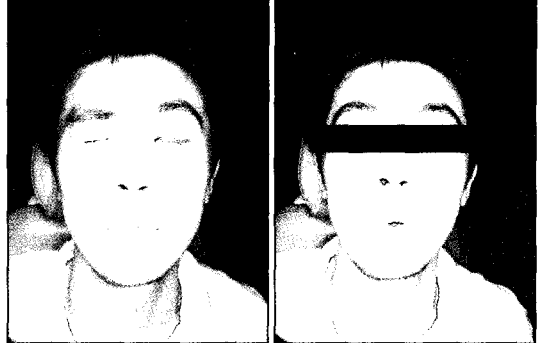재내원 시 주증상은 좌측 눈주위근 운동기능실조 및 왼쪽 귀부위 운동기능이상, 표정근 기능이상과 안구건조 등이었으며 구역질과 구토증상 및 두통을 호소하여 방사선촬영을 하였으나 sinus bleeding 및 intracranial hemorrhage, Temporal bone fracture 등의 소견 없었고, 수술 후 압력 및 냉자극을 가한 일은 없었다 하며 기타 추후 외상 및 감염증상 발현도 없었다고 하였다.

재활의학과와 신경외과에 consult 의뢰하여 Blink test, EMG, NCV (nerve conduction velocity) 등의 신경검사와 경축감 인지검사(static light touch discrimination), 방향식별도(brush directional test), 두점식별역평가(two-point discrimination), 유해자극인지도(pin prick nociception), 냉온식별능(thermal discrimination test) 등의 감각신경 이상검사가 시행되었으며 주기적인 약물치료와 재활치료를 병행하였다.

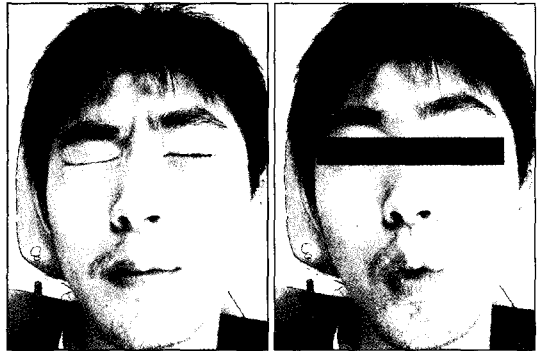1. 운동신경 검사결과내역(Fig. 1)

- 1) 증상발현 1주
 - (1) NCV: $(2.67 - 1.95)/2.67 = 27\%$
 - (2) EMG: Abnormal spontaneous activities are found in Lt. O.oris
 - (3) Blink reflex:
 - contralateral R2 response (Rt)-unobtainable
 - ipsilateral R1& R2 response (Lt)-unobtainable
 - (4) Impression: Lt facial neuropathy with some regeneration sign

술 후 10일 증상발현



증상발현 1주



증상발현 2주

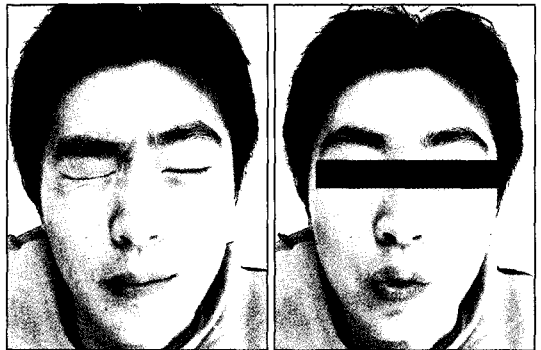


Fig. 1. Clinical examination.

- 2) 증상발현 2주
 - (1) NCV: Degeneration ratio: $(2.8 - 1.9)/2.8 = 32\%$
 - (2) EMG: Abnormal spontaneous activities are found in Lt. O.oris
 - (3) Impression: Lt facial Neuropathy

2. 감각신경 기능이상 평가

1주에 한번씩 시행하였으며 점차적인 범위 및 증

상감소를 보임.

3. 약물치료 내역

발현초기 5일

- Vitamine B 투여

발현 5일부터

- Corticosteroid 투여

4. 운동요법 적용내역

EAST (electroacupuncture stimulation therapy), ultrasound, 운동요법 매일 실행.

환자는 증상발현 3주 후 객관적 운동신경 기능이 상 및 주관적 증상회복을 호소하였으며 4주 후 약물치료 및 운동요법 등의 추적검사를 종료하였다.

고 찰

마취나 견인, 국소적인 압력이나 한랭한 환경 등에 의한 신경의 압박이나 자극은 대개 신경전달이상(neuropraxia)(대한구강악안면외과학회, 1998)의 간접적 손상을 유발하며, 수일에서 수개월 후 회복되는 경우가 일반적이지만 신경섬유에 가해진 직접적 외상에 의해 축색절단(axonotemesis)(대한구강악안면외과학회, 1998) 혹은 신경단열(neurotemesis)(대한구강악안면외과학회, 1998) 등이 일어날 수 있는데, 축색 절단시 신경의 회복은 축색 재생속도에 달려있으며 수개월에 걸쳐 회복된다. 그러나 신경단열의 경우 신경섬유 내부의 구조가 파괴되어 말초신경변성이 일어나며, 신경문합술이나 이식술 등의 관혈적 수술 이외에는 회복을 기대하기 어렵다.

안면신경마비는 중추성, 말초성으로 구분하는데 중추성은 뇌졸중이나 종양으로 인해 대뇌나 뇌간상부에 이상이 초래되어 발생하는데, 다른 신경학적 손상이 동반되는 경우가 많으며 안면신경마비는 안면하부에 국한된다. 말초성 마비는 종양, 외상 등에 의해 발생하기도 하나 특별한 원인이 없이 발생하는 특발성(idiopathic) 마비가 가장 흔하다. 안면 근육 마비 외에도 장애부위에 따라 청각과민, 미각장애, 누선분비장애 등이 출현할 수도 있다.

신경손상에 의해 나타나는 증상은 다분히 주관적이며, 객관적으로 정확히 평가하기 어렵다. 안면신경손상이 예상되는 환자에 있어서는 눈썹 및 눈꺼풀,

강막과 눈물 흘림 등의 안과적 검사가 시행되어야 하며(Robert, 1986), 만약 환자가 지각이상, 운동기능이상 등의 증상을 호소할 때는 가능한한 객관적 검사법을 사용한 증상변화의 추적검사가 요구된다. 먼저 지각이상의 객관적 평가를 위해서 정지성 경촉감 인지검사(static light touch discrimination), 방향식별도(brush directional test), 두점식별역 평가(two-point discrimination), 유해자극인지도(pin prick nociception), 냉온식별능(thermal discrimination test) 등의 일반적인 감각신경 손상평범위 평가가 행해지며 체성감각유발전위검사(somatosensory evoked potentials: SEP), 전산화적외선 체열검사(digital infrared thermographic imaging: DITI) 등의 심도있는 신경학적 평가가 요구될 수도 있다(Hupp, 1993). 안면신경이 지배하는 근육운동의 손상평가에 있어서는 기본적인 전기진단검사인 신경전달속도(nerve conduction velocity: NCV)(Waylonis and Johnson, 1964)와 근전도(electromyography: EMG)(May, 1986), 최대자극검사(maximum stimulation test; MST)(May, 1986), 눈깜빡 반응검사(blink test)(May, 1986) 등을 시행하는 것이 임상적진단과 추적검사에 유용할 수 있다.

안면신경의 감별진단을 위한 특징적인 임상증상으로는 이마가 경직되고 동공산대, 각막각각소실, 비이환축의 눈물분비축진, 뺨부분의 감각소실, 혀의 편위, 혀의 감각소실 등을 확인할 수 있을 것이다. 또한 구강 내에서는 구개부 비대칭성과 감각변화, 미각과 미뢰의 소실을 관찰할 수 있다(May, 1986).

환자의 연령이 젊고, 손상된 조직의 혈류가 우수하면서 환자의 전신건강이 좋으며, 손상부위가 가능한 원인에 있을수록 자연적인 회복을 기대할 수 있다. 특히 신경의 외부노출이나 외부의 압력, 술 후 혈중에 의한 압박과 같은 간접적인 손상은 재생을 돕기 위해 보조적 증상치료가 유용할 수 있다. 보존적 치료 시행시에는, 정기적인 관찰을 통해 환자의 회복양상을 확인해야 하며, 동통이 동반되어서는 안 된다.

약물치료에 있어서 Vitamine 제제를 투여함으로써(Kraut and Chalhal, 2002)(Vit B1: 신경에너지 대사촉진, Vit B6: 신경활동조절, Vit B12: 신경세포의 핵단백질 합성, 신경섬유와 수초형성 및 부활작용, Vit E: 국소순환 개선효과) 여러가지 효과를 기대할 수 있겠으며, 동반되는 통증조절을 목적으로 항경련제

(Anticonvulsants), 항우울제(Antidepressants), 항부정맥제(Antiarrhythmics) 등을 적용할 수 있다(Hansson et al, 2001). 또한 온찜질, 마비부위의 마사지, 초음파, TENS, EAST, Soft Laser 등을 통해 손상된 신경의 재생촉진을 도모할 수도 있을 것이다. 안면신경마비가 나타난 경우 안면신경에 대한 임상적검사와 신경전도장애, 비가역적 신경변성 등을 구분하기 위한 신경흥분검사, 신경 근전도검사 등의 신경생리학적 검사가 가능한 빨리 시행되어야 한다.

제7번 뇌신경인 안면신경은 핵이 뇌교(pons)에 위치하며 cerebello-pontine angle을 거쳐 내이도와 stylo-mastoid foramen을 통해 두개저로 빠져나온 후 이하선을 관통하여 안면의 각 장기에 분포하여 안면근육, 내이, 누선, 혀에 분지하여 각각의 기능을 조절한다(대한구강악안면외과학회, 1998).

신경의 절단이 확실하거나 술 후 혈중에 의한 신경압박, 술 후 극심한 통증 등은 외과적 치료의 적응증이 될 수 있다. Nazarian, Kraut (Kraut and Chalhal 2002; Nazarian, 2003) 등은 신경손상을 가능한 조기에 진단하여 적절하게 치료하는 것이 바람직하다고 보고했다. 즉 확실한 신경손상은 4개월 이내에 미세신경수술 등을 이용한 외과적 치료를 시행하는 것이 영구적인 손상을 방지할 수 있다고 하였다. 하지만 신경이식 등의 외과적 수술에도 불구하고 손상된 신경을 100% 회복시키는 것은 불가능하다는 것을 주지하고 있어야 하며, 외과적 수술 후에도 보조적 물리치료 및 적절한 투약을 병행하는 것이 바람직하다. 치료법에 원인이 밝혀지지 않는 경우(특발성 안면신경마비, Bell's palsy)에는 원인적 치료가 우선되어야 한다.

원인에 따른 안면신경마비에 대해 살펴보면 특발성, 감염성, 종양성, 탈수초성, 전신질환성, 뇌혈관질환성, 외상성 등 크게 7가지로 구분할 수 있으며(대한구강악안면외과학회, 1998) 이 중 상대적으로 흔하게 발현되는 감염성 안면신경마비는 보통 바이러스(단순포진, 대상포진, 단핵구증 등)와 비바이러스(외이도염, 중이염, 외양돌기염)성에 기인하며 외상성 마비는 안면자상, 안면, 하악, 측두골 골절, 분만시 손상에 의한 경우가 있다. 이에 대한 수술방법으로는 안면신경에 외두개나 두개 하방, 중이나 안과적 접근을 통한 신경문합술과 감압술(Decompression)을 통한 반흔성 조직이나 신경압박원의 제거를 들 수

있으며(May, 1986), 신경종의 제거 및 문합, 신경이식 등을 통한 분절된 신경회복술을 시행할 수도 있고, 제건술을 시행할 경우에는 신경재생이나 기능의 수복이 되지 않기 때문에 전두분지 재건은 시행하지 않으며 눈, 상순, 하순으로 가는 3개의 가지만 재건하게 된다(대한구강악안면외과학회, 1998).

신경절단과 같은 심각한 손상이 없다면 시간이 경과하면서 감각이상 및 운동장애 등의 증상은 회복된다. 신경세포가 재생되면 상방 점막 및 피부의 따끔거리거나 찢리는 듯한 느낌, 화끈거림, 벌레가 기어가는 듯한 느낌을 호소하게 되고, 시간이 가면서 점차 통각 및 촉각을 회복해 나간다(김영균, 2001). 신경손상은 시간이 지나면서 마비의 범위나 감각이 크게 변화하는 경우가 많고, 영구적인 마비부위의 경우 생활에 큰 지장이 없을 정도로 적은 범위에 국한되는 경우가 많다. 벨 마비환자의 10-25%에서는 후유증이 남을 수 있으며, 지속적인 마비, 반측안면연축(hemifacial spasm), 안면구축(facial contracture), 악어눈물현상(crocodile tear phenomenon), 구륵근과 안륵근의 동시수축 현상 등이 지속될 수 있다.

참 고 문 헌

대한구강악안면외과학회: 구강악안면외과학 교과서 1998; Ed1: 589-91.
 김영균, 황정원: 치과임플란트와 관련된 다양한 논쟁. 군자출판사. 2004, pp 265-76.
 Beauchamp ML, Kemink JL: Facial paralysis complicating iontophoresis of the tympanic membrane: case report. Am J Otol 1982; 4: 93-4.
 Campbell EDR, Hickey RL, Nixon KH: Value of nerve excitability measurements in prognosis of facial palsy. Brit Med J 1962; 2: 2-10.
 Denny-brown D, Pennybacker JB: Fibrillation and fasciculation in voluntary muscle. Brain 1938; 61: 311.
 Hansson PT, Fields HL, Hill RG: Neuropathic pain: pathophysiology and treatment. Pressin Pain Research and Managements. Vol.21. Seattle, IASP Press. 2001, pp 100-75.
 Hupp JR: Facial neuropathology: contemporary oral and axillofacial surgery, 2nd ed. Edited by Peterson LJ, Ellis E. Mosby. 1993, pp 697-712.
 Kraut RA, ChalHal O: Management of patients with trigeminal nerve injuries after mandibular implant placement. J Am Dent Assoc 2002; 133: 1351-4.

- Kraut RA, Chahal O: Management of patients with trigeminal injuries after mandibular implant placement. *J Am Dent Assoc* 2002; 133: 1351.
- Loescher AR, Smith KG, Robinson PP: Nerve damage and third molar removal. *Dent Update* 2003; 30: 375-80.
- May M, Klein SR, Taylor FH: Idiopathic facial palsy: natural history defies steroid or surgical treatment. *Laryngoscope* 1985; 95: 406-9.
- May M, Hardin WB Jr, Sullivan J: Natural history of bell's palsy: the salivary flow test and other prognostic indicators. *Laryngoscope* 1976; 86: 704-12.
- May M: *The Facial Nerve*. Thieme. 1986, pp 182- 232.
- May M: *The Facial Nerve*. Thieme. 1986, pp 241-60.
- May M: *The Facial Nerve*. Office Medical Management of Acute Facial Palsies Thieme. 1986, pp 242-60.
- May M: *The Facial Nerve*. Thieme. 1986, pp 549-631.
- Nazarian Y, Eliav E, Nahlieli O: Nerve injury following implant placement: prevention, diagnosis and treatment modalities, refuat. *Hapeh Vehashinayim* 2003; 20: 44.
- Phillips BL: Auditory herpes zoster without auricular eruption. *Brit J Clin Pract* 1963; 17: 715-9.
- Robert E. Levine, Mark M: Ophthalmologic medical management. *The Facial Nerve* 1986; 339-52.
- Waylonis GW, Johnson EW: Facial nerve conduction delay. *Arch Phys Med Rehab* 1964; 45: 539.

제 2 차

치의신보와 대한치과마취과학회 공동 학술기획: 치과에서의 진정법

- 장애인 환자에서의 진정요법 이제호
- 감시마취관리
(MAC, Monitored Anesthesia Care) 김철홍
- 진정법 중 환자감시 김동욱
- 진정법 시행 중 응급상황과 대처법 박재홍
- 미국 진정법 현황 백광우

이번 호에는 6회부터 10회까지 게재합니다.

대한치과마취과학회