

## Shih Tzu의 각막에 발생한 유피종에 대한 표층 각막 절제술 1례

박신애 · 이나영 · 정만복 · 권도형 · 김원태 · 김현아 · 박정환\* · 지 향 · 김대용 · 남치주 · 서강문<sup>1</sup>

서울대학교 수의과대학

\*충주 보드미 동물병원

### Superficial Keratectomy for Corneal Dermoid in a Shih Tzu

Shin-Ae Park, Na-Young Yi, Man-Bok Jeoung, Do-Hyoung Kwon, Won-Tae Kim, Hyun-Ah Kim, Jung-Hwan Park\*, Hyang-Jee, Dae-Yong Kim, Tchi-Chou Nam and Kang-Moon Seo<sup>1</sup>

College of Veterinary Medicine, Seoul National University

\*Chungju Bodmi Animal Hospital

**Abstract :** A corneal dermoid is a benign congenital mass usually affecting the lateral limbal region. A 3-month old male Shih Tzu dog with abnormal tissue on right cornea was referred to Veterinary Medical Teaching Hospital of Seoul National University. On ophthalmic examination, there was no evidence of visual impairment. Slit lamp biomicroscopy assessment revealed a mass, located in the inferior and temporal part of right cornea. The lesion was typically hemispheric and covered with pink skin. Superficial keratectomy was performed to remove the mass. On histopathological examination, the lesion was diagnosed as a corneal dermoid. Four months after operation, there had been no recurrence and hair regrowth.

**Key words :** cornea, dermoid, superficial keratectomy.

## 서 론

눈의 유피종은 외배엽과 중배엽에서 기원하는 선천적인 양성 종양으로, 주로 외측 각막 윤부에 위치하며 각막, 공막, 결막, 안검 또는 제 3안검에 발생하기도 한다.

유피종은 사람<sup>4,9</sup>, 개<sup>1,7,8,10</sup>, 말<sup>6</sup>, 소<sup>2</sup>, 돼지<sup>3</sup>, 고양이<sup>5</sup>에서 발생이 보고되었으며 성별에 따른 발생률의 차이는 없다<sup>8</sup>. 개의 유피종은 Dachshund, Dalmatian, Doberman Pinscher, German Shepherd, Saint Bernard에 품종 소인이 있으며<sup>10</sup>, Cocker spaniel, Shih Tzu, Beagle 등에서도 보고된 바 있다<sup>1</sup>.

각막의 유피종은 주위 각막 및 결막의 자극과 미용상의 문제를 일으키고, 범위가 넓은 경우 시력 장애를 일으킬 수 있다.

본 증례에서는 3개월령의 수컷 Shih Tzu의 각막 및 윤부에 발생한 유피종에 대한 진단, 표층 각막 절제술을 통한 치료 및 병리조직학적 소견을 보고하고자 한다.

## 증 례

### 병 력

3개월령의 수컷 Shih Tzu견이 1개월 전에 발견된 우측 각막 표면의 이상 조직으로 의뢰되었다.

### 신체검사 및 안검사

전신 건강 상태는 양호하였으며, 혈액 및 혈청 화학 검사 결과는 모두 정상이었다. 안반사 검사 결과 양안의 협박 반응이 없었으나, 장애물 검사 및 양안의 시각 위치 반응 시 양성을 나타내었으므로 시력이 있는 것으로 판단되었다. 암실에서의 세극등 생체 현미경 검사 시 우측 각막 5시에서 7시 방향에 윤부를 포함하는 타원형의 분홍색 피부 양 조직이 관찰되었다. 조직의 크기는 0.5 cm×0.3 cm였고 각막 표면위로 다소 돌출되었으며, 세극등 생체 현미경 검사로 각막 기질 깊이의 1/4을 차지하고 있음을 확인하였다. 관찰된 병변은 혈관과 여러 가닥의 피모, 선형으로 배열된 모낭들을 포함하는 특징적인 유피종의 소견을 나타냈다. 내원 시 결막 충혈 및 부종, 주위 각막의 혼탁, 색소 침착, 궤양 등의 병변은 나타나지 않았다. 각막의 병변은 안저 카메라 (Kowa Hand-Held Fundus Camera, GENESIS™, Kowa Co., Japan)를 이용하여 촬영하였다(Fig 1). 그 외의 안검사 및 신체 검사 소견은 모두 정상이었다.

### 치 료

병변의 절제를 위해 전마취제로 atropine(0.05 mg/kg)을 피하주사 하고 diazepam(0.2 mg/kg), butorphanol(0.1 mg/kg)을 정맥 주사 하였으며 propofol(4 mg/kg)로 마취를 유도하여 isoflurane으로 유지하였다. 예방적 항생제로 cefazolin(20 mg/kg)을 정맥 주사 하였으며 마취 유도부터 회복까지 0.9% saline을 10 ml/kg/h로 정맥내로 점적 하였다.

미세 수술 현미경(Leica M501, Leica Co., Germany)하

<sup>1</sup>Corresponding author.  
E-mail : kmseo@snu.ac.kr

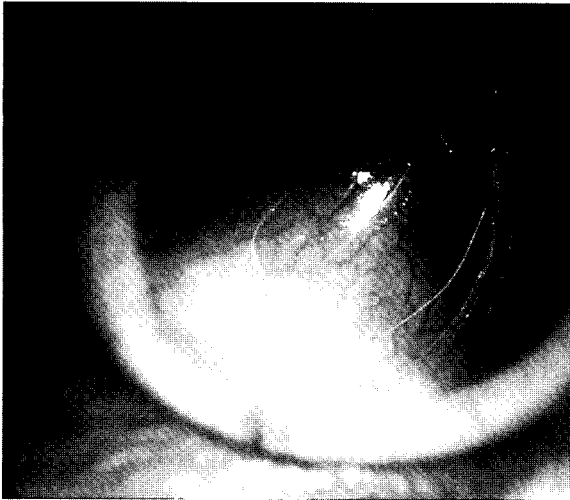


Fig 1. Corneal dermoid in a 3-month old Shih Tzu.

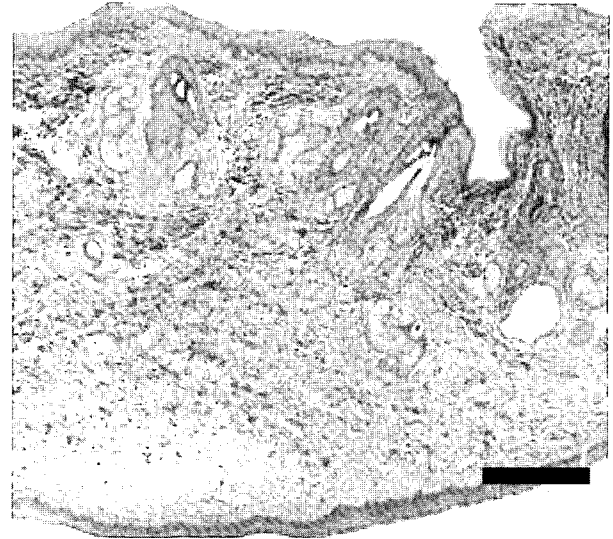


Fig 2. The lesion consists of keratinized squamous epithelium that overlies irregular dermis with hair follicles, sweat gland and sebaceous glands. H&E. Bar=200 µm

에 우안의 부분 표층 각막 절제술을 실시 하였다. 술 중 지혈을 위해 1:10,000 epinephrine을 점안하였다. 각막 치유를 돕기 위해 polygalacton 910 (vicryl) 4-0 봉합사를 이용하여 제 3안검 플랩을 실시하였다. 수술 후 7일간 amoxicillin 22 mg/kg를 하루 2회 경구 투약 하였고 항생 점안제를 하루에 4회 점안하였다.

**병리 조직학 검사**

절제된 조직은 병리조직학적 검사를 위하여 10% 중성 포르말린에 고정시킨 후 통상적인 조직처리과정을 거쳐 파라핀에 포매하였다. 파라핀 포매 조직을 4 µm의 두께로 박절한 다음 hematoxylin & eosin (H&E) 염색을 실시하여 광학현미경 하에서 관찰하였다. 병리조직학적 검사 결과, 절제된 조직은 각화 편평 상피 세포로 구성된 표피의 구조가 관찰되었으며, 그 밑으로 모낭과 땀샘, 피지샘 등의 피부 부속기관들이 관찰되었다(Fig 2). 종양성 변화나 이형성된 조직은 관찰되지 않았다.

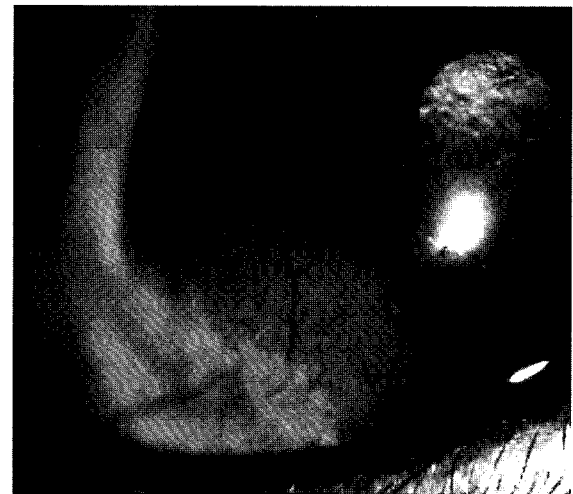


Fig 3. After two weeks after superficial keratectomy.

**진 단**

품고와 병력, 세극등 현미경 검사 소견과 병리 조직학 검사 소견을 종합하여 각막 및 윤부의 유포종으로 진단하였다.

**경 과**

수술 14일 후에 제3안검 플랩을 제거하였다. 형광 염색 결과 표층 각막 절제술을 실시한 부분은 모두 상피화가 이루어져 있음을 알 수 있었다. 세극등 현미경 검사 시 수술 부위에 모낭 및 피모는 관찰되지 않았으나 각막 상피층의 혼탁 및 신생 혈관이 관찰되었다(Fig 3). 4개월이 지난 현재까지 피모 형성 또는 유포종의 재발은 관찰되지 않았고, 신생 혈관 및 각막 혼탁은 경감되었다.

**고 찰**

유포종은 조직 내에 각화 상피, 피모, 혈관, 결합 조직, 지방, 샘, 평활근, 연골 등을 포함하며, 조직학적으로 정상적인 피부와 유사한 양상을 보인다<sup>10</sup>. 사람이나 동물에서 정확한 발병 기전은 알려져 있지 않으나, 증배엽의 화생에 이어 외배엽 분화 유도가 비정상적으로 이루어져, 정상 피부 조직이 배아기에 잘못 위치하여 발생하는 것으로 여겨진다. 안구에 발생하는 유포종은 주로 편측성이나 양측성으로 발생하기도 하며, 단단하거나 낭의 양상을 나타내기도 한다<sup>3</sup>.

안구 및 부속기에 발생하는 유포종은 안구 기형종과 감별해야 한다. 유포종은 비 증식성이고, 비 종양성이며, 조직학적으로 정상적인 피부 조직의 소견을 보이는데 비해 안구 기

형종은 기질화되지 않은 종괴로 내배엽 조직을 포함하며, 정상 피부의 구성 성분을 갖고 있지 않다<sup>3</sup>.

본 증례는 Shih Tzu에서 편측 각막의 외측 윤부를 포함하여 발생한 유피종으로, 각화 편평 상피 세포와 모낭, 땀샘, 피지샘으로 이루어진 전형적인 진피의 구조를 나타내었다.

개의 각막 유피종은 1971년에 Gelatt에 의해 Cocker spaniel, Dachshund, Shih Tzu 등 여러 품종에서의 발생이 보고되었으며, 이들 품종에서 첩모 증생이 함께 발견되어, 유피종과 첩모 증생이 상관 관계가 있을 것으로 보고되었다<sup>1</sup>. 따라서 각막 유피종이 발견된 개에 대해서는 첩모에 대한 검사도 철저히 이루어 져야 할 것이다. 그러나, 본 증례에서는 첩모 증생이 발견되지 않았다. 유피종은 선천적인 병변이나, 동물의 경우 수 주령에 이르렀을 때 발견되는 경우가 많다<sup>8</sup>. 본 증례 역시 병변은 2개월령에 보호자에 의해 처음 발견되었으나, 출생 시부터 가지고 있었던 것으로 생각된다.

사람의 유피종은 대부분 주위 각막이나 안점을 자극할 정도의 피모를 갖지 않아 심각한 2차 병변을 나타내지는 않으나 이물감, 난시 등의 임상증상과 미용적인 문제를 일으키므로 절제술을 실시한다<sup>4</sup>. 사람에서 어린 연령에 절제하였을 때 각막의 투명도가 높고 난시의 발생률이 적은 것으로 나타났다<sup>9</sup>.

반면 동물의 유피종은 긴 피모가 포함된 경우가 많으며 피모에 의한 자극으로 주위 각막의 혼탁, 색소 침착, 염증, 궤양을 일으킬 수 있다<sup>6</sup>. 동물의 경우 유피종이 주변 각막에 병변을 일으키지 않는 경우는 미용적인 측면에서 선택적으로 수술을 실시할 수 있으나, 각막에 자극이 있는 경우는 각막 손상을 일으키기 전에 수술적 절제를 해야 한다<sup>5</sup>. 또한 유피종은 동물이 성장하면서 범위가 넓어지고 깊이도 깊어질 수 있으므로 조기의 수술적 절제가 추천된다<sup>6</sup>. 본 증례는 비교적 어린 나이에 발견 되어 경과가 짧았으므로, 피모의 자극에 의한 각막의 자극은 심하지 않았고 표층 각막 절제술을 조기에 실시 함으로써 추가적인 각막 손상을 예방하였다.

각막 윤부를 포함하는 유피종에서, 사람의 경우 술 후 미용적 문제와 난시 예방을 위해서 표층 각막 이식을 실시할 수 있다<sup>9</sup>. 표층 각막 이식은 개에서도 실시되고 있으나, 지속적인 면역 억제 약물 투여가 요구되고 사람에게 비해 이식 거부 반응률이 높으므로 테스메탁류, 기질 농양 등에 제한적으로 이용되고 있다<sup>10</sup>. 개의 경우에도 유피종의 깊이가 깊어 절제 후 각막 천공이 우려되면 결막 이식이나 전층 또는 표층 각막 이식을 실시해야 할 것으로 생각된다. 본 증례에서는 유피종이 각막 기질의 1/4 정도를 차지하고 있었으므로 술 후 천공의 우려는 없었다. 따라서 표층 각막 절제술이 실시되었고, 각막 치유를 돕기 위해 제 3안검 플랩을 실시하였다. 제 3안검 플랩은 개의 케양성 각막염에서 자주 실시하는 수술

법으로 제 3안검과 상안검 또는 안구 결막을 봉합하여 각막을 지지하고 혈관을 공급하여 각막 치유를 돕기 위한 방법이다<sup>7</sup>. 유발된 케양은 14일 후 제 3안검 플랩을 제거하였을 때 완전히 치유가 이루어 졌다. 술 후 각막 혼탁과 혈관 신생으로 미용적 문제가 발생하였으나, 4개월 후 재 검사하였을 때는 이러한 증상이 경감되어 있음을 관찰할 수 있었고 유피종의 재발은 없었다.

## 결 론

3개월령의 Shih Tzu에서 세극등 현미경 검사를 통하여 특징적인 유피종의 양상을 발견하였고, 절제 후 병리 조직 검사로 확인하였다. 표층 각막 절제술을 실시한 결과 혼탁, 신생 혈관 등의 미용적 문제가 발생하였으나 유피종의 재발은 없었다.

각막의 유피종은 환자가 성장할수록 범위가 넓어지고 깊이도 깊어질 수 있으며, 본 증례와 같이 피모를 포함하는 경우 주위 각막을 자극하여 2차적인 병변을 일으킬 수 있으므로 조기에 표층 각막 절제술을 실시하는 것이 효율적이다.

## 참 고 문 헌

1. Barnett KC. Comparative aspects of canine hereditary eye disease. *Adv Vet Sci Comp Med* 1976; 20: 39-67.
2. Bistner S. Ocular dermoids in Hereford cattle. *Vet Pathol* 1984; 21: 553.
3. Brightman AH, Everitt J, Bevier G. Epibulbar solid dermoid choristoma in a pig. *Vet Pathol* 1985; 22: 292-294.
4. D'hermies F, Saragoussi JJ, Meyer A, Morel X, Fayet B, Dighiero P, Than-Trong T, Halhal M, Vu TA, Elmaleh C, Renard G. Limbal dermoid and Goldenhar syndrome. Report of an anatomoclinical study. *J Fr Ophthalmol* 2001; 24: 893-896.
5. Hendy-Ibbs PM. Familial feline epibulbar dermoids. *Vet Rec* 1985; 116: 13-14.
6. Joyce JR, Martin JE, Storts RW, Skow L. Iridial hypoplasia (aniridia) accompanied by limbic dermoids and cataracts in a group of related quarterhorses. *Equine Vet J Suppl* 1990; 10: 26-28.
7. Keller WF, Blanchard GL, Kuhns EL. The clinical application of homologous corneal and scleral grafts in the dog. *J Am Anim Hosp Assoc* 1973; 9: 265-269.
8. Lawson DD. Corneal dermoids in animals. *Vet Rec* 1975; 97: 449-450.
9. Watts P, Michaeli-Cohen A, Abdolell M, Rootman D. Outcome of lamellar keratoplasty for limbal dermoids in children. *J AAPOS* 2002; 6: 209-215.
10. Whitley RD, Gilger BC. Diseases of the canine cornea and sclera. In: *Veterinary ophthalmology*. 3rd ed. Philadelphia: Lippincott Williams & Wilkins. 1988: 635-673.