

## 조기 위암의 내시경 영상 분석 시스템

### Analysis System of Endoscopic Image of Early Gastric Cancer

김광백\*, 임은경\*\*, 김광하\*\*\*

Kwang-Baek Kim\*, Eun-Kyung Lim\*\* and Gwang-Ha Kim\*\*\*

\*신라대학교 컴퓨터공학과

\*\*부산대학교 컴퓨터공학과

\*\*\*부산대학교 의과대학 내과학교실

#### 요 약

위암은 국내 암발생 및 사망률의 상당 부분을 차지하고 있으며, 이러한 조기 위암의 발견은 치료 및 예후에 있어서 아주 중요하다. 본 논문에서는 조기 위암의 진단을 위해 위 내시경 영상에서 색상 변화를 이용해 이상 부위를 검출하여 검사자에게 조직적인 정보를 제공하는 시스템을 제안한다. 어느 정도의 진행이 이루어진 염증과 암은 쉽게 판단할 수 있지만, 조기의 염증이나 암의 경우에는 주의 깊게 보지 않는 경우에는 병변의 진단이 쉽지 않다. 본 논문에서는 위 내시경 영상을 IHb 채널로 변환시키고 조명에 의해 발생하는 잡음을 제거하며 자동으로 암 의심 영역을 검출하여 검사자에게 제공하거나 검사자에 의해 설정된 영역에 대한 조직적인 표면 정보를 제공한다. 본 논문의 연구는 추출된 이상 부위가 암을 확진할 수 없지만, 인간이 쉽게 인지하기 어려운 이상 부위(암 의심 영역)를 추출하여 검사자에게 주의를 요구함으로써 일 처리를 줄이고 부과적인 정보를 제공한다. 그리고 검사자가 지정한 영역에 대해서도 조직적인 정보를 제공한다. 제안된 위 내시경 영상 분석 방법의 효율성을 확인하기 위해서 실제 내시경 영상들을 대상으로 실험한 결과, 제안된 방법이 위 내시경 영상 분석에 효율적임을 확인하였다.

#### Abstract

The gastric cancer takes the great part of the cancer occurrence and the mortality from cancer in Korea, and the early detection of gastric cancer is very important in the treatment and convalescence. This paper, for the early detection of gastric cancer, proposes the analysis system of endoscopic image of the stomach that detects the abnormal region by using the change of color in the image and provides the surface tissue information to the detector. While the advanced inflammation and the cancer may be easily detected, the early inflammation and the cancer have a difficulty in detection and require the more attention for detection. This paper, at first, converts the endoscopic image to the image of IHb(Index of Hemoglobin) model and removes noises incurred by illumination, and next, automatically detects the regions suspected as cancer and provides the related information to the detector, or provides the surface tissue information for the regions appointed by the detector. This paper does not intend to provide the final diagnosis of the detected abnormal regions as gastric cancer, but provides the supplementary mean that reduces the load and mistaken diagnosis of the detector by automatically detecting the abnormal regions being not easily detected by human eyes and providing the additional information for the diagnosis. The experiments using practical endoscopic images for performance evaluation showed that the proposed system is effective in the analysis of endoscopic image of the stomach.

**Key words** : 위암, 내시경 영상, 암 의심 영역, IHb 채널, 내시경 영상 분석

#### 1. 서 론

한국은 위암 다발국의 하나로, 전체 악성 종양 중에서 위암 발생률은 남자 29.6%, 여자 18.0%이다. 위암은 국내 암발생 및 사망률의 상당 부분을 차지하고 있다. 이러한 조기 위암의 발견은 치료와 예방을 위해 아주 중요하다. 조기 위암의 진단을 위한 검사로는 X선을 사용한 상부위장관 조영술과 상부위장관 내시경 검사가 있다. 이 중 상부위장관 내시경 검사는 위 내부를 직접 볼 수 있고 작은 병변의 발견도

가능하며 또한 조직 검사도 가능하여 진단을 위한 최선의 검사로 볼 수 있다. 하지만 결국 내시경 검사도 모니터로 표시된 화면을 검사자가 판단하게 되므로, 검사자간의 차이, 병변 진단 및 기술의 어려움 등이 발생한다.

실제로 내시경 시행시 가장 중요한 작업은 암의 존재 여부 및 병변의 크기를 판단하는 것이다. 실제로 조기 위암의 경우는 발적, 미란, 장형화생, 위축 등과 같은 주위 염증성 변화와 구분하기 힘든 경우가 많다[1,2].

내시경을 사용한 병변의 진단은 크게 형태적 특징(구조적 변화 및 표면의 요철)과 색상 변화에 근거를 두고 있다. 이러한 형태적 변화를 강화하는 영상처리 기술은 정확한 내시경적 진단을 위해 유용하다. 현재까지는 구조강화기술들이 개

접수일자 : 2005년 4월 1일  
완료일자 : 2005년 8월 1일

발되어 일부 내시경 분야에서 임상적으로 사용되고 있다[3]. 하지만, 색상변화를 강화하는 기술들은 아직 널리 개발되어 있지 않다. 본 논문에서는 위 내시경 영상에서 색상 변화를 이용한 이상 부위를 검출하여 검사자에게 조직적인 표면 정보를 제공하는 시스템을 제안한다.

## 2. 제안된 내시경 영상 분석

그림 1은 위 내시경 영상에서 이상 부위를 추출하기 위한 시스템의 흐름도이다. 위 내시경 영상은 많은 경우에서 붉은 색을 띠고 있으므로, 이상 부위 추출을 위해 붉은 색들의 색상 변화를 잘 파악하고 다룰 수 있는 채널로 변환한다. 그리고 정확한 내시경 영상을 분석하기 위해 조명에 의해 발생하는 잡음을 제거한다. 그리고 이상 부위(암 의심 영역)를 추출한다.

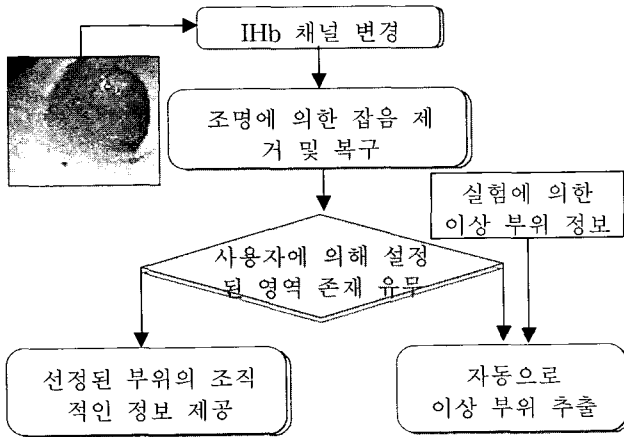


그림 1. 위 내시경 영상에서의 이상 부위 추출 시스템  
Fig.1 Flowchart for proposed analysis system of endoscopic image

검사자가 설정한 영역이 존재하지 않을 경우는 자동으로 이상 부위를 추출한다. 설정한 영역이 존재할 경우에는 설정된 영역의 조직적인 정보를 제공한다.

### 2.1 IHb 채널 변경

컴퓨터에서 칼라를 표현하기 위해 RGB 칼라 모델을 사용한다. 빨간색, 녹색, 파란색의 정도를 0에서 255까지 범위를 가지고 그림 3의 (c)와 같이 각 채널을 각 X, Y, Z 축으로 표현한 정육각형의 칼라 모델이다. 이 칼라 모델은 각 채널이 가지는 정도(degree)로 색상을 표현한다. 따라서 색상과 채널들 사이의 상관관계를 표현하고 분석하는 것은 어렵다. 내시경 시스템은 본체의 광원과 내시경 말단부의 black-and-white CCD를 통해 병변에 대한 정보를 RGB 값으로 저장한다. 혈색소(hemoglobin)는 혈액 내에 있는 인체 내 색소로서, 내시경 영상에서 칼라의 차이에 큰 영향을 준다. 그 결과 대부분의 내시경 영상은 혈색소에 의해 붉은 색을 주로 띠게 되며, 이러한 혈색소 정도에 따라 칼라가 결정되게 된다. 즉, 영상의 대부분이 붉은 색으로 나타나므로 이상 부위(암 의심 영역)를 추출하기란 쉽지 않다. 그림 2는 위 내시경 영상에서 각각의 채널이 가지는 정도를 나타낸 것이다.

그림 2에서와 같이 빨간색과 녹색이 위 내시경 영상에 많

은 영향을 주고 있음을 알 수 있다. 그림 2의 (b)와 같이 RGB에서 red 채널만으로는 붉은 색의 정도를 파악하기 어렵다. 즉, 내시경 영상에서 혈색소의 정도를 잘 표현할 수 있는 분석 모델이 필요하다. 그림 2의 (d)와 같이 blue 채널은 색상 변화를 분석하는데 큰 영향을 주지 못하므로 불필요한 요소로 제거할 수 있는 정보임을 알 수 있다.

이러한 점막 내 혈색소의 정도, 즉 점막내 혈류량의 분포는 다음과 같은 혈색소 지수 (IHb, index of hemoglobin)의 분포와 일치하는 것으로 알려져 있다[4-6].

$$IHb = 32 \left\{ \log_2 \left( \frac{v_r}{v_g} \right) \right\} \quad (1)$$

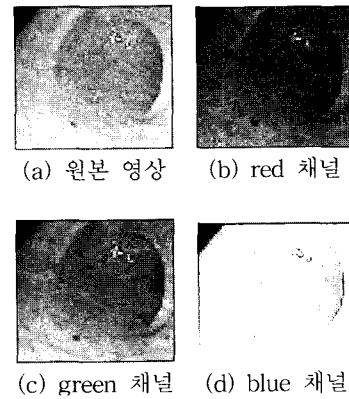


그림 2. 위 내시경 영상에서의 칼라의 영향도  
Fig. 2 Degree of influence of each RGB channel in the endoscopic image

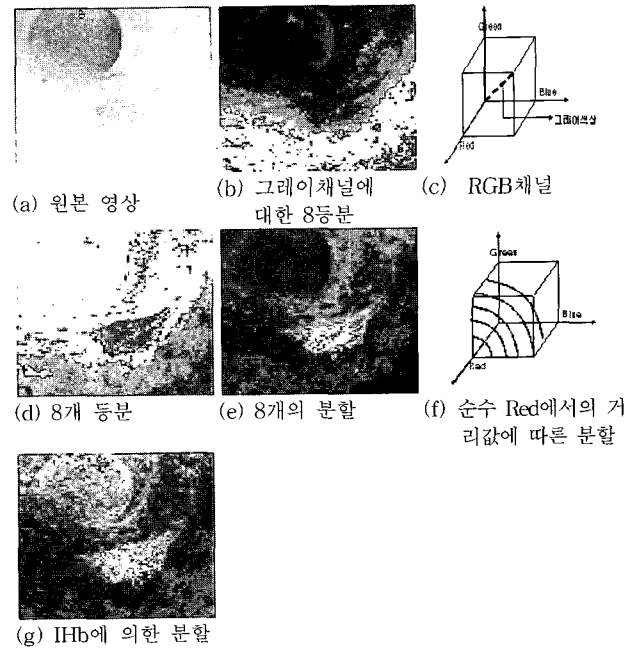


그림 3. 위 내시경 영상에서의 RGB채널과 IHb채널을 이용한 붉은 정도에 따른 분할 결과

Fig. 3 Classification of the degree of red color represented by RGB model and IHb model in the endoscopic image

식 (1)은 blue 채널 정보를 제거하고, 다른 색이 섞이지 않은 순수한 red 채널 정보를 추출하기 위해  $v_r$  값을  $v_g$  값으로 나눈다. 이 IHb 모델이 붉은 색상 정보를 잘 표현하고 있음을 그림 3을 통해서 알 수 있다. 그림 3은 위 내시경 영상에 대해 RGB 모델과 IHb 모델에 따른 붉은 정도를 표현하기 위해 붉은 정도를 분할한 결과이다. 그림 3의 (b)는 (c)에서 보여주는 RGB 모델을 Gray 영상으로 변환하고 색상을 같은 크기의 8개로 분할한 결과이고, (d)와 (e)는 RGB 채널에서 순수한 red 정보 중심과의 거리를 측정하여 분할한 결과이다. (d)는 총 8개로 동일한 크기로 분할한 것이고, (e)는 순수한 red 정보 중심에서 멀어질수록 범위를 넓게 분할한 결과이다. (g)는 IHb 채널을 이용하여 추출한 결과이고, 붉은 정도를 잘 표현하고 있음을 확인할 수 있다.

2.2 조명에 의한 잡음 제거

그림 4와 같이 위 내시경 영상에서는 조명에 의해 반사되는 영역이 자주 발견된다. 어두운 위 내부를 촬영하기 위해서 조명이 필요하므로 이상 부위를 추출하는데 있어서 원래의 색상 변화를 감지하는데 잘못된 결과를 발생시킬 수 있으므로, 반사되는 영역을 잡음으로 설정하고 제거해서 복구한다.



그림 4. 조명에 의해 반사되는 영역들  
Fig. 4. Reflection regions by illumination

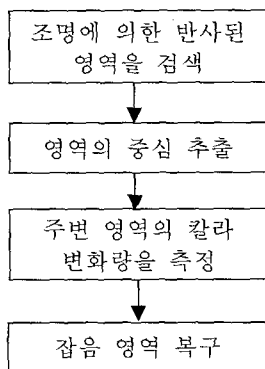


그림 5. 조명에 의한 잡음의 제거 및 복구 과정  
Fig. 5 Procedure of removal and recovery of noises by illumination

그림 5는 조명에 의해 발생하는 잡음을 제거 및 복구하기 위한 처리 과정이다. 조명에 의해 반사된 영역은 색상 정보를 이용하여 찾는다. 이 영역의 색상 정보는 조명에 의해 반사되어 나타나므로, RGB 모델에서는 모든 채널에서 높은 값을 가지고, 붉은 색의 정도가 적으므로 IHb 모델에서는 아주 작은 값으로 나타난다. 그러므로 위의 조건을 만족하는 영역을 조명에 의한 잡음으로 추출한다. 그리고 잡음 영역뿐만 아니라 그 외곽 부분도 잡음일 가능성이 있으므로 추출된 잡음 영역을 확장하여 충분히 영역을 확보하는 것도 중요하다. 형태학적 처리[7]를 통해서 확장한 후, 윤곽선 추출 알고리즘[8,9]으로 잡음 영역을 추출한다.

추출된 잡음 영역에 대해 복구하는 과정이 필요하다. 그림 7의 (d)와 같이 추출된 영역의 중심을 찾고 중심을 기준으로 조명에 의해 반사된 잡음 영역과 잡음 영역의 크기만큼의 주변 영역을 설정한다. 설정된 주변 영역에 대해 그림 6과 같이 주변 영역의 색상 변화량을 측정하고 변화 기울기를 계산한다. 잡음 영역을 제거하고 주변 영역의 좌우로 측정된 변화 기울기를 잡음 영역으로 연장한다. 그리고 각 채널에 따른 매핑 값을 묶어서 복구한다. 주변의 색상 변화량을 이용하여 복구하기 때문에, 잡음 영역의 색상 변화를 잘 표현할 수 있다. 그러나 연장선이 만나지 못할 경우에는 각 주변의 기울기를 직선으로 연결하여 복구한다.

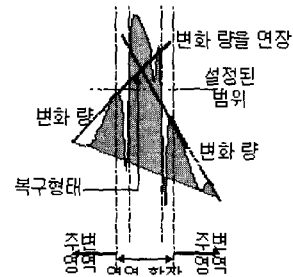
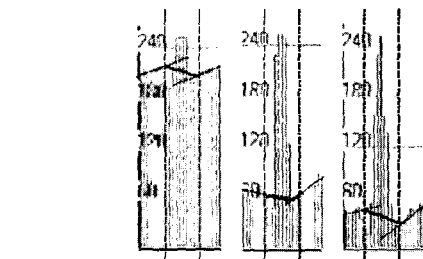



그림 6. 기울기 변화량을 이용한 복구 형태  
Fig. 6 Color recovery using gradient of color change

그림 7은 조명에 의한 잡음 영역이 존재하는 영상에 대해 잡음 영역을 찾고 복구하는 처리 과정을 나타낸 것이다.



(g) 각 채널의 잡음영역과 주변영역에 따른 복구결과  
그림 7. 잡음 영역 검색과 복구  
Fig. 7 Search and Recovery of noise areas

2.3 이상 부위(암 의심 영역) 추출

내시경 전문의를 통해 이상 부위에 대한 정의와 정보를 이용하여 자동으로 이상 부위를 추출한다. 이상 부위(암 의

심 영역)의 정의와 정보는 다음과 같다.

이상 부위는 위 내시경 영상에서 상대적으로 주변 영역에 비해 굉장히 붉게 나타나는 영역이다. 이런 영역들은 그림 8의 (e)와 같이 조밀하게 흩어져서 나타나는 특징을 가진다. 이상 부위는 그림 3의 (g)의 IHb 채널을 이용한 분할에서 빨간색과 주황색 영역을 의미한다. 이 영역들이 조밀하게 흩어져 있으므로, 이들을 묶어주기 위해 노란색 영역까지 추출한다. 즉, 붉은색 영역과 주황색 영역을 포함하는 노란색 영역을 추출한다.

이상 부위 추출은 IHb 채널을 이용해서 각 영역으로 분할한다. 분할 기준에 따른 결과는 그림 8과 같다. 그림 8의(a)는 위 내시경의 원본 영상이고, (b)는 IHb 채널의 평균값에 의한 이진화 분할 결과, (c)는 IHb 채널의 중간값에 의한 이진화 분할 결과이다. 각 평균값과 중간값을 기준으로 이들보다 큰 값을 붉은 색으로 작은 값을 보라색으로 표현한다. (d)는 IHb 채널에서의 최대값과 최소값 사이를 같은 크기의 8개로 분할한 결과이고, (e)는 제안된 적응적인 분할 결과이다.




그림 8. IHb 채널을 이용한 분할 기준에 따른 분할 결과

Fig. 8 Classification result using IHb channel

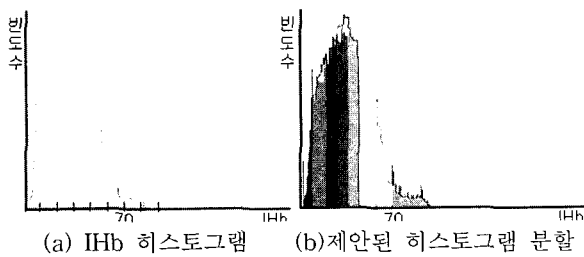


그림 9. IHb 히스토그램의 분할 기준  
Fig. 9 Classification of IHb histogram

원본 영상에서의 IHb값의 분포는 그림 9의(a)와 같은 히스토그램이다. 즉 붉은 색의 정도가 점점 높아질수록 빈도수가 적음을 확인할 수 있다. 위 내시경 영상 분석을 통해 IHb 값이 70 이상인 영역을 최상위 붉은 영역으로 설정하였다. 따라서 그림 9의 (b)와 같이 70이상인 경우는 최상위의 붉은색으로 설정하고, 나머지 영역은 균등 분할한다. 그림 9의 (b)와 같은 방법을 이용하여 분할한 결과가 그림 8의 (e)와 같다.

제안된 분할 기준으로 분할된 영역에 대해 이상 부위를 추출한다. 그림 10의 (c)는 붉은색과 주황색 영역을 묶어주기 위해서 노란색 영역까지 추출한 결과이다. 윌콕슨 추적 알고리즘을 이용하여 각 영역을 추출하고, 추출된 영역에 대해 이상 부위의 특징을 가지는 영역을 후보로 선정한다. 이상 부위의 특징은 노란색 영역 내에서는 붉은 색과 주황색 영역이 존재하여야만 한다. 그리고 노란색 영역에 대한 붉은 색과 주황색 영역의 비율이 정해진 임계 값보다 크고, 추출된 영역이 충분히 크다는 조건을 만족하지 않는 후보 영역은 제거한다. 이런 과정을 거쳐 추출된 이상 부위 영역은 그림 10의 (f)와 같다.

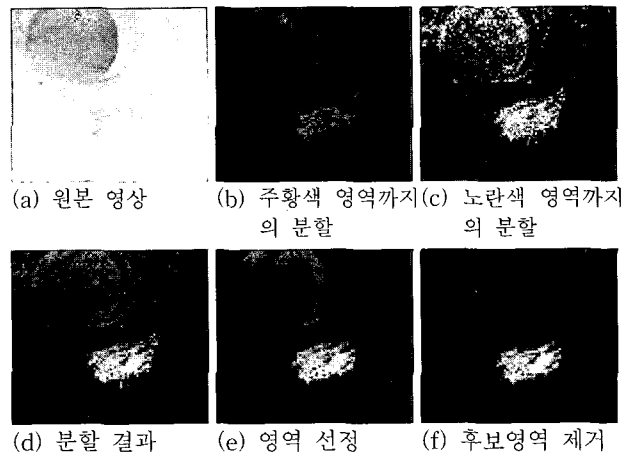


그림 10. 이상 부위 추출 결과  
Fig. 10 Detection result of abnormal regions

### 3. 실험 및 결과 분석

본 논문의 효용성을 확인하기 위해서는 제안된 방법으로 추출된 이상 부위에 대해 내시경 전문의의 견해가 필요하다. 15장의 위암 내시경 영상에 대해 제안된 방법에 의해서 추출된 이상 부위와 내시경 전문의에 의해 제시된 암 영역을 비교 분석한다.

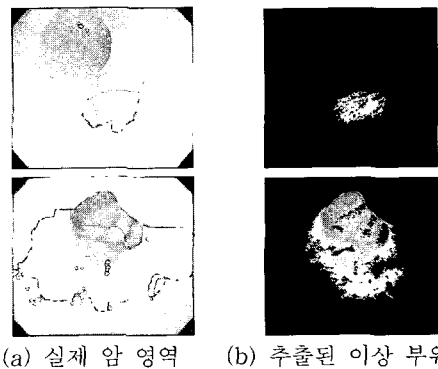


그림 11. 위 내시경 영상에서의 실제 암 영역과 이상 부위  
Fig. 11 Real regions of gastric cancer and detected abnormal regions in the endoscopic image

그림 11의 (a)는 내시경 전문의에 의해 암의 위치를 표시한 위암 내시경 영상이고, (b)는 본 논문에서 제안한 방법으로 추출된 이상 부위다.

그림 11의 (a)는 내시경 전문의에 의해 추출된 암 영역이지만 내시경 전문의 역시도 수술을 집행하지 않은 상황에서 암 영역의 경계를 정확히 알 수 없다. 그림 11의 (b)는 본 논문에 의해 추출된 결과로써 암 영역의 경계를 정확히 추출할 수는 없으나 이상 부위를 판단하여 검사자로 하여금 충분히 관심을 끌어낼 수 있는 효용성을 가짐을 알 수 있다. 15장의 내시경 영상을 실험한 결과, 12장에서 비교적 일치된 결과를 보였다.

그림 12는 암 영역의 추출에 실패한 경우이다. 그림 12의 (a)는 내시경 전문의에 의해 추출된 암 영역이고, (b)는 IHB 모델을 이용하여 분할한 결과이다. 그림 12의 (c)는 제안된 방법으로 이상 부위를 추출한 결과이다.

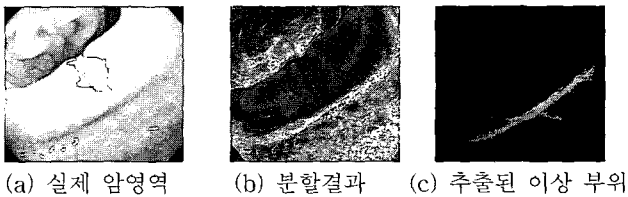

그림 12. 추출에 실패한 결과

Fig. 12 Failure case of detection of abnormal regions

그림 12의 암 영역은 주변 영역에 비해 붉게 나타나지만, 전체 영역에 비해서는 붉은 정도가 적다. 특히 암 영역이 돌출되어 빛에 의해 전체적으로 밝게 나와 붉은 정도가 적게 나타나며 오히려 돌출되지 않은 부분이 더 붉게 나타난 경우이다. 본 논문에서 제안된 방법은 평탄한 영역의 위 내시경 영상이 아니라 굴곡이 많이 나타나는 영상의 경우에는 암 영역을 추출할 수 없는 경우가 발생하였다.

#### 4. 결론 및 연구과제

본 논문은 위 내시경 영상에서 색상 변화를 분석하고 자동적으로 이상 부위를 추출하여 조기 위암 가능성에 대한 검사자의 관심을 요구함으로써 오진단의 가능성을 줄이고 정보를 제공하는 것이 목적이다. 이상 부위에 대해 조기 위암의 영역을 정확히 판별할 수는 없지만 위암 가능성 영역을 검사자에게 제공한다.

실험 결과를 통해서 검사자에게 충분히 관심을 환기시켜 위암 여부 판단에 어느 정도 도움을 주고 있음을 알 수 있었다. 그러나, 본 논문에서 제시한 방법은 굴곡이 많이 발생하는 위 내시경 영상의 경우에는 정확성이 낮았다.

향후 연구 과제는 본 논문에서의 문제점을 해결하기 위해 내시경 전문의의 임상 실험을 기반으로 제안된 방법을 개선하고 추출된 이상 부위에 대해 암 영역의 판별 뿐만 아니라 다양한 조직적인 정보를 제공할 수 있는 연구를 수행할 것이다.

#### 참고 문헌

[1] Mitsui A, Misumi K, Murakami A, Harada K, Honmyo U, Akagi M. Endoscopic diagnosis of

minute, small, and flat early gastric cancers. *Endoscopy* 1989;21:159-164.

[2] Honmyo U, Mitsui A, Murakami A, Mizumoto S, Yoshinaka I, Maeda M, et al. Mechanisms producing color change in flat early gastric cancers. *Endoscopy* 1997;29:366-371.

[3] K. B. Kim, H. W. Yun, "A Study on Recognition of Brochogenic Cancer Cell Image Using a New Physiological Fuzzy Neural Networks," *Japanese Journal of Medical Electronics and Biological Engineering*, Vol.13, No.5, pp.39-43, 1999.

[4] Kawano S, Sato N, Tsuji S, et al. Endoscopic blood flow analysis. *Endoscopia Digestiva* 1989;1:461-467.

[5] Ogihara T, Watanabe H, Namihisa M, Sato N. Display of mucosal blood flow function and color enhancement based on blood flow index (IHB color enhancement). *Clinical Gastroenterology* 1997;12 :109-117.

[6] Tsuji S, Sato N, Kawano S, et al. Functional imaging for the analysis of the mucosal blood hemoglobin distribution using electronic endoscopy. *Gastrointest Endosc* 1998;34:332-336.

[7] Rafael Conzalez, Richard E. Woods, *Digital Image Processing Second Edition*, Prentice Hall.

[8] K. B. Kim, "An Intelligent System for Recognition of Identifiers from Shipping Container Images using Fuzzy Binarization and Enhanced Hybrid Network," *Journal of Fuzzy Logic and Intelligent*, Vol.14, No.3, pp. 349-356, 2004.

[9] K. B. Kim, Y. J. Kim, Recognition of English Calling Cards by Using Enhanced Fuzzy Radial Basis Function Neural Networks, *IEICE Trans. Fundamentals of Electronics, Communications and Computer Sciences*, Vol.E87-A, No.6, pp.1355-1362, 2004.

#### 저자 소개



**김광백(Kwang-Baek Kim)**

1999년 : 부산대학교 전자계산학과 (이학박사)

1997년~현재 : 신라대학교 컴퓨터공학과 부교수

1999년~2000년 : Biomedical Fuzzy Systems Association Associate Editors (Japan)


2003년~현재 : 한국퍼지 및 지능시스템학회 기획이사 및 논문지 편집위원

2005년~현재 : 한국멀티미디어학회 조직이사 및 논문지 편집위원

2005년~현재 : 한국지능정보시스템 이사 및 운영위원

관심분야 : Fuzzy Neural Networks, Medical Image Processing, Support Vector Machines, Bioinformatics and Biomedical System.

E-mail : [gbkim@silla.ac.kr](mailto:gbkim@silla.ac.kr)



**임은경(Eun-Kyung Lim)**

2001년 : 신라대 전자계산학과 학사 졸업.  
2001년 : 신라대 대학원 전자계산학과 이학 석사  
2002년~현재 : 부산대 대학원 컴퓨터공학과 박사과정

관심분야 : 의료영상처리, 비디오처리 및 검색, 신경망

E-mail : [eklim77@pusan.ac.kr](mailto:eklim77@pusan.ac.kr)



**김광하(Gwang-Ha Kim)**

1993년 : 부산대 의과대학 의학과 졸업  
1996년 : 부산대 의과대학 의학과 의학석사  
1998년 : 내과전문의 자격증 취득  
2002년 : 소화기내시경전문의 자격인정증 취득  
2003년 : 부산대 의과대학 의학과 의학박사  
2004년 : 소화기내과 분과 전문의 자격인정증 취득

2003년~현재 : 부산대학교 의과대학 내과 조교수

관심분야 : 상부위장관 질환 (소화성 궤양, 위선종, 위암 등), 위장관 운동질환 (위식도역류질환, 기능성 소화불량증 등), 췌담도질환 (담도결석, 췌장염, 췌담도종양 등)