

## 다중 복합 Y 동맥 이식편(Multiple Y Composite Graft)을 이용한 완전 동맥 무인공 심폐바이패스 관상동맥우회술

김도균\* · 이교준\* · 주현철\* · 이기종\* · 안지영\* · 심연희\*\* · 유경종\*

### Total Arterial Off-Pump Coronary Revascularization with Multiple Y Arterial Composite Grafts

Do-kyun Kim, M.D.\*, Kyo Joon Lee, M.D.\*, Hyun Chul Joo, M.D.\*, Gyjong Li, M.D.\*  
Jiyoung Ahn, R.N.\*, Yunhee Shim, M.D.\*\*, Kyung Jong Yoo, M.D.\*

**Background:** Complete arterial off-pump coronary artery bypass grafting (OPCAB) by sequential anastomoses with one or two arterial grafts provides favorable outcomes. However, problems of insufficient graft length, hypoperfusion, kinking of graft, and unfavorable course of graft may be encountered. To solve these problems, we have used different technique with multiple arterial Y composite graft to allow end-to-side rather than sequential anastomoses and evaluated the results of this method. **Material and Method:** Between February 2003 and October 2004, 71 patients underwent total arterial OPCAB using multiple arterial Y composite grafts with left internal mammary artery (LIMA), radial artery (RA), and right internal mammary artery (RIMA). We divided RA into multiple segments by number of distal target site after measuring of individual proper length and constructed arterial composite graft. One of segments was sutured end-to-side to LIMA and other segment was sutured end-to-side to the previously constructed radial graft. Postoperative graft patency was evaluated in 61 patients by multi-slice computed tomography. **Result:** An average of  $2.5 \pm 0.6$  arteries and  $3.7 \pm 0.7$  distal anastomoses per patient were done. There was no perioperative myocardial infarction, clinical hypoperfusion syndromes, and operative mortality. Postoperative mean CK-MB level was  $17.4 \pm 29.7$  IU/L. Overall graft patency was 99.1% (214/216)(LIMA: 100%, RA: 98.4%, RIMA: 100%). **Conclusion:** This technique allows total arterial OPCAB without technical problems and provides excellent early clinical results and graft patency. We believe that this technique is more convenient in the obtuse marginal area compared to sequential technique, and helpful in patients who require complex arterial grafting.

(Korean J Thorac Cardiovasc Surg 2005;38:551-556)

**Key words:** 1. Conduits, arterial  
2. Off-pump  
3. Coronary artery bypass

### 서 론

관상동맥우회술(CABG)은 허혈된 심근에 혈류를 재관류

시켜 흉통을 해소하고 심근의 기능을 향상시키기 위한 것으로 이를 위해서 완전 재혈관화를 이루는 것이 중요하다. 그러나 시술하는 방법이나 도관의 선택 및 이용에는

\*연세대학교 의과대학 흉부외과학교실, 영동세브란스병원

Department of Thoracic and Cardiovascular Surgery, Yongdong Severance Hospital, Yonsei University College of Medicine

\*\*연세대학교 의과대학 마취통증의학교실

Department of Anesthesia and Pain Medicine, Yonsei University College of Medicine

논문접수일 : 2005년 4월 22일, 심사통과일 : 2005년 7월 6일

책임저자 : 유경종 (120-752) 서울시 강남구 도곡동 146-92, 영동세브란스병원 흉부외과

(Tel) 02-3497-3382, (Fax) 02-3461-8282, E-mail: kji@yumc.yonsei.ac.kr

본 논문의 저작권 및 전자매체의 지적소유권은 대한흉부외과학회에 있다.

의사에 따라 큰 차이를 보일 수 있다. 사용하는 도관은 내흉동맥의 우수성이 알려지면서 동맥도관에 대한 관심과 사용이 증가하고 나아가 동맥도관의 장기 성적이 정맥에 비해 상대적으로 우수하다는 보고가 이어지면서 동맥만을 이용하여 완전 관상동맥 재혈관화를 이루려는 노력이 지속되어 왔다[1-6].

여기에 사용된 동맥은 좌내흉동맥 외에 우내흉동맥, 요골동맥 및 우위대망동맥 등이 있으나 외과의마다 선호하는 동맥이 다르다. 이 중 요골동맥은 획득의 용이성과 우수한 장기 성적이 보고된 이래로 많은 기관에서 사용하고 있다[7-11]. 하지만 요골동맥의 충분한 길이의 확보나 수술 술기의 제한성 등이 또 다른 문제로 지적되어 왔다. 이러한 문제점을 해결하기 위해 이식편의 연쇄문합이나 복합이식편과 같은 방법들이 개발, 발전되어 왔고, 여러 기관에서 우수한 성적을 보고하고 있다[2-5,7-10]. 그러나 연쇄문합은 모든 부위에서 용이하게 할 수 있는 것이 아니고, 관류저하, 이식편의 굴절이나 부자유스런 경로 등이 문제가 될 수 있으며, 이러한 단점을 극복하기 위해 저자들은 연속문합대신 다중 복합 Y 동맥 이식편(multiple Y composite graft)을 사용하여 이 방법의 유용성과 임상적 결과를 분석하고자 한다.

## 대상 및 방법

### 1) 대상 환자

2003년 2월부터 2004년 10월까지 다중 복합 Y 동맥 이식편을 이용한 완전 동맥 무인공 심폐 바이패스 관상동맥 우회술(OPCAB)을 시행 받은 71명의 환자를 대상으로 하였으며, 이 중 남자는 57명, 여자는 14명이었다. 환자들의 평균 연령은 61.6±9.4세(34~79세)였다. 술 전 삼혈관 질환을 가진 환자는 57명(80%)이었고, 불안정형 협심증환자가 36명(51%), 급성 및 만성 심근경색증 환자가 각각 18명(25%), 9명(13%) 있었다. 수술 전 위험요소로 고혈압 45명(63%), 당뇨 36명(51%), 뇌경색 5명(7%), 신부전증 6명(9%), 말초혈관 질환이 9명(13%) 있었다. 응급 및 준응급 수술이 필요했던 환자가 8명(11%) 있었으며, 술 전 평균 좌심실 박출계수는 53.2±15.5% (18~86%)이었다(Table 1).

### 2) 연구 방법

대상 환자의 의무기록을 조사하여 수술 전 환자의 병력, 이학적 및 상용검사 결과를 토대로 수술 전 위험인자

Table 1. Patient characteristics

Age	61.6±9.4 (34~79) years
Male/Female	57/14
Hypertension	45 (63.4%)
Diabetes mellitus	36 (50.7%)
Unstable angina	36 (50.7%)
Acute MI	18 (25.3%)
NYHA class III or IV	10 (13.1%)
Canadian class III or IV	17 (23.9%)
Coronary disease	
Left main only	2 (2.8%)
Two vessel	12 (16.9%)
Triple vessel	57 (80.3%)
Status	
Elective	63 (88.7%)
Urgency	4 (5.6%)
Emergency	4 (5.6%)
LVEF	53.2±15.5 (18~86)%

MI=Myocardial infarction; NYHA=New york heart association; LVEF=Left ventricular ejection fraction.

를 분석하였고, 심전도, 심초음파, 관상동맥 조영술 및 심장조영술을 통하여 질병을 분석하고 수술 후 합병증 및 사망원인을 후향적으로 분석하였으며, 이식편의 개통여부를 판정하기 위하여 수술 후 7~10일에 multi-slice 컴퓨터 단층촬영을 실시한 후 결과를 분석하였다. 모든 데이터는 평균±표준편차로 나타내었다.

저자들은 동맥 도관을 이식편으로 사용하는 적응증은 좌전하행지는 협착이 50% 이상, 회선동맥 분지는 80% 이상, 우관상동맥은 90% 이상인 경우로 하였다. 수술 전후의 심근경색증은 연속된 두 개 이상의 심전도 leads에서 수술 직후 새로 발생한 Q파나, ST segment의 상승과 혈액 검사에서 18시간 이내에 Creatine Kinase-MB isoenzyme (CK-MB)이 80 IU/L 이상 증가하는 경우로 하였으며, 수술 사망은 수술 후 30일 이내 혹은 단일 재원기간 중에 사망한 경우를 포함하였다.

### 3) 수술방법

수술은 전신마취 하에 흉골을 정중 절개하여 좌내흉동맥과 동시에 좌측 요골동맥을 박리 후 획득하였으며, 필요시 우내흉동맥을 박리 후 획득하였다. 내흉동맥은 획득 후 papaverine 30 mg과 헤파린 1 mg이 함유된 생리식염수 10 cc를 혈관 내 주입하였다. 요골동맥은 Harmonic scalpel

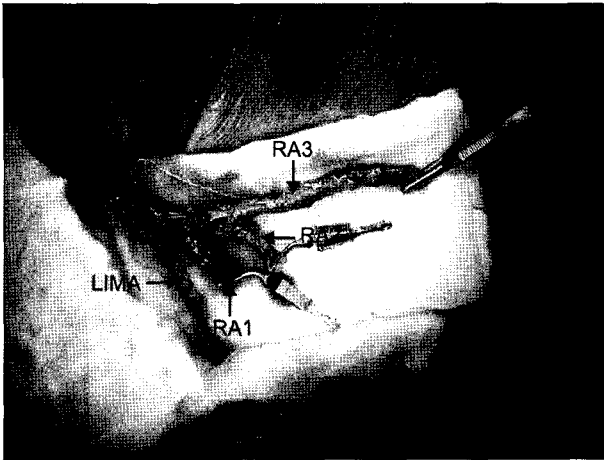


Fig. 1. Multiple Y composite grafts. LIMA=Left internal mammary artery; RA=Radial artery.

(Ethicon Endosurgery Inc. Cincinnati, OH, USA)을 이용하여 획득하였으며, 획득 후 papaverine 30 mg과 헤파린 1 mg이 함유된 동맥혈을 혈관 내 주입하였다. 요골동맥의 연축을 예방하기 위하여 수술 중부터 정맥 내(4 mg/hour), 그리고 경구투여가 가능해질 때에 경구를 통하여 칼슘 길항제(diltiazem)를 투여하였다(90 mg/day). 헤파린을 1 mg/kg를 주입하고 활성화된 응고시간(activated clotting time, ACT)을 250초 이상으로 유지시켰다. 심장의 고정용 Octopus system (Medtronic, Minneapolis, MN, USA)을 이용하였으며, 관상동맥 절개부의 시야확보를 위해 관상동맥 내 셉트와 vascular sling 및 이산화탄소 분사기를 이용하였다. 대부분 좌내유동맥을 inflow동맥으로 사용했으며, 그 외 좌, 우내유동맥을 동시에 혹은 우내유동맥을 inflow 동맥으로 사용하였다. 요골동맥은 원위 문합 부위에 맞게 길이를 측정하여 원위부 문합 수에 따라 분절로 나누었다. 그 중 하나를 내유동맥에 8-0 prolene을 이용하여 Y 문합(composite graft)하고, 다른 요골동맥 분절은 이미 문합한 요골동맥 이식편에 다시 Y 문합하는 방법으로 다중 복합 Y 동맥 이식편을 완성하였다(Fig. 1). 내유동맥과 요골동맥의 획득에서부터 다중 복합 Y 복합이식편을 완성하기까지 지속적으로 체온보다 높은 생리적 식염수를 도포하여 동맥들이 연축되는 것을 방지하였다. 대부분의 경우 좌내홍동맥과 요골동맥 다중 복합 이식편으로 심장의 전측벽, 측벽, 후 하벽 혈관에 연결하였으며, 우관상동맥 영역은 우내홍동맥을 이용하고 우내홍동맥의 길이가 짧은 경우는 요골동맥을 단단 문합 혹은 Y 이식편을 만들어 문합하였다. 완성된 이식편을 각각의 원위부 문합 부위에

Table 2. Revascularization territory

	LIMA	Graft 1	Graft 2	Graft 3	RIMA
LAD	69	1			
Diagonal	2	51	6	2	2
OM		19	58	10	1
PD branch			3		14
PL branch			4		9
RCA					11

LIMA=Left internal mammary artery; RIMA=Right internal mammary artery; LAD=Left anterior descending artery; OM=Obtus marginal artery; PD=Posterior descending; PL=Posterolateral; RCA=Right coronary artery.

Table 3. Postoperative complications

Early mortality	0 (0%)
Morbidity	3 (5.3%)
Postoperative atrial fibrillation	1
Sternal instability	1
Ulcer perforation	1
Perioperative myocardial infarction	0
Hypoperfusion syndrome	0

end to side 형태의 문합을 시행하였다. 술 후 심전도 검사와 CK-MB를 수술 직후, 12시간, 24시간에 측정하였다. 수술 후 총 61명(86%)의 환자에서 퇴원 전 multi-slice 컴퓨터 단층촬영을 시행하여 이식편의 개통률을 조사했다.

## 결 과

OPCAB 시행 중 On pump CABG로의 전환은 없었으며, 수술 후에도 관류저하 등으로 재수술을 시행한 환자는 없었다.

환자 당 평균 2.5±0.6개의 동맥 도관을 획득하여 평균 3.7±0.7개의 원위부 문합을 시행하였다(Table 2). 평균 수술시간은 263.9±52.5분이었고, 수술 후 평균 기계 환기 시간은 9.2±4.7시간이었으며, 평균 중환자실 재원기간은 37.8±15.4시간이었다. 수술 후 24시간에 측정된 평균 CK-MB는 17.4±29.7 IU/L이었으며, 평균 출혈량은 650.5±251.7 mL이었고, 평균 재원기간은 9.8±5.2일이었다. 수술 후 사망한 환자는 없었고 합병증은 4명의 환자에서 발생하였다(Table 3). 그러나 심근경색이나 심전도의 변화나

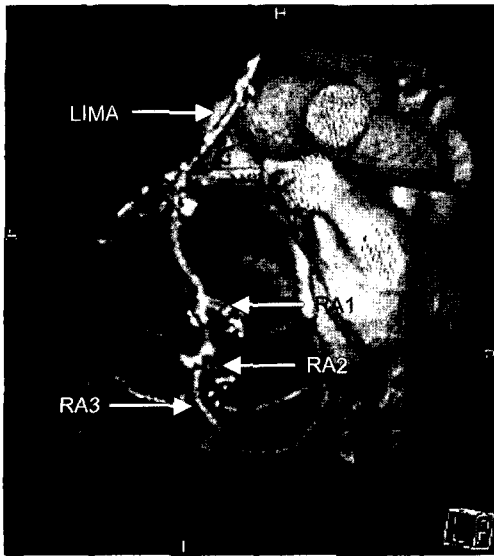


Fig. 2. Multi-slice computed tomography of multiple Y composite grafts. LIMA=Left internal mammary artery; RA=Radial artery.

환자의 혈류 역학적 불안정으로 관류저하에 의한 허혈의 징후가 있었던 환자도 없었다.

수술 후 6~7일에 심장 multi slice 컴퓨터 단층촬영을 61명(86%)의 환자에서 시행하였다(Fig. 2). 총 개통률은 99.1% (214/216)이었으며, 좌내흉동맥, 요골동맥 및 우내흉동맥 개통률은 각각 100% (61/61), 98.4% (125/127) 및 100% (28/28) 이었다(Table 4). 2개의 요골 동맥 Y 이식편에서 폐쇄를 관찰했는데 이 환자들의 표적혈관은 1 mm 내외의 작은 혈관을 가졌으나 문합이 필요하였던 환자였다.

## 고 찰

무인공 심폐바이패스 관상동맥우회술은 고식적인 관상동맥우회술에 비해 여러 가지 장점이 있으며, 특히 고위험군 환자에 있어서 우수한 임상성적이 보고되고 있으나 [12,13], 근위문합을 위한 상행대동맥의 부분적 절찰은 색전증 및 대동맥 박리의 위험이 있다고 보고하고 있다[14]. 좌측 및 양측 내유동맥의 우수한 임상결과가 보고된 이후로 [1-6] 동맥을 이용한 관상동맥우회술이 증가하고 나아가 동맥만을 이용한 완전 재혈관화에 대한 노력이 이어지고 있다. 완전 동맥 무인공 심폐 바이패스 관상동맥우회술에서 하나 혹은 두 개의 동맥 이식편을 사용한 연쇄 문합(Sequential graft)의 결과는 우수한 것으로 보고되고 있다

Table 4. Graft patency

Early graft patency	99.1% (214/216)
LIMA	100% (61/61)
RA	98.4% (125/127)
RIMA	100% (28/28)

LIMA=Left internal mammary artery; RA=Radial artery; RIMA=Right internal mammary artery.

[2-5,7-10]. 하지만 충분하지 않은 이식편의 길이나 관류저하, 이식편의 굴절, 이식편의 부자유스런 경로 등이 문제점이 될 수 있다. 또한 이식편을 표적 관상동맥에 직각방향으로 다이아몬드 형태의 문합이 이루어지는 경우에는 문합부위가 좁아질 수 있고 혈류의 와류가 생길 수 있으며, 관상동맥이나 이식편의 뒤틀림이 올 수 있으며[11], end to side의 문합법이 side to side 문합법에 비해 혈류의 와류가 적다는 보고가 있다[15]. 저자들은 이러한 문제점들을 해결하기 위해 연쇄 문합대신 다중 복합 Y 동맥 이식편을 사용하였다. 주로 좌내흉동맥과 요골동맥을 복합 이식편으로 만들어 좌전하행지나 회선동맥 분지에 문합하고 우관상동맥 부위에는 우관상동맥을 직접 연결하거나 우관상동맥의 길이가 짧은 경우에는 요골동맥으로 길이를 연장하여 사용하거나 필요시 요골동맥을 Y 복합 이식편으로 만들어 문합하였다. 이와 같이 요골동맥을 주로 Y 복합이식편으로 사용한 이유는 이미 요골동맥의 장기 성적이 우수한 것으로 밝혀졌고[7-11], 내유동맥과 동시에 획득이 가능하므로 획득 시간을 절약할 수 있으며, 획득이 비교적 쉽고, 충분한 길이와 수술 후 적은 부작용 때문이다. 또한 좌우내흉동맥을 이용한 두개의 inflow를 가질 수 있어 심장에 공급되는 혈류량을 증가시킬 수 있기 때문이다. 저자들의 경험상 다중 복합 Y 복합이식편은 동맥만을 이용한 OPCAB에 특히 유용할 것으로 생각한다. 특히 심장의 둔각지 부위의 우회술시에 기존의 연쇄 문합에 비해 end to side로 문합하므로 기술적으로 더 용이하며, 문합시간도 단축되며, 이식편의 뒤틀림이나 굴절 등의 부작용에 대한 염려를 방지할 수 있었다. 따라서 복잡한 관상동맥우회술이 필요하거나 고위험군 환자에서 상행대동맥의 조작을 피하면서 동맥만을 이용한 관상동맥우회술이 가능하며, 나아가 문합시간을 단축할 수 있으므로 허혈시간을 줄일 수 있어 OPCAB에서 더 용이하게 시행할 수 있을 것으로 생각한다.

좌내흉동맥을 inflow 동맥으로 사용하는 경우 내유동맥

하나로 혈류의 근간을 두고 있어서 내유동맥이 충분한 혈류를 가져야 한다. 내유동맥의 혈류는 처치방법에 따라 자유 혈류량에 차이가 있으며, 골격화 될수록 또한 파파베린 용액을 내유동맥 내에 직접 주입하는 것이 가장 좋은 혈류량을 얻을 수 있다. 특히 내경이 좁고 상대적으로 많은 근육층이 분포한 내유동맥의 말단 2 cm 정도를 제거하여 더 많은 혈류와 좋은 장기 성적을 기대해 볼 수 있다는 보고가 있다[16]. 다른 보고에 의하면 내유동맥과 요골동맥으로 Y 복합이식편을 만드는 경우 내유동맥 근위부 혈류가 Y 복합이식편을 만들기 전에 비해 혈류량이 2.3배 증가하며, 따라서 내유동맥만으로도 저관류증 없이 충분히 혈류공급이 가능하다고 하였으며[17], 내유동맥과 요골동맥의 복합 이식편을 이용한 OPCAB 후에 조사한 조영술에서 근위부 내유동맥의 내경이 평균 1.5배 증가함을 보여 내유동맥이 수술 후 관상동맥의 혈류량 증가에 대한 요구에 조기에 적응하여 혈류가 증가됨을 보고하고 있다[18]. 하지만 이러한 혈류량은 관상동맥 근위부 협착의 정도, 관상동맥의 크기, 관상동맥의 관류압, 원위부 저항 및 심장의 상태에 따라 변화가 있을 수 있다. 동맥 이식편만을 사용한 우회술의 경우 좌심실 기능이 저하된 환자나 심부전이 있는 환자의 경우 관상동맥 관류압이 저하되어 있기 때문에 저관류증이 올 수 있고 관류저하로 인해 혈관의 연축도 올 수 있음이 보고되어 있을 뿐만 아니라[19], Y 복합이식편의 inflow 동맥인 내유동맥의 연축이 발생할 경우 관류저하증후군(hypoperfusion syndrome)으로 사망할 수도 있다고 보고하고 있다[20]. 그러나 저자들은 좌내유동맥을 좌전하행지에 문합하는 경우 개존율이 가장 좋기 때문에 좌내유동맥 자체의 협착의 진행이나 연축의 발생은 경미할 것이며, 따라서 좌내유동맥에 요골 동맥을 복합 이식편으로 문합한 것도 좌내유동맥을 좌전하행지에 문합한 결과와 유사하리라 생각한다. 또한 저자들은 동맥의 연축을 방지하기 위해 칼슘 길항제 등 약제의 사용 외에 이식편의 획득에서부터 다중 복합 이식편을 완성할 때까지 지속적인 체온보다 높은 생리 식염수의 표면 도포를 시행하고 수술 중에도 빈번하게 도포하였다. 이러한 방법이 동맥이식편의 연축을 줄이고 혈관을 확장시켜 혈류량의 상승을 가져왔을 것으로 생각하며, 결과적으로 술 후 관류저하증후군이나 심근 허혈과 같은 부작용이 없었던 이유라고 생각한다. 그러나 동맥을 이용한 다중 복합 Y 이식편을 사용하는 경우 앞서 기술한 바와 같이 심장의 상태나 관상동맥의 협착 정도 등 여러 가지 상황을 고려하여 이용하는 것이 좋을 것으로 생각한다.

## 결 론

다중 복합 Y 동맥 이식편을 이용한 완전 동맥 무인공 심폐 관상동맥우회술을 기술적인 문제점 없이 시행할 수 있었으며, 우수한 초기 임상 결과와 개존율을 보였다. 특히, 심장의 둔각지 부위의 우회술시에 기존의 연쇄 문합에 비해 end to side로 문합하므로 기술적으로 더 용이하며, 따라서 복잡한 관상동맥우회술이 필요하거나 고위험군 환자에게 더 용이한 수술 방법이라고 생각한다.

## 참 고 문 헌

1. Loop FD, Lytle BW, Cosgrove DM, et al. *Influence of arterial coronary bypass graft on 10-year survival and other cardiac events.* N Engl J Med 1986;314:1-6.
2. Lytle BW, Loop FD. *Superiority of bilateral internal thoracic artery grafting: it's been a long time comin'.* Circulation 2001;104:2152-4.
3. Pevni D, Kramer A, Paz Y, et al. *Composite arterial grafting with double skeletonized internal thoracic arteries.* Eur J Cardiothorac Surg 2001;20:299-304.
4. Stevens LM, Carrier M, Perrault LP, et al. *Single versus bilateral internal thoracic artery grafts with concomitant saphenous vein grafts for multivessel coronary artery bypass grafting: effects on mortality and event-free survival.* J Thorac Cardiovasc Surg 2004;127:1408-15.
5. Ura M, Sakata R, Nakayama Y, Arai Y, Saito T. *Long-term results of bilateral internal thoracic artery grafting.* Ann Thorac Surg 2000;70:1991-6.
6. Calafiore AM, Contini M, Vitolla G, et al. *Bilateral internal thoracic artery grafting: long-term clinical and angiographic results of in situ versus Y grafts.* J Thorac Cardiovasc Surg 2000;120:990-6.
7. Acar C, Jebra VA, Portoghese M, et al. *Revival of the radial artery for coronary artery bypass graft.* Ann Thorac Surg 1992;54:652-60.
8. Possati GF, Guadino M, Alessandrini F, et al. *Midterm clinical and angiographic results of radial artery grafts used for myocardial revascularization.* J Thorac Cardiovasc Surg 1998;116:1015-21.
9. Tatoulis J, Royse AG, Buxton B, et al. *The radial artery in coronary surgery: a 5-year experience-clinical and angiographic results.* Ann Thorac Surg 2002;73:143-8.
10. Amano A, Tkahashi A, Hirose H. *Skeletonized radial artery grafting: improved angiographic results.* Ann Thorac Surg 2002;73:1880-7.
11. Yilmaze AT, Ozal E, Barindik N, et al. *The result of radial artery Y-graft for complete arterial revascularization.* Eur J Cardiothorac Surg 2002;21:794-9.

12. Arom FV, Flavin TF, Emery RW, et al. *Safety and efficacy of off-pump coronary artery bypass grafting*. Ann Thorac Surg 2000;69:704-10.
13. Youn YN, Yoo KJ, Lee KJ, Kim DY, Ahn JY, Oh YJ. *The comparison of clinical outcomes of off-pump versus on-pump coronary artery bypass grafting in high risk patients*. Korean J Thorac Cardiovasc Surg 2004;37:749-54.
14. Chavanon O, Carrier M, Cartier R, et al. *Increased incidence of acute ascending aorta dissection with off-pump aortocoronary bypass surgery?* Ann Thorac Surg 2001;71:117-21.
15. Aguero RO, Navia JL, Navia JA, et al. *A new method of myocardial revascularization with the radial artery*. Ann Thorac Surg 1999;67:1817-8.
16. Choi JB, Lee SY. *Skeletonized and pedicled internal thoracic artery grafts*. Ann Thorac Surg 1996;61:909-13.
17. Royse AG, Royse CF, Groves KL, Yu G. *Blood flow in composite arterial grafts and effect of native coronary flow*. Ann Thorac Surg 1999;68:1619-22.
18. Tagusari O, Kobayashi J, Bando K, et al. *Early adaptation of the left internal thoracic artery as a blood source of Y-composite radial artery grafts in off-pump coronary artery bypass grafting*. The Heart Surgery Forum 2003;77:93-8.
19. Weinschelbaum EE, Macchia A, Caramutti VM, et al. *Total myocardial revascularization with arterial conduit: radial artery combined with internal thoracic artery*. J Thorac Cardiovasc Surg 1997;114:911-6.
20. Jones EL, Lattouf OM, Weintraub WS. *Catastrophic consequence of internal mammary artery hypoperfusion*. J Thorac Cardiovasc Surg 1989;98:902-7.

=국문 초록=

배경: 완전 동맥 무인공 심폐 바이패스 관상동맥우회술(OPCAB)에서 하나 혹은 두 개의 동맥 이식편을 사용한 연쇄 문합(Sequential graft)의 결과는 우수한 것으로 보고되고 있다. 하지만 충분하지 않은 이식편의 길이나 관류저하, 이식편의 굴절, 이식편의 부자유스런 경로 등이 문제점이 될 수 있다. 이러한 문제점들을 해결하기 위해 연쇄 문합대신 다중 복합 Y 동맥 이식편(Multiple Y composite Graft)을 사용했으며 이방법의 유용성과 임상적 결과를 분석 하였다. 대상 및 방법: 2003년 2월부터 2004년 10월까지 다중 복합 Y 동맥 이식편을 이용한 완전 동맥 무인공 심폐 바이패스 관상동맥우회술을 시행 받은 71명의 환자를 대상으로 하였으며, 사용한 동맥은 좌, 우내유동맥과 요골동맥이었다. 대부분 좌내유동맥을 inflow 동맥으로 사용했으며, 그 외 좌, 우내유동맥을 동시에 혹은 우내유동맥을 inflow 동맥으로 사용하였다. 모든 동맥을 획득한 후 요골동맥은 원위 문합 부위에 맞게 길이를 측정하여 원위부 문합 수에 따라 분절로 나누었다. 그 중 하나를 내유동맥에 Y 문합하고, 다른 요골동맥 분절은 이미 문합한 요골동맥 이식편에 다시 Y 문합하는 방법으로 다중 복합 Y 동맥 이식편을 완성하였다. 완성된 이식편을 각각의 원위부 문합 부위에 end to side 형태의 문합을 시행하였다. 수술 후 총 61명의 환자에서 multi-slice 컴퓨터 단층촬영을 시행하여 이식편의 개통률을 조사했다. 결과: 환자들의 평균 나이는  $61.6 \pm 9.4$ 세(34~79세)였고 이 중 57명이 남자였다. 평균  $2.5 \pm 0.6$ 개의 동맥이 사용됐으며  $3.7 \pm 0.7$ 개의 원위부 문합을 시행하였다. 수술 후 심근경색이나 저관류증과 같은 심각한 합병증이나 사망한 환자는 없었다. 수술 후 평균 CK-MB치는  $17.4 \pm 29.7$  IU/L였다. 전체적인 이식편의 개통률은 99.1% (214/216)(좌내유동맥: 100%, 요골동맥: 98.4%, 우내유동맥: 100%)를 보였다. 결론: 다중 복합 Y 동맥 이식편을 이용한 완전 동맥 무인공 심폐 바이패스 관상동맥우회술을 기술적인 문제점 없이 시행할 수 있었으며, 우수한 초기 임상 결과와 개통률을 보였다. 저자들은 특히 심장의 둔각 모서리 부위의 우회술시에 기존의 연쇄 문합에 비해 기술적으로 더 용이하며 복잡한 관상동맥우회술이 필요한 환자에게도 도움이 될 것으로 생각한다.

중심 단어 : 1. 동맥 도관  
2. 무인공 심폐 바이패스  
3. 관상동맥우회술