

하악의 섬유-골성 병소를 가진 안면 기형에서 구내 상행지 수직 골절단술을 사용한 수술적 교정

김형진 · 홍종락

성균관대학교 의과대학 삼성서울병원 구강악안면외과

Abstract (J. Kor. Oral Maxillofac. Surg. 2005;31:496-500)

SURGICAL CORRECTION OF MAXILLOFACIAL DEFORMITY WITH FIBROUS-OSSEOUS LESION OF MANDIBLE USING THE INTRAORAL VERTICAL RAMUS OSTEOTOMY

Hyung-Jin Kim, Jong-Rak Hong

Department of Oral and Maxillofacial Surgery, Samsung Medical Center, Sungkyunkwan University School of Medicine, Seoul, Republic of Korea

A 22-year-old male patient had developed a submasseteric abscess secondary to a mandibular osteomyelitis at the age of 7 years old. The initial presentation at that time seems to be acute suppurative parotitis.

The computed tomographic scans taken before surgery demonstrated diffuse deformity, sclerotic change and osteolytic lesion in the mandible. There was no marrow space on both sides of mandibular ramus and thin-walled cortical bone was seen. So, from the results of the computed tomography, the surgery was performed intraoral vertical ramus osteotomy (IVRO) instead of performing the more commonly used bilateral sagittal split ramus osteotomy (BSSRO).

In this report, we present a case of surgical correction of mandibular prognathism with fibrous-osseous lesion of mandible with using IVRO.

Key words: Osteomyelitis, Submasseteric abscess, Intraoral vertical ramus osteotomy

I. 서 론

하악골의 섬유 골성 병소의 소견을 보이는 질환은 다양하며 악골 골수염, 섬유 이형성증, Paget's disease, 백악질골화성 섬유종 등에서 주로 발생한다. 이중 악골 골수염은 골수, 해면골, 피질골 및 골막을 포함하는 골조직의 염증질환으로 치성 감염, 발치창의 감염, 치관주위염 등이 적절히 치료되지 못한 경우에 발생한다. 악골 골수염은 여러 인자에 의해 발생할 수 있는데, 가장 흔하게는 치성 감염에 의해 생기며 그 외에 적절하게 치료되지 않은 골절, 발치, 혈행성 감염에 의하거나 화농성 병소의 직접적인 확장에 의해서도 발생한다¹⁾.

이중에서 근막극 농양에서 이차적으로 악골 골수염으로 진

행되는 증례는 치성감염에 의해 발생한 경우에 비해 많지는 않지만 종종 보고되고 있으며, 여러 근막극 농양 중에서도 특히 교근하 농양이 파급되어 악골 골수염으로 진행되는 증례도 보고되고 있다. 이러한 교근하 농양(Submasseteric abscess)은 교근과 하악지 사이에 위치하는 교근 간극에서 발생하는 드문 감염으로, 임상적으로 협부 종창 및 경결감, 교근염증으로 인한 중등도 혹은 심한 아관긴급을 보인다²⁾. 특히 본 증례와 같이 유년기에 발생한 경우 급성 화농성 이하선염과 증상이 비슷하여 정확한 감별을 요하고, 이에 따른 적절한 처치가 필요 하다³⁾.

이렇게 발생한 악골 골수염이 진행되어 만성화되거나 치유된 경우, 악골의 골질은 변화하고 계속되는 골흡수와 골신생이 반복되어 혼합되는 반문상(mottled appearance)이 방사선 사진상에 악골의 여러 부위에서 관찰되기도 한다. 이렇게 악골 골수염이 진행되어 골질의 변화가 발생한 상태에서, 안면 기형이 동반되어 악교정 수술이 필요한 경우에 있어서는 수술 방법의 선택 및 술후 관리에 있어서 신중을 기해야 한다.

따라서, 본 증례는 유년기의 교근하 농양으로 시작하여 이차적으로 악골 골수염으로 진행되고, 이로 인해 하악골의 섬유-

홍종락

135-710 서울 강남구 일원동 50

성균관대학교 의과대학삼성서울병원 구강악안면외과

Jong-Rak Hong

Dept. of OMFS, Samsung Medical Center, Sungkyunkwan Univ. School of Medicine

#50, Ilwon-dong, Kangnam-gu, Seoul, 135-710, Rep. of Korea

Tel: 82-2-3410-2420 Fax: 82-2-3410-0038

E-mail: hongjr@netian.com

골성 병소가 발생한 환자에 있어서, 구내 상행지 수직 골절단술(Intraoral Vertical Ramus Osteotomy: IVRO)을 사용하여 성공적인 결과를 얻어, 이를 문헌 고찰과 함께 보고하는 바이다.

II. 임상증례분석

환자는 22세의 남자로 주소는 하악 전돌증이였다. 7세경 자발적인 안면부 종창이 발생하였다. 이때 치과적 증상이나 원

인은 발견되지 않았으며, 점차로 발열 및 아관긴급이 매우 심해져서 이하선염으로 잠정 진단하에 입원 치료를 시행한 과거력이 존재하였다.

2003년 4월 7일 술전 교정 치료를 시작하여, 2004년 4월 31일 악교정 수술 위해 본과에 내원하였다. 초진시 안모 상 중안면부 함몰 및 하악 전돌 소견을 보이고 있었으며, 구치부 교합관계는 III급 부정교합이었고, 전치부 overbite 1.5 mm, overjet 1.5 mm이었으며 정중선은 하악이 1 mm 좌측으로 변위되어 있었

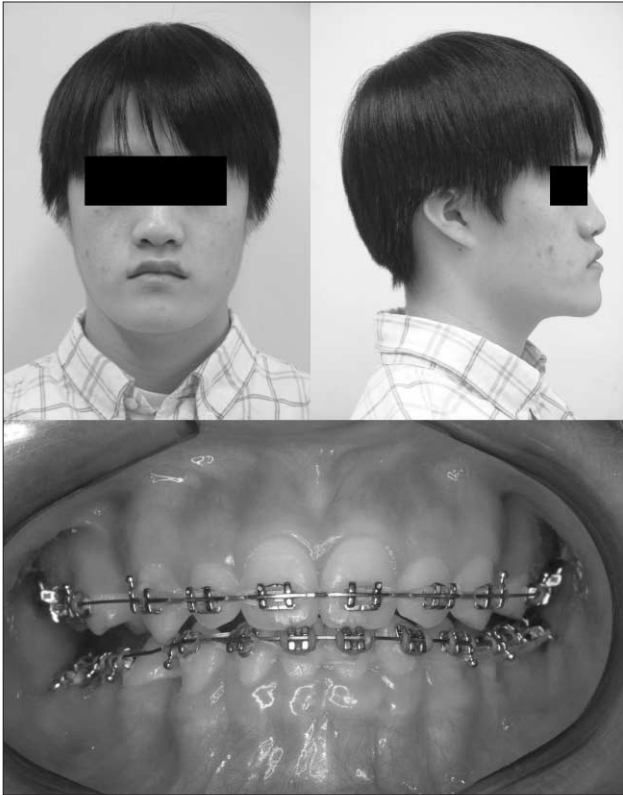


Fig. 1. Preoperative photograph.

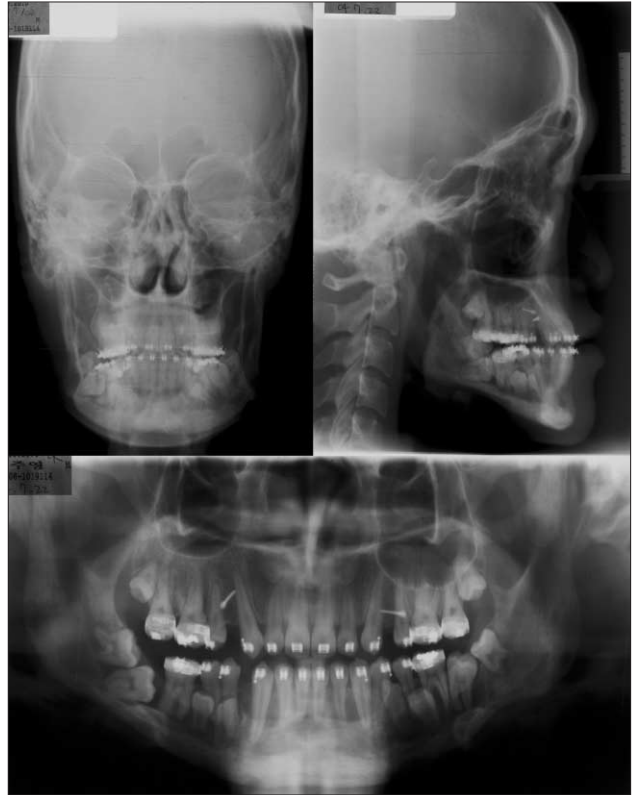

Fig. 2. Preoperative radiograph.

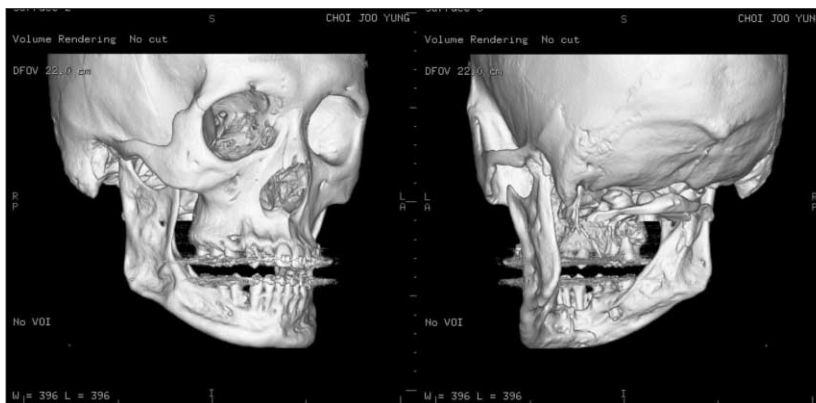

Fig. 3. Preoperative 3D computed tomography.

다(Fig. 1). 방사선 사진 상에서 다수의 방사선 투과상과 불투과상이 혼재되어 관찰되며, 양측 제2대구치와 제3대구치가 매복된 상태였고, 소구치 부위의 과잉치가 존재하였다(Fig. 2). 또한, 컴퓨터 단층 촬영(CT) 상 하악골 전반의 협착 및 설측에서 골용해성 병소 및 골경화성 병소가 혼재되어 나타나고 광범위한 골결합이 관찰되었다(Fig. 3). 특히 하악지 부위에서 협설로 심한 위축성 변화가 나타나고 있어, 협설 폭경이 매우 감소되어 있는 것을 알 수 있다(Fig. 4).

이와 같은 임상자료 및 두부방사선계측분석을 바탕으로 환자를 치성 및 골격성 III급 부정교합, 치유된 악골 골수염으로 진단하였다. 그리하여 상악은 Le Fort I 골절단술을 통해 2 mm 전방이동 및 ANS 2 mm, PNS 4 mm 상방이동을 계획하고, 하악은 구내 상행지 수직 골절단술(IVRO)을 사용하여 8 mm 후방이동을 계획하여, 2004년 7월 30일 양악 악교정 수술을 시행하였다. 하악의 고정용 골절편간에 여하한 고정장치 없이 spilint를 위치시키고 악간 고정을 시행하였으며, 악간 고정은 술 후 10일경 제거하고 골절편의 왕성한 동요도를 무시한 채 조기에 하악 기능운동을 위한 물리치료를 시행하면서, 술 후 12개월간 지속적으로 정기 검진을 시행하였다. 교합은 안정적인 상태로 이루어지고 있으며(Fig. 5), 악관절 증상은 나타나지 않았고, 최

대 개구량은 42 mm 이상으로 정상적인 개구량을 나타내었다. 방사선사진상에서도 골절단 부위의 안정적인 골유합 소견을 보이고 있다 (Fig. 6, 7, Table 1).

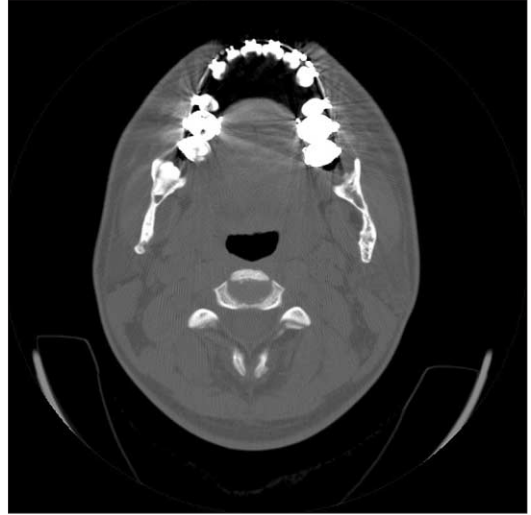


Fig. 4. Preoperative computed tomography.

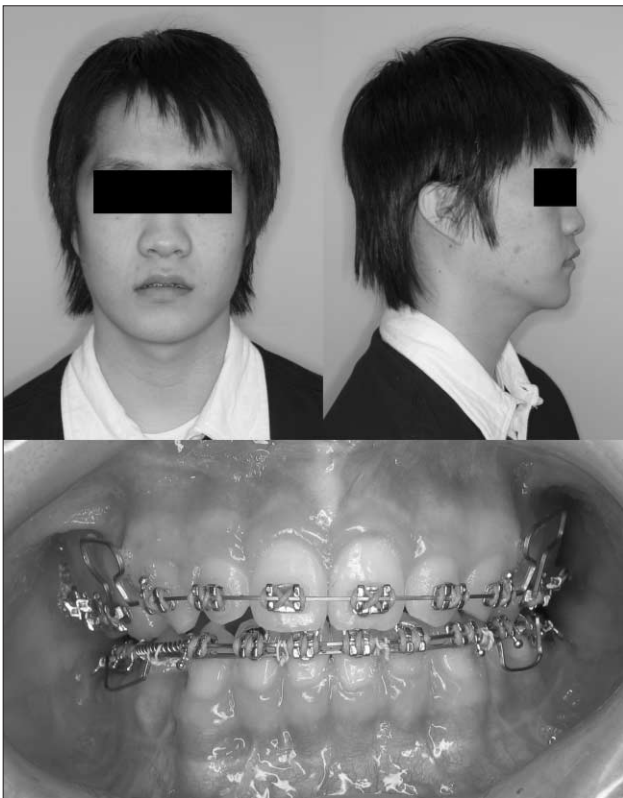

Fig. 5. Postoperative photograph.

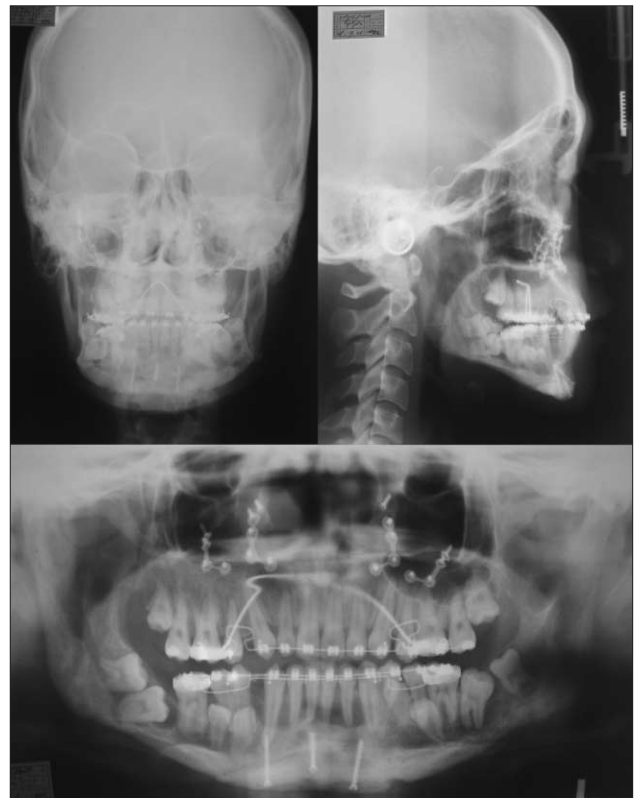

Fig. 6. Postoperative radiograph.

Table 1. Cephalometric analysis

Measure Name	Pre-op	Post-op 1year
A point - N Perpend	-0.56	0.77
Mx1 to A Vertical	7.56	5.81
L1 to A-Pog	1.44	2.42
Pog - N Perpend	11.52	2.05
Facial Axis	97.29	90.63
collumella angle	23.92	18.34
Mandibular Length	149.55	142.06
Maxillary Length	104.39	104.35
ANS-Me. / Nasion-Me	0.54	0.53
Low Ant. Facial Ht.	75.02	75.47

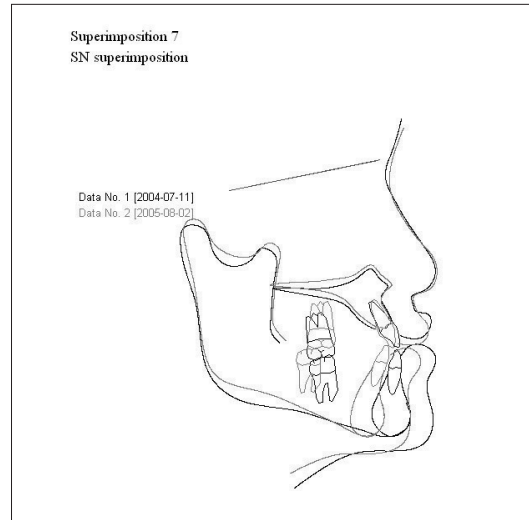


Fig. 7. Cephalometric superimposition.

III. 총괄 및 고찰

본 증례에서의 유년기 증상은 급성 화농성 이하선염 또는 교근하 농양으로 진단할 수 있으나, 특히 당시의 심한 아관긴급이 있었다는 진술을 통해 교근하 농양으로 감별진단이 가능하며, 이것이 이차적으로 악골 골수염으로 진행되어 현재의 골 병소가 나타났다고 생각할 수 있다.

Padilla Parrado⁹⁾ 등은 교근하 농양에 의해 이차적으로 악골 골수염이 발생한 증례를 보고한 바 있으며, 환자의 초기 증상이 급성 화농성 이하선염과 유사하여 신중한 감별진단이 필요하다고 발표하였다. Jones⁴⁾ 등도 5명의 만성 교근하 농양의 증례 보고에서 1명의 환자가 하악의 악골 골수염으로 진행되어 구내 절개 및 배농을 시행하고 추가적인 치료가 필요하였다고 보고하였다.

또한 Barnard⁸⁾ 등은 교근하 농양의 주 증상으로 협부종창, 경결감, 아관긴급, 전신 권태감, 발열 등이라고 보고하였으며, Leu⁶⁾ 등은 해부학적으로 교근하 간극이 이하선과 인접하여 급, 만성 이하선염으로 오진하기 쉽다고 말하였다. 그들은 또한 이 두 절환에서 가장 중요한 증상의 차이는 아관긴급으로, 이하선염의 경우는 가벼운 증상으로 나타나나 교근하 농양에서는 아관긴급이 두드러진 특징으로 나타난다고 보고하였다.

이러한 골 병소를 동반한 환자의 악교정 수술에서는 하악지의 골수강이 거의 존재하지 않고 너무 얇은 피질골 두께 및 하악체 부위의 다수의 매복 과잉치로 인해 하악지 시상분할골절단술을 사용하는 것보다 구내 상행지 수직 골절단술을 사용하는 것이 유리하였다.

Bell과 Kennedy⁷⁾는 구내 상행지 수직 골절단술 후 근심골절편이 외측익돌근과 관절낭에 부착되어 있는 한 혈액공급을 충분히 받으므로 조기 골유합과 최소한의 골괴사가 일어나지만 광범위한 골막 박리는 비유합 및 근심 골절편의 골괴사 위험이 있다고 하였고, Astrand⁸⁾ 등은 근/원심 골편간의 틈새가 클수록

치유기간이 길고 바람직하지 않은 위치변화를 초래한다고 하였다.

따라서, 수술은 하악골의 S-상 절흔(Sigmoid Notch) 중간부로부터 우각부까지 수직으로 절단하여 근/원심 골편을 분리하고, 근/원심 골편간의 최대 접촉을 위해 피질골 삭제(decortication)를 시행하고 원심골편을 후방이동 시켜 충분한 골절편간의 접촉상태로 유지하였으며, 최소한의 골막 박리로 최대한의 혈액공급을 유도하였다. 특히, 본 증례에서는 하악지의 협설에서 심한 위축성 변화로 인해 수직 절단시 골편의 파절 위험성이 존재하여 주의하여야 했다.

Rosenquist¹⁰⁾ 등은 술 후 8주 내에 근심골편의 하외측으로 골흡수가 일어나 술 후 12개월째에 형태 개조현상이 뚜렷하며 술 후 24개월째까지도 지속적으로 골 개조 현상이 일어난다고 하였다. 또한 박¹²⁾은 구내 상행지 수직 골절단술 후 안정적인 골 개조 현상을 확인하는 방법으로 수술 직후 방사선사진상에서 골편들이 중첩됨으로써 보여지는 피질골편들의 뚜렷한 방사선 불투과성선의 점진적 소실상과 이 선들에 의한 불연속성의 소실상 및 불투과성 정도의 약해짐 등을 조사함으로써 알 수 있다고 하였다. 본 증례에서 술 후 12개월간의 정기검진 결과 안정적인 골 개조 현상을 관찰할 수 있었으며, 섬유-골성 병소가 존재하는 상황에서도 정상적인 골 치유가 나타남을 관찰할 수 있었다.

단, 교정적으로 소구치 부위의 다수의 과잉 매복치로 인해 치아 이동의 어려움이 나타나고 있고, 술 후 6개월 동안 회귀량이 하악 전치를 기준으로 1.8 mm가 관찰되어, Greebe와 Tumzing¹³⁾이 보고한 1.4 mm보다 다소 많은 회귀가 관찰되었다. 이것은 첫째, Greebe¹³⁾등이 보고한 평균 후방 재위치량인 6.1 mm보다 많이 후방이동을 하였고, 둘째, 박¹²⁾이 제시한 원심골편의 원할한 후방이동을 위한 근심골편의 광범위한 박리가 부족하여 다소 많은 술 후 회귀가 나타난 것이 아닌가 사료된다.

IV. 결 론

구강안면기형증(Dentofacial Deformities)을 외과적으로 개선 시켜주는 수술법은 하악골 시상분할 골절단술(Sagittal Split Ramus Osteotomy: SSRO)과 구내 하악골 상행지 수직 골절단술(Intraoral Vertical Ramus Osteotomy: IVRO)이 대표적으로 사용되는 수술 술식이다. 국내에서는 IVRO에 비해 SSRO가 선호되는 실정이나, 본 증례에서와 같이 하악골에 섬유 골성병소가 존재하여 하악지가 협설측으로 심하게 위축된 경우에는 IVRO가 효과적인 수술법으로 사용될 수 있었으며, 골 병소가 존재 하더라도 술후 안정적인 골 유합이 이루어져 성공적으로 치료가 가능함을 알 수 있었다.

참고문헌

1. Adekeye EO, Cornah J: Osteomyelitis of the jaws: a review of 141 cases. *Br J Oral Maxillofac Surg* 1985;23:24-35.
2. Ariji E, Ariji Y, Yoshiura K, Kimura S, Horinouchi Y, Kanda S: Ultrasonographic evaluation of inflammatory changes in the masseter muscle. *Oral Surg Oral Med Oral Pathol* 1994;78:797-801.
3. Barnard NA MJ: Intra-masseteric actinomycosis: Report of a case. *Br J Oral Maxillofac Surg* 1992;30:190-191.
4. Jones KC, Silver J, Millar WS, Mandel L: Chronic submasseteric abscess: anatomic, radiologic, and pathologic features. *AJNR Am J Neuroradiol* 2003;24:1159-1163.
5. Padilla Parrado M, Aranzana Gomez A, Jimenez Antolin JA, Garcia Manriquez A, Cespedes Mas M, Menendez Loras LM: [Actinomycosis sub-masseter abscess, simulating a parotiditis. Review of case and revision of literature]. *An Otorrinolaringol Ibero Am* 2003;30:347-356.
6. Leu YS, Lee JC, Chang KC: Submasseteric abscess: report of two cases. *Am J Otolaryngol* 2000;21:281-283.
7. Bell WH, Kennedy JW, 3rd: Biological basis for vertical ramus osteotomies--a study of bone healing and revascularization in adult rhesus monkeys. *J Oral Surg* 1976;34:215-224.
8. Astrand P, Ericson S: Relation between fragments after oblique sliding osteotomy of the mandibular rami and its influence on postoperative conditions. *Int J Oral Surg* 1974;3:49-59.
9. Astrand P, Ridell A: Positional changes of the mandible and the upper and lower anterior teeth after oblique sliding osteotomy of the mandibular rami. A roentgen-cephalometric study of 55 patients. *Scand J Plast Reconstr Surg* 1973;7:120-129.
10. Rosenquist B, Selvik G, Rune B, Petersson A: Stability of the osteotomy site after oblique sliding osteotomy of the mandibular rami. A stereometric and plain radiographic study. *J Craniomaxillofac Surg* 1987;15:14-19.
11. Rosenquist B, Rune B, Petersson A, Selvik G: Condylar displacement after oblique sliding osteotomy of the mandibular rami. A stereometric and plain radiographic study. *J Craniomaxillofac Surg* 1988;16:301-307.
12. 박형식: 하악골 전돌증 환자의 구내 상행지 수직 골절단술을 이용한 하악골 후방 이동후 치유경과에 대한 임상적 연구. *대구외지* 1997;23:561-580.
13. Greebe RB, Tuinzing DB: Overcorrection and relapse after the intraoral vertical ramus osteotomy. A one-year postoperative review of thirty-five patients. *Oral Surg Oral Med Oral Pathol* 1982;54:382-384.