

凉隔散火湯이 Allergy性 接觸皮膚炎에 미치는 影響

조 세 왕

Effects of Yangkyuksanhawtang on the Allergic Contact Dermatitis

Se Wang Cho

ABSTRACT

Objective : To study the effectiveness of Yangkyuksanhawtang against Allergic Contact Dermatitis I observed the change of cutaneous shape, histochemistry, immunohistochemistry, and the distribution of apoptotic cells.

materials and methods : I divided 4-month-old rats into three groups of 10, which are a contrastive group of having applied Acetone olive oil only, ACD group to have intentionally activated Allergic Contact Dermatitis by DNCB and YST group to give medication of Yangkyuksanhawtang extract. And I observed each group of mice after 24, 48 and 72 hours.

results :

1. With the result of Contact hypersensitivity assay, YST group shows appreciably less ear swelling than ACD group.
 2. Comparing YST and ACD groups to each other regarding general change of skin, YST group shows less hyperplasia of epidermis, less migration of inflammatory cells and less damage of epidermis than ACD group.
 3. Regarding the change of collagen fiber , ACD group has appeared to be low in number of collagen fiber while YST shows similarity with the contrastive group.
 4. In dermis YST group has showed lower number of mastocyte than ACD group and is granulated type.
 5. In dermis YST group has showed less MAC-1, IL-1 , IL-2R- α , ICAM-1 and VCAM-1 than ACD group.
 6. The distribution of apoptotic cells has appeared littler in YST group than in ACD
 7. Among signal molecule of apoptosis Bcl-2 has distributed more in YST group than ACD group and Bax and Fas has distributed less in YST group than ACD group.
-

I. 緒論

涼隔散火湯은 東醫壽世保元의 少陽人 胃受熱裏熱病에 처음 소개된 처방¹⁾으로 少陽人 胸膈熱症에 대한 清陽上升의 목적으로 사용되고 있다.²⁾ 李1)는 胃受熱裏熱病에서 上消, 纏喉風과 脣腫의 輕症에 사용한다고 하였으며³⁾ 임상적으로 胸痞, 手足痺, 運動障礙, 手足麻木, 口舌病, 牙齒痛, 上熱感, 面發毒熱, 舌腫, 吐血, 譫語, 發狂, 乳蛾 등의 증상과 實熱로 인한 피부 질환에도 다용된다.⁴⁻⁷⁾

최근 현대인들에게 Allergy性 接觸皮膚炎의 발병빈도는 점차 늘어나고 있는 추세이며⁸⁾ 韓醫學에서 이 질환은 疥瘡, 瘡瘍, 狐尿刺, 粉花瘡, 四灣風, 頑濕 등과 유사하며⁹⁻¹¹⁾ 腠理가 不密한 신체상태 혹은 체질적인 素因이 있는 상태에서 風, 濕, 熱, 蟲이나 유독한 물질에 접촉되어 발생하는 것으로 보고 있다.¹²⁻¹⁵⁾

皮膚疾患에 대한 최근의 연구에 의하면 清熱解毒시키는 方劑들이 抗Allergy와 免疫反應抑制에 유의한 효과가 있어 Allergy性 皮膚疾患에 임상적 활용가능성이 있음이 보고되고¹⁶⁻²⁶⁾ 있으며 涼隔散火湯에 관한 실험적 연구로는 腦損傷에 관한 연구²⁷⁻²⁹⁾, 口腔潰瘍에 관한 연구³⁰⁾, 高血壓 및 高脂血症에 관한 연구³¹⁾, 糖尿病에 관한 연구³²⁻³³⁾, 肥滿症에 관한 연구³⁴⁾ 등이 있었으나 皮膚疾患에 관한 연구는 없었다.

이에 저자는 涼隔散火湯이 Allergy性 接觸皮膚炎에 미치는 영향을 관찰하기 위해 생쥐를 대상으로 실험을 해서 皮膚의 外形의 形態變化, 組織化學的 變化, 免疫組織化學的 變化, 壞死細胞의 分布 變化를 觀察한 바 有意性 있는 結果를 얻었기에 報告하는 바이다.

II. 實驗

1. 材料

1) 動物

胎齡 4주된 BALB/c계 암컷 생쥐(대한실험동물센터, 한국)를 無菌飼育裝置內에서 2주일동안 적응시킨 후 체중 20 g된 생쥐를 선별하여 사용하였다. Acetone과 olive oil만 처리한 대조群, dinitrochlorobenzene(이하 DNCB라 함) 처리를 통한 Allergy性 接觸皮膚炎 誘發群(이하 ACD群이라 함), DNCB 처리 후 涼隔散火湯 抽出液 投與群(이하 YST群이라 함)으로 나누었다. 이를 다시 Allergy性 接觸皮膚

炎 유발 후 시간의 경과에 따라 24, 48 그리고 72시간으로 세분시켰으며, 각 群에 10마리씩 배정하였다. 한편 접촉성 과민반응 측정을 위해 각 群에 별도로 10마리씩 배정하여 실험하였다.

2) 檢液의 製造와 投與

凉隔散火湯 (Table 1.) 2첩을 증류수 1000 ml에 넣고 3시간동안 煎湯한 후 여과하였다. 그 濾液을 원심분리 시킨 후 rotary evaporator로 농축하였다. 농축액을 凍結乾燥하여 추출물 15.07 g을 얻었다. 凉隔散火湯 추출물을 YST群에 Allergy性 接觸皮膚炎 유발 후 매일 0.75 g/kg씩 飲用投與하였다. 凉隔散火湯의 처방구성 약물과 용량은 다음과 같다.1)

Table 1. The Amount and Composition of Yangkyuksanhawtang Extract.

| 韓藥名 | 生藥名 | 重量(g) |
|--------------|----------------------|-------|
| 生地黃 | Rehmanniae Radix | 8.0 |
| 忍冬 | Lonicera Japonica | 8.0 |
| 連翹 | Forsythiae Fructus | 4.0 |
| 山梔子 | Gardeniae Fructus | 4.0 |
| 薄荷 | Menthae Herba | 4.0 |
| 知母 | Anemarrhenae Rhizoma | 4.0 |
| 石膏 | Gypsm Fibrosum | 4.0 |
| 荊芥 | Schizonepetae Herba | 4.0 |
| 防風 | Ledebouriellae Radix | 4.0 |
| Total Amount | | 44.0 |

2. 方法

1) DNCB 도포에 의한 Allergy性 接觸皮膚炎의 感作과 誘發

Allergy性 接觸皮膚炎을 유발하기 위해 2,4-DNCB(Sigma, USA)를 acetone과 olive oil (4:1) 혼합용액에 5%와 2.5%로 희석한 다음 사용하였다. 5% DNCB 25 μ l를 면도된 오른쪽 살바위쪽 복부 2 cm²에 塗布하여 感作시켰다. 感作 후 14일째가 되었을 때 ACD群과 YST群의 생쥐에게만 왼쪽 복부에 2.5% DNCB 4 μ l를 塗布하여 Allergy性 接觸皮膚炎을 誘發시켰다. 한편 대조群에는 DNCB가 포함되지 않은 acetone과 olive oil 혼합액을 塗布하였다. Allergy性 接觸皮膚

炎 유발여부는 외부 피부損傷 확인을 통해 이루어졌다.

2) 접촉성 과민반응 측정(Contact Hypersensitivity Assay)

DNCB 感作 후 ACD群과 YST群에서 접촉성 과민반응 측정을 실시하기 위해서 생쥐 오른쪽 귀에 2.5% DNCB 4 μ l를 塗布하여 Allergy性 接觸皮膚炎을 誘發시켰다. Allergy性 接觸皮膚炎 誘發후 24, 48 그리고 72시간에 오른쪽 귀의 두께를 dial thickness gage (Mitutoyo, JAPAN)로 측정한 다음 ear swelling 평균값을 구하여 각각의 차이를 비교하였다.

3) 皮膚組織 標本 製作

Allergy性 接觸皮膚炎 유발 후 24, 48 그리고 72시간의 각 群을 sodium pentobarbital 용액으로 마취한 후 vascular rinse와 10% 중성 포르말린용액 (neutral buffered formalin : NBF)으로 심장관류고정을 실시하였다. DNCB 塗布 부위에서 얻어진 피부는 실온의 10% 중성 포르말린용액에 24시간동안 고정된 후 통상적인 방법으로 paraffin에 포매하고 5 μ m 두께로 연속절편을 만들었다. 만들어진 연속절편은 hematoxyline과 eosin으로 염색하여 표본을 제작하였다.

4) 組織化學的 染色

炎症반응에 관여하는 肥滿細胞의 分布와 形態 變化를 관찰하기 위해 Luna's method를 통한 組織化學的 染色을 실시하였다. 우선 5 μ m 두께의 연속절편을 aldehyde fuchsin에 30분간 染色한 후 Weigert's iron hematoxylin과 methyl orange 용액에 각각 1분, 5분 동안 對照染色하였다. 血管生成 變化를 조사하기 위해서 皮膚組織을 Wright 용액에 20분 동안 染色하는 Wright stain을 시행한 후 皮膚에서 나타나는 血管分布를 관찰하였다.

콜라겐섬유의 生成·分布 變化를 관찰하기 위해서 Van Gieson's picric acid-fuchsin 染色을 시행하였다. 우선 Weigert's iron hematoxylin에서 20분 동안 染色한 다음 Van Gieson's 染色溶液에서 5분간 染色하였다.

5) 免疫組織化學的 染色

免疫組織化學적 染色은 proteolytic digestion 과정에 proteinase K (DAKO, Denmark)를 사용하여 染色性を 향상시켰으며, 그 결과 陽性反應細胞의 分布와 反應性 變化를 좀 더 명확하게 관찰할 수 있었다.

(1) 免疫細胞

免疫細胞의 分布와 形態 變化를 조사하기 위해서 Mac-1에 대한 단클론항체를

이용한 免疫組織化學的 染色을 실시하였다. 우선 절편은 proteinase K에서 5분 동안 proteolysis 과정을 거친 후 非特異的 免疫反應을 억제하기 위해 10% blocking serum 인 normal rabbit serum (Vector Lab., USA)에서 1시간 동안 반응시켰다. 그리고 1차 항체인 rat anti-mouse Mac-1 (CD11b/CD18 : Serotec, UK)을 1:100으로 稀釋하여 실온의 humidified chamber에서 24시간 동안 반응시켰다. 그런 다음 2차 항체인 biotinylated rabbit anti-rat IgG (DAKO)와 실온에서 4시간 동안 반응시킨 후 avidin biotin complex (ABC : Vector)에 1시간 동안 처리하였다. 통상적인 방법으로 0.0125% 3,3'-diaminobenzidine (DAB : Sigma, USA)와 0.01% hydrogen peroxide가 포함된 0.05 M tris-HCl 완충용액 (pH 7.4)에서 발색시킨 후, hematoxylin으로 對照染色하여 광학현미경으로 관찰하였다.

(2) Cytokine

Cytokine의 變化를 조사하기 위해 IL-1 β 와 IL-2R- α 에 대한 단클론항체인 hamster anti-mouse IL-1 β (Serotec)와 rat anti-mouse IL-2R- α (CD25R- α : Pharmingen, USA)를 이용한 免疫組織化學的 染色을 실시하였다. 실시방법은 위에서 기술한 동일한 방법을 사용하였다.

(3) 細胞附着分子

細胞附着分子의 分布 變化를 조사하기 위해 ICAM-1과 VCAM-1에 대한 단클론항체인 rabbit anti-mouse ICAM-1 (CD54 : Serotec)와 rat anti-mouse VCAM-1 (CD106 : Serotec)을 이용한 免疫組織化學的 染色을 실시하였다. 실시방법은 위에서 기술한 동일한 방법을 사용하였다.

6) Apoptosis 變化 관찰

apoptosis 관찰을 위해 TUNEL 방법과 신호분자에 대한 免疫組織化學的 染色을 시행하였다.

(1) TUNEL 방법

Apoptotic 細胞의 分布變化를 조사하기 위해 in situ apoptosis detection kit (Apoptag, Intergen, USA)를 이용한 TUNEL (terminal deoxynucleotid transferase-mediated dUTP nick end-labelling)방법을 실시하였다. 먼저 組織 절편을 proteinase K (20 μ g/ml)에 5분간 proteolysis 시킨 다음 equilibration buffer에서 20초간 처리하였다. 그런 다음 strength TdT enzyme (36 μ l TdT enzyme : 72 μ l reaction buffer)을 처리하여 37 $^{\circ}$ C의 humidified chamber에서 1

시간 동안 반응시킨 후 strength stop/wash buffer에서 10분 정도 처리하였다. Anti-digoxigenin-peroxidase에 1시간 동안 반응시킨 후 0.05% DAB를 처리하였다. Methyl green으로 對照染色한 후 광학현미경으로 관찰하였다.

(2) Apoptosis 신호분자의 免疫組織化學的 染色

Apoptosis 신호분자들의 變化를 조사하기 위해서 Bcl-2, Bax 그리고 Fas 등에 대한 단클론항체인 rabbit anti-mouse Bcl-2 (Pharmingen), rabbit anti-mouse Bax (Pharmingen) 그리고 hamster anti-mouse Fas (CD95 : Serotec)를 이용한 免疫組織化學的 染色을 실시하였다. 실시방법은 위에서 기술한 동일한 기법의 免疫組織化學的 染色을 하였다.

7) 映像分析과 統計處理

免疫組織化學 결과의 수치화를 위해 Optimas 5.2 (Optima Co.,USA)를 이용한 映像分析 (image analysis)을 실시하였다. 映像分析 結果는 Sigma Plot 4.0 (Sigma)을 통한 student T test로 有意性を 검증하였다.

III. 成績

1. 접촉성 과민반응 측정(Contact Hypersensitivity Assay)

Ear swelling 결과 aceton & Olive oil 용액만을 塗布한 對照群 생쥐에서는 오른쪽 귀 두께 變化가 실험기간 동안 관찰되지 않은 반면,ACD群과 YST群은 對照群과 비해 有意性 있는 두께 증가를 보였다 (Table 2, Fig. 1).

우선 ACD群에서는 Allergy性 接觸皮膚炎 유발 후 24시간이 경과했을 때 오른쪽 귀의 두께는 $440 \pm 8 \mu\text{m}$ 로 對照群의 $368 \pm 10 \mu\text{m}$ 에 비해 증가된 양상을 보였다. 이러한 증가는 48시간이 되었을 때 $455 \pm 13 \mu\text{m}$ 으로 가장 높은 증가를 보이는 것으로 관찰되었다. 그러나 이러한 증가도 72시간이 되었을 때에는 오히려 $439 \pm 9 \mu\text{m}$ 으로 약간 減少되는 경향성을 보였으나, 여전히 對照群에 비해서는 증가된 것으로 나타났다 (Table 2, Fig. 1).

한편 涼隔散火湯 추출물을 투여한 YST群도 실험기간동안 對照群에 비해서는 귀의 두께가 증가된 것으로 나타났지만, ACD群에 비해서는 有意性 있는 減少 경향을 전 실험기간 동안 관찰할 수 있었다($P < 0.05$). Allergy性 接觸皮膚炎 유발 후 YST群의 귀의 두께는 24시간에 $416 \pm 5 \mu\text{m}$, 48시간에는 $428 \pm 10 \mu\text{m}$ 그리고 72시

간에는 $403 \pm 5 \mu\text{m}$ 로 측정되었다 (Table 2, Fig. 1).

Table 2. The Inhibition Effect of Ear Swelling in Mice administered Yangkyuksanhawtang Extract after Allergic Contact Dermatitis (ACD) Elicitation.

| Group | Initiation | 24 | 48 | 72 hrs |
|---------|-------------|---------------|----------------|---------------|
| CONTROL | 373 ± 5 | 368 ± 10 | 370 ± 8 | 371 ± 6 |
| ACD | 375 ± 6 | 440 ± 8 | 455 ± 13 | 439 ± 9 |
| YST | 375 ± 5 | $416 \pm 5^*$ | $428 \pm 10^*$ | $403 \pm 5^*$ |

unit : μm

M \pm S.D : Mean \pm standard Deviation

CONTROL : Acetone & olive oil only treated mice

ACD : Allergic Contact Dermatitis elicited mice

YST : Yangkyuksanhawtang extracts administered mice after allergic contact dermatitis elicitation

* :P < 0.05 compared with ACD.

The mean of ear swelling began to increase and reach a peak at hour-48 after ACD elicitation. The ear swelling in mice treated with YST extract noticeably decreased than ACD elicited mice for experimental period and this inhibition had probability in P<0.05 of student T test.

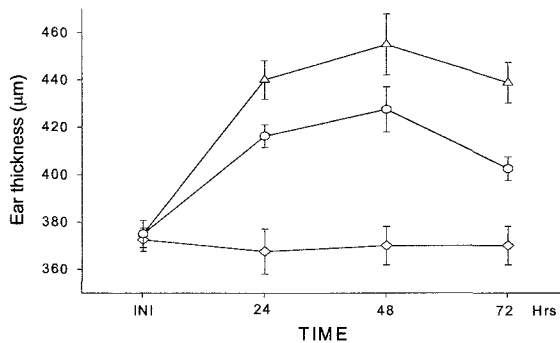


Fig. 1. The inhibition effect of ear swelling in mice administered YST

extract after ACD elicitation. The mean of ear swelling began to increase and reach a peak at hour-48 after ACD elicitation. The ear swelling in mice treated with YST extract noticeably mitigated than ACD elicited mice for experimental period.

CONTROL : Acetone & olive oil only treated mice

ACD : Allergic Contact Dermatitis elicited mice

YST : Yangkyuksanhawtang extracts administered mice after allergic contact dermatitis elicitation

-◇- : CONTROL

-△- : ACD

-○- : YST

2. 皮膚의 外形的 形態 變化

對照群에서는 정상적인 皮膚 상태가 실험기간동안 유지되었다. 그러나 ACD群과 YST群은 다른 양상으로 관찰되었다. 우선 ACD群에서 Allergy性 接觸皮膚炎 유발 후 24시간이 경과되었을 때 붉은 좁쌀 形態의 紅斑性 丘疹이 일부 DNCB 도포부위에서 나타나는 皮膚損傷이 시작되었으며, 48시간이 경과되었을 때는 그 생성부위가 확산된 모양으로 관찰되었다. 그러나 외형적 皮膚損傷은 72시간이 되었을 때 48시간보다는 약화되는 것으로 나타났다. 한편 YST群에서 나타난 외형적 皮膚損傷 變化는 ACD群과 유사한 경향으로 나타났으나 YST群의 皮膚損傷 정도는 ACD群보다는 완화된 것으로 관찰되었다.

Table 3. The Change of Skin-Damage on YST Extract administered Mice after ACD Elicitation.

| Group | Initiation | 24 | 48 | 72 hrs |
|---------|------------|----|----|--------|
| CONTROL | - | - | - | - |
| ACD | - | ± | ++ | + |
| YST | - | ± | + | ± |

- : negative, ± : trace, + : moderate, ++ : strong

CONTROL : Acetone & olive oil only treated mice

ACD : Allergic Contact Dermatitis elicited mice

YST : Yangkyuksanhawtang extracts administered mice after allergic contact dermatitis elicitation

After ACD elicitation, the degree of erythema began to increase and reach a peak at hour-48. The degree of erythema in mice treated with YST extract noticeably softer than DNCB treated group for experimental period.

3. 皮膚 組織의 일반적인 形態 變化

對照群은 실험기간동안 皮膚 組織의 形態 變化가 관찰되지 않았다. 이에 반해 ACD群과 YST群은 對照群과는 달리 Allergy性 接觸皮膚炎 유발 후 시간의 경과에 따른 皮膚損傷의 차이가 관찰되었다.

Allergy性 接觸皮膚炎 유발 후 ACD群의 皮膚組織에서 나타나는 變化는 48시간에서 가장 심한 것으로 관찰되었다. 이러한 변화는 우선 表皮에서 角質形成細胞(keratinocyte)의 過形成(hyperplasia)으로 인한 皮膚 上皮층수의 급격한 증가(Fig. 2), 基底層의 圓柱上皮細胞와 基底板의 결합이 파괴된 공간으로 침윤(infiltration)하는 림프구의 증가가 확인되었다(Fig. 4). 또한 可視層과 基底層 사이에서 核의 수축으로 인한 核膜과 세포질사이공간의 확장된 上皮細胞의 증가와 세포사이공간(intercellular space)의 확장이 관찰되었다(Fig. 3). 한편 表皮쪽 眞皮에서는 炎症關與細胞의 DNCB 도포부위로의 移住(migration) 증가와 혈관 증가가 관찰되었다(Fig. 4, 5). 이러한 變化는 72시간이 되었을 때는 완화되는 것으로 관찰되었다. 한편 YST群에서의 形態變化도 ACD群과 유사한 경향성을 보였으나, 전반적으로 DNCB에 의한 Allergy性 接觸皮膚炎이 약화된 양상으로 나타났다. 특히 이러한 皮膚 組織 損傷의 완화는 48시간의 皮膚上皮에서 잘 나타났는데 ACD群보다 表皮細胞의 過形成 減少, 침윤하는 림프구의 수의 減少, 表皮 圓柱上皮細胞 損傷減少 그리고 세포사이공간의 회복 등이 관찰되었다(Fig. 6). 또한 眞皮에서 炎症關與細胞의 침윤 減少와 혈관수의 減少가 확인되었다(Fig. 6).

4. 皮膚 組織의 組織化學的 變化

1) 眞皮內 肥滿細胞의 形態와 分布 變化

對照群은 실험기간동안 皮膚 組織內 肥滿細胞의 形態와 分布 變化가 관찰되지 않았다.

ACD群에서 나타나는 肥滿細胞의 分布變化는 Allergy性 接觸皮膚炎 유발 후 시간이 경과할수록 下皮쪽 眞皮에서 수가 증가하는 것으로 관찰되었고(Fig. 7), 탈과립 형태(degranulated type)와 과립 형태(granulated type)의 두가지 形態로 나타났다. 그리고 과립 형태의 肥滿細胞가 특히 48시간에서 많이 관찰되는 것으로

확인되었다.

YST群도 ACD群과 같이 Allergy性 接觸皮膚炎 유발 후 시간의 경과에 따른 증가경향은 유사하였지만 ACD群보다는 적은 수였다 (Fig. 8). 특히 YST群에서는 탈과립 형태의 肥滿細胞 출현이 ACD群보다는 적었다.

2) 皮膚內 血管 生成 變化

對照群은 실험기간동안 皮膚 組織內 血管分布의 變化가 관찰되지 않았다.

ACD群에서 Allergy性 接觸皮膚炎 유발 후 모세혈관 수의 증가가 眞皮乳頭에서 관찰되었으며 직경이 큰 혈관의 출현도 잦았다 (Fig. 9). 表皮 上皮쪽으로 혈관생성이 진행되어 많은 혈구가 세포사이공간에 침적되어 있는 것을 확인할 수 있었다. 이러한 變化는 48시간에서 두드러진 것으로 관찰되었다.

YST群에서는 ACD群보다는 적은 變化 즉, 직경이 작은 혈관이 주로 관찰되었으며 그 수도 ACD群에 비해 적었던 것으로 확인되었다 (Fig. 10).

3) 皮膚內 콜라겐섬유 分布 變化

對照群은 실험기간동안 皮膚 組織內 콜라겐섬유의 分布 變化가 관찰되지 않았다.

ACD群에서 Allergy性 接觸皮膚炎 유발 후 表皮側 眞皮에서 콜라겐 섬유 分布 減少가 관찰되었다 (Fig. 11). 특히 이 콜라겐섬유분포지역에서는 콜라겐섬유가 많은 모세혈관 주변에 위치하였다.

YST群에서는 對照群과 유사한 콜라겐섬유의 分布가 관찰되었다 (Fig. 12).

5. 皮膚의 免疫組織化學的 變化

1) 免疫細胞의 變化

對照群은 실험기간동안 皮膚 組織內 Mac-1 陽性反應細胞의 分布 變化가 관찰되지 않았다.

ACD群에서는 Allergy性 接觸皮膚炎 유발 후 Mac-1 陽性反應細胞는 對照群의 眞皮乳頭와 세망층의 혈관주변에서 다수 관찰되었다 (Table 4, Fig. 13, 14). 반면 YST群은 對照群에 비해 陽性反應細胞의 수가 적었고, 주로 세망층의 혈관주변에서 관찰되었다 (Table 4, Fig. 15).

2) Cytokine의 變化

對照群은 실험기간동안 皮膚 組織內 IL-1 β 陽性反應細胞의 分布 變化가 관찰되지 않았다. ACD群에서는 Allergy性 接觸皮膚炎 유발 후 IL-1 β 陽性反應細胞는

對照群의 眞皮 전 부분에서 다수 관찰되었다 (Table 4, Fig. 16). 특히 강한 陽性反應을 보이는 큰 細胞質을 가진 陽性反應細胞는 주로 眞皮乳頭に 分布하였다. 반면에 YST群은 陽性反應細胞의 수가 對照群에 비해 적었으며, 眞皮乳頭에서는 陽性反應性이 약했다 (Table 4, Fig. 17).

對照群은 실험기간동안 皮膚 組織내 IL-2R- α 陽性反應細胞의 分布 變化가 관찰되지 않았다. ACD群에서는 Allergy性 接觸皮膚炎 유발 후 眞皮에 分布하는 IL-2R- α 陽性反應細胞는 對照群에서 다수 관찰되었다. 특히 損傷된 表皮 基底層 주변에 分布하는 亞細胞 形態의 陽性反應細胞에서 강한 陽性反應을 보였다 (Table 4, Fig. 18). 반면 YST群에서는 ACD群에 비해 陽性反應細胞의 수는 적었고, 약한 陽性反應性을 보였다 (Table 4, Fig. 19).

3) 細胞附着分子의 變化

對照群은 실험기간동안 皮膚 組織內 ICAM-1 陽性反應細胞의 分布 變化가 관찰되지 않았다. ACD群에서는 Allergy性 接觸皮膚炎 유발 후 對照群의 眞皮 혈관 주변에서 많은 수의 ICAM-1 陽性反應細胞가 관찰되었다 (Table 4, Fig. 20). 이에 반해 YST群에서는 ACD群보다 적은 수의 ICAM-1 陽性反應細胞가 眞皮의 혈관 주변에서 관찰되었다 (Table 4, Fig. 21).

對照群은 실험기간동안 皮膚 組織內 VCAM-1 陽性反應細胞의 分布 變化가 관찰되지 않았다. ACD群에서는 Allergy性 接觸皮膚炎 유발 후 VCAM-1 陽性反應細胞는 對照群에서 眞皮의 혈관 주변에서 다수 나타났다 (Table 4, Fig. 22). 반면에 YST群에서는 일부 眞皮에서 적은 수가 관찰되었다 (Table 4, Fig. 23).

Table 4. The Image Analysis of Immunohistochemistry in Skin elicited ACD

| Antibody | CONTROL | | ACD | | YST | |
|-----------------|---------------|------------------|-----------------|------------------|----------------|------------------|
| | particle | intensity | particle | intensity | particle | intensity |
| Mac-1 | 342 \pm 12 | 134.4 \pm 24.3 | 7305 \pm 54 | 123.4 \pm 23.9 | 1049 \pm 23* | 126.6 \pm 27.2 |
| IL-1 β | 532 \pm 11 | 136.2 \pm 13.5 | 2982 \pm 32 | 125.3 \pm 24.5 | 1511 \pm 12* | 134.6 \pm 23.9 |
| IL-2R- α | 1745 \pm 42 | 131.5 \pm 12.9 | 22440 \pm 356 | 115.3 \pm 26.6 | 8717 \pm 24* | 127.4 \pm 21.2 |
| ICAM-1 | 1243 \pm 58 | 135.7 \pm 24.8 | 12724 \pm 213 | 121.6 \pm 24.6 | 6849 \pm 45* | 127.9 \pm 22.0 |
| VCAM-1 | 453 \pm 12 | 134.6 \pm 13.2 | 3678 \pm 59 | 122.1 \pm 25.5 | 1254 \pm 34* | 131.1 \pm 19.9 |

(analysis for 200000 particles / range of intensity : 50 - 150)

M ± S.D : Mean ± Standard Deviation
CONTROL : Acetone & olive oil only treated mice
ACD : Allergic Contact Dermatitis elicited mice
YST : Yangkyuksanhawtang extracts administered
 mice after allergic contact dermatitis elicitation
Mac-1 : Macrophage-1
IL-1 β : Interleukin-1 β
IL-2R- α : Interleukin-2R- α
ICAM-1 : Intercellular Adhesion Molecule-1
VCAM-1 : Vascular Adhesion Molecule-1
* : P < 0.05 compared with ACD.

6. 皮膚의 細胞消滅(apoptosis) 變化

1) 壞死細胞의 分布 變化

對照群은 실험기간동안 皮膚 組織內 壞死細胞의 分布 變化가 관찰되지 않았다. Allergy性 接觸皮膚炎 유발 후 壞死細胞는 ACD群의 表皮와 眞皮에서 다수 分布 하였다 (Table 5, Fig. 24). 壞死細胞의 形態는 陽性反應이 핵막을 경계면으로 圓形으로 나타났고, 核內部에서 강한 陽性反應을 보였다 (Fig. 25). YST群에서는 對照群에 비해 表皮와 眞皮에서 陽性反應細胞 수가 적었다 (Table 5, Fig. 26). 이러한 減少는 表皮 基底層과 眞皮의 炎症細胞 浸潤地域에서 잘 관찰되었다.

2) 細胞消滅 신호분자의 變化

對照群은 실험기간동안 皮膚 組織內 Bcl-2 陽性反應細胞의 分布 變化가 관찰되지 않았다. Allergy性 接觸皮膚炎 유발 후 Bcl-2 陽性反應細胞는 眞皮 細網層에 分布하였다. ACD群보다는 YST群에서 陽性反應細胞가 더 많이 관찰되었다 (Table 5, Fig. 27, 28).

對照群은 실험기간동안 皮膚 組織內 Bax-2 陽性反應細胞의 分布 變化가 관찰되지 않았다. Allergy性 接觸皮膚炎 유발 후 Bax 陽性反應細胞는 ACD群의 眞皮 전지역에서 다수 관찰되었으며 (Table 5, Fig. 29), 강한 陽性反應을 보였다. 반면에 YST群에서는 陽性反應細胞의 수가 對照群에 비해 적었다 (Table 5, Fig. 30).

對照群은 실험기간동안 皮膚 組織內 Bax-2 陽性反應細胞의 分布 變化가 관찰되지 않았다. Allergy性 接觸皮膚炎 유발 후 ACD群의 眞皮乳頭에서 많은 수의 Fas 陽性反應細胞가 관찰되었다 (Table 5, Fig. 31). 일부 表皮細胞의 核 주변에서는 약한 陽性反應성을 보였다. 반면 YST群에서는 對照群보다는 적은 수의

陽性反應細胞가 관찰되었으며, 대부분 약한 陽性反應性을 보였다 (Table 5, Fig. 32).

Table 5. The Image Analysis of Apoptosis in Skin elicited ACD.

| Antibody | CONTROL | | ACD | | YST | |
|----------|----------|------------|----------|------------|----------|------------|
| | particle | intensity | particle | intensity | particle | intensity |
| TUNEL | 532±19 | 137.4±26.2 | 2567±34 | 127.5±22.3 | 1017±25* | 132.9±19.4 |
| Bcl-2 | 1762±45 | 131.5±12.7 | 1057±37 | 129.9±21.4 | 3123±31* | 120.3±26.4 |
| Bax | 995±32 | 129.5±21.5 | 3575±76 | 117.9±26.1 | 2012±26* | 124.2±24.8 |
| fas | 675±23 | 136.4±20.5 | 9193±84 | 127.6±21.3 | 995±67* | 127.5±21.0 |

(analysis for 250000 particles / range of intensity : 50 - 150)

M ± S.D : Mean ± Standard Deviation

CONTROL : Acetone & olive oil only treated mice

ACD : Allergic Contact Dermatitis elicited mice

YST : Yangkyuksanhawtang extracts administered
mice after allergic contact dermatitis elicitation

TUNEL : Terminal Deoxynucleotid

Transaferase-mediated dUTP Nick End-Labeling

* : P < 0.05 compared with ACD.

IV. Legends for Figures

Fig. 2. The morphology of skin from mice at 48 hours after allergic contact dermatitis (ACD) elicited by DNCB re-exposure. The hyperplasia in epidermis (EP) and infiltration of inflammatory cells in the dermis (DE) are noticed. H&E. ×100.

Fig. 3. The morphology of skin from mice at 48 hours after ACD elicitation. The epithelial cells (arrow) show signs of damage including shrinkage of nucleus. H&E. ×400.

Fig. 4. The morphology of skin from mice at 48 hours after ACD elicitation.

Many RBC (arrow) are infiltrated in the areas between epidermis and dermis. H&E. $\times 400$.

- Fig. 5. The morphology of skin from mice at 48 hours after ACD elicitation. The numerical increase of inflammatory cells are infiltrated in the dermis. H&E. $\times 400$.
- Fig. 6. The morphology of skin from yangkyuksanhawtang (YST) administered mice at 48 hours after ACD elicitation. Not only the degree of hyperplasia in the epidermis, but also the number of inflammatory cells infiltrated in the dermis are decreased when compared to Fig. 2. H&E. $\times 200$.
- Fig. 7. The morphology of skin from mice at 48 hours after ACD. The mast cells in dermis is seen. The morphology of 2 types mast cells. The degranulated type mast cells (vacant arrow head) and granulated type mast cells (arrow) are seen in dermis. Luna's method. $\times 200$.
- Fig. 8. The morphology of skin from YST administered mice at 48 hours after ACD. The number of mast cells is decreased. Luna's method. $\times 200$.
- Fig. 9. The morphology of skin from mice at 48 hours after ACD elicitation. The many newly formed blood vessels (arrow) are observed. Wright's stain. $\times 200$.
- Fig. 10. The morphology of skin from YST administered mice at 48 hours after ACD. The number of capillaries diminished. Wright's stain. $\times 200$.
- Fig. 11. The morphology of skin from mice at 48 hours after ACD elicitation. The broad newly area of collagen fiber (arrow) vacanted dermis (asterisk) are observed. Van Gieson's picric acid-fuchsin stain. $\times 200$.
- Fig. 12. The morphology of skin from YST administered mice at 48 hours after ACD. The collagen fiber vacanted area are diminished. Van Gieson's picric acid-fuchsin stain. $\times 200$.

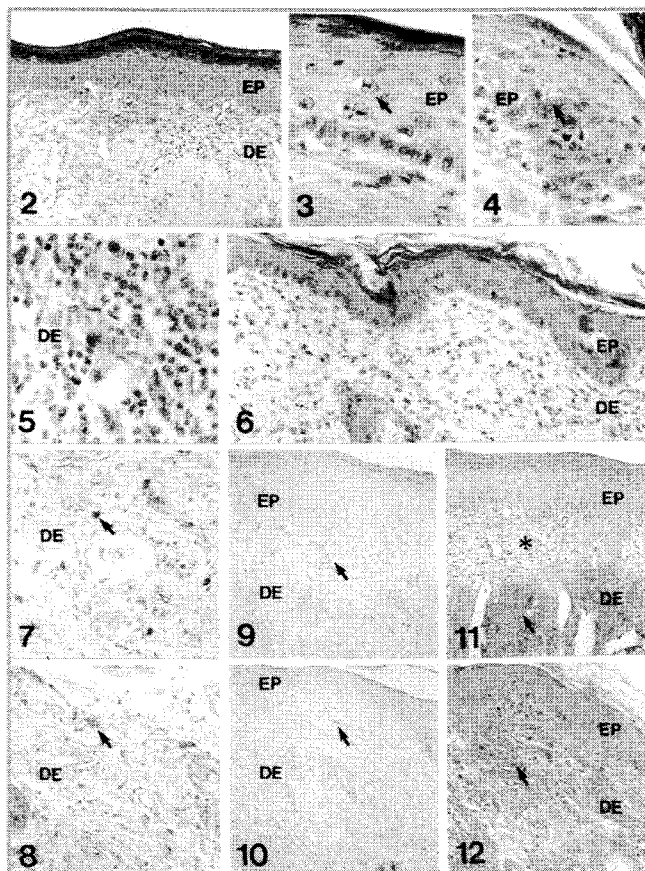


Fig. 2-12

Fig. 13. The immunohistochemical stain for Mac-1 in dermis of mice at 48 hours after ACD elicitation. The Mac-1 positive cells (arrow) are seen. $\times 200$.

Fig. 14. The magnification of Mac-1 positive cells. $\times 400$.

Fig. 15. The immunohistochemical stain for Mac-1 in dermis of YST administered mice at 48 hours after ACD elicitation. The numerical decrease of Mac-1 positive cells in dermis is observed. $\times 200$.

Fig. 16. The immunohistochemical stain for IL-1 β in dermis of mice at 48 hours after ACD elicitation. The IL-1 β positive cells (arrow) are seen. $\times 200$.

Fig. 17. The immunohistochemical stain for IL-1 β in dermis of YST administered mice at 48 hours after ACD elicitation. The numerical

decrease of IL-1 β positive cells in dermis is seen. $\times 200$.

- Fig. 18. The immunohistochemical stain for IL-2R- α in dermis of mice at 48 hours after ACD elicitation. The IL-2R- α positive cells (arrow) are seen. $\times 200$.
- Fig. 19. The immunohistochemical stain for IL-2R- α in dermis of YST administered mice at 48 hours after ACD elicitation. The numerical decrease of IL-2R- α positive cells in dermis is seen. $\times 200$.
- Fig. 20. The immunohistochemical stain for ICAM-1 in dermis of mice at 48 hours after ACD elicitation. The ICAM-1 positive cells (arrow) are seen. $\times 200$.
- Fig. 21. The immunohistochemical stain for ICAM-1 in dermis of YST administered mice at 48 hours after ACD elicitation. The numerical decrease of ICAM-1 positive cells in dermis is seen. $\times 200$.

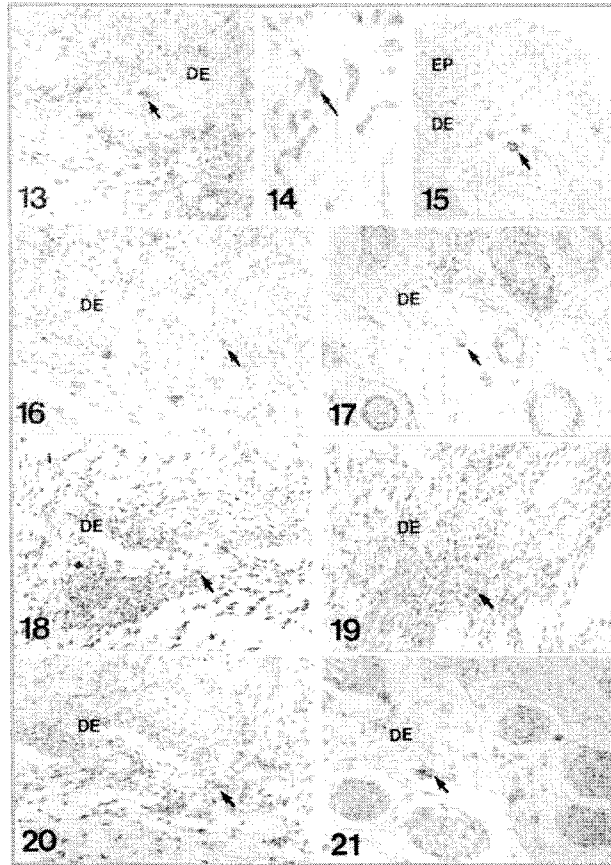


Fig. 13-21

- Fig. 22. The immunohistochemical stain for VCAM-1 in dermis of mice at 48 hours after ACD elicitation. The VCAM-1 positive cells (arrow) are seen. $\times 200$.
- Fig. 23. The immunohistochemical stain for VCAM-1 in dermis of YST administered mice at 48 hours after ACD elicitation. The numerical decrease of VCAM-1 positive cells in dermis is seen. $\times 200$.
- Fig. 24. The apoptotic cells (arrow) are seen in the epidermis from mice at 48 hours after ACD elicitation. TUNEL method. $\times 200$.
- Fig. 25. The magnification of Fig. 24. TUNEL method. $\times 400$.
- Fig. 26. The numerical decrease of apoptotic cells cells in dermis from YST administered mice at 48 hours after ACD elicitation. TUNEL method. $\times 200$.
- Fig. 27. The Bcl-2 positive cells (arrow) in dermis from mice at 48 hours after ACD elicitation. $\times 200$.
- Fig. 28. The numerical increase of Bcl-2 positive cells in dermis from YST administered mice at 48 hours after ACD elicitation. $\times 200$.
- Fig. 29. The Bax positive cells (arrow) in dermis from mice at 48 hours after ACD elicitation. $\times 200$.
- Fig. 30. The numerical decrease of Bax positive cells in dermis from YST administered mice at 48 hours after ACD elicitation. $\times 200$.
- Fig. 31. The Fas positive cells (arrow) in dermis from mice at 48 hours after ACD elicitation. $\times 200$.
- Fig. 32. The numerical decrease of Fas positive cells in dermis from YST administered mice at 48 hours after ACD elicitation. $\times 200$.

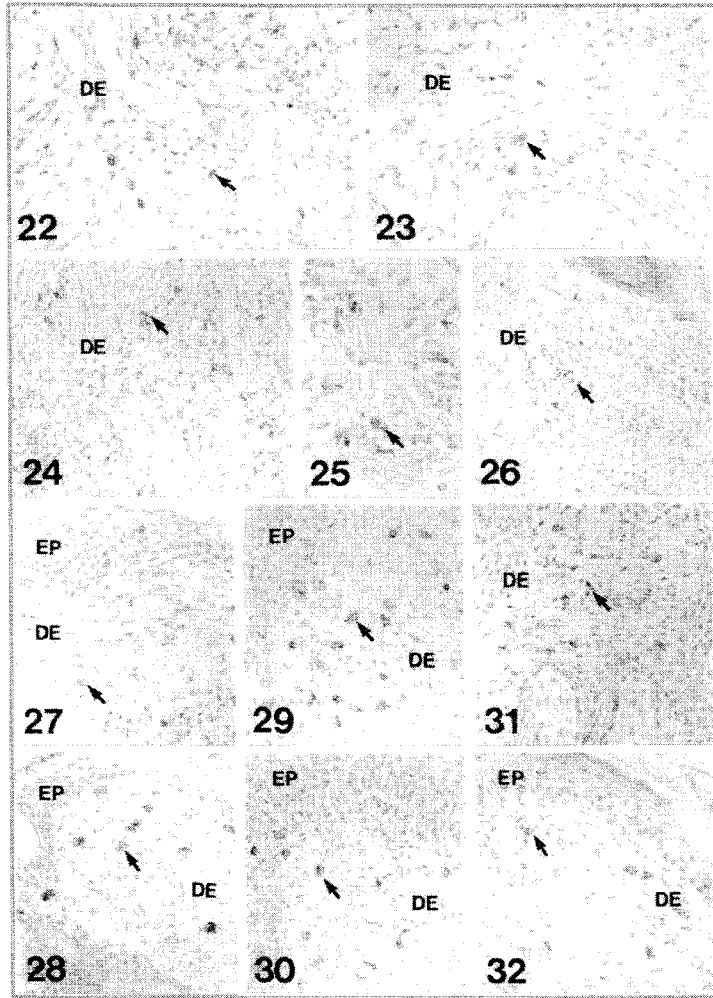


Fig. 22-32

V. 考 察

少陽人에 응용되는 涼隔散火湯¹⁾은 東醫壽世保元의 少陽人 胃受熱裏熱病에 처음 소개된 처방으로 生地黃, 忍冬藤, 連翹, 山梔子, 薄荷, 知母, 石膏, 防風, 荊芥 등으로 구성되었다.

李¹⁾는 少陽人의 表裏 病症을 치료하기 위하여 新定少陽人病應用要藥十七方을 만들었으며 涼隔散火湯은 새로 만들어진 少陽人 新定方 17가지 중의 하나로 臟腑 積熱을 治하고 三焦六經諸火를 瀉하는 陣³⁵⁾의 涼隔散 變方으로 涼隔散에서 瀉火之劑인 大黃, 芒硝, 黃芩과 補脾胃하는 甘草를 제거하고 瀉胃火 生津하는 石膏, 補腎水 滋陰하는 生地黃, 知母, 清熱解毒하는 忍冬, 祛風濕, 清利頭目咽喉하는 荊芥, 防風을 加한 것으로 清熱解毒, 除煩解鬱, 勝濕解痙하는 효능이 있어 少陽人 裏熱病人 胸膈熱症을 다스리고자 만들었다.³⁶⁾

涼隔散火湯을 李¹⁾는 少陽人 胃受熱裏熱病論에서 上消, 纏喉風과 脣腫의 輕症에 사용한다고 하였고, 朴⁴⁾은 東醫四象大全에서 實熱이 있고 心火가 上盛하거나 中焦에 燥實하여 多渴, 頭昏, 目赤, 面發毒熱, 舌腫, 喉閉, 吐血, 衄血, 頰腫, 大小便秘, 發斑, 譫語, 發狂 등을 적응증으로 하고 尹⁵⁾은 東醫四象新編의 내용을 따라 中風痰盛, 中風熱症, 暴瘡, 斑疹, 歷節風, 燥症, 熱症, 氣鬱, 氣脹, 上消, 七氣, 頭痛, 面熱, 風熱, 鼻瘡, 脣及, 口舌病, 牙齒痛, 乳蛾, 咽喉諸證, 乳癰 등에 응용할 수 있다고 하였으며 朴⁷⁾은 임상연구에서 胸痞, 手足痺, 運動障礙, 皮膚疾患, 口乾, 手足麻木, 上熱感, 疲勞, 眩暈, 口苦, 頭痛, 汗出등에 응용할 수 있다 하였다.

Allergy性 接觸皮膚炎은 항원이 접촉된 국소 부위에 發赤, 丘疹, 小水泡, 瘙癢 등의 증상을 나타내며 allergen의 감각 과정과 동일 allergen의 재접촉에 의해 증상이 발현되는 遲延型過敏反應(delayed type hypersensitivity)에 속하는 免疫疾患으로³⁷⁾ 韓醫學에서 이 질환은 疥瘡, 瘡瘍, 狐尿刺, 粉花瘡, 四灣風, 頑濕 등과 유사하며⁹⁻¹¹⁾ 腠理가 不密한 신체상태 혹은 체질적인 素因이 있는 상태에서 風, 濕, 熱, 蟲이나 유독한 물질에 접촉되어 발생하는 것으로 보고 있다.¹²⁻¹⁵⁾

최근의 연구에 의하면 清熱, 涼血, 解毒, 散風시키는 方劑들이 抗Allergy와 免疫反應抑制에 유의한 效果가 있음이 보고되고 있어¹⁶⁻²⁶⁾ 四象處方 중 清熱解毒 효능이 있는 少陽人 涼隔散火湯으로 Allergy性 接觸皮膚炎에 실험을 한 결과 有意性인 결과를 얻었다.

접촉성 과민반응 측정 결과 ACD群에서 ear swelling이 증가하였으며 이러한 증가는 DNCB 感作에 의한 免疫過敏反應으로 생긴 皮膚의 浮腫(edema)에 의한 것이다.⁴⁰⁾ YST群은 ACD群에서 나타난 ear swelling의 증가보다는 낮은 증가를

한 것으로 나타났으며 凉隔散火湯이 DNCB에 의한 皮膚損傷에 의한 浮腫에 治療 影響을 미친 결과로 생각된다.

일반적인 形態變化는 YST群에서 皮膚損傷이 적었다. Allergy性 接觸皮膚炎은 特定 抗原에 노출된 標的細胞를 제거하기 위한 세포살해기전이 과도해서 유발되는 것으로, 組織자체의 過敏한 방어기전이 오히려 組織損傷을 유도한다.³⁸⁾ 表皮細胞 損傷을 보상하려는 表皮細胞過形成은 오히려 免疫過敏反應을 유도하는 cytokine의 분비를 촉발시켜 眞皮內에서 細胞性 免疫反應을 극대화시키는 결과를 초래한다.³⁹⁾ 본 실험의 ACD群에서는 DNCB 再 露出 後 皮膚에서 극심한 接觸 皮膚炎이 유발되었다. 즉 上皮細胞의 過形成, 可視層 上皮細胞의 損傷增加, 림프구 浸潤의 增加, 浮腫으로 인한 眞皮의 콜라겐섬유 減少 그리고 毛細血管의 수와 크기확장 등이 일어났으며⁴¹⁻⁴³⁾ 이에 반해 YST群은 ACD群에 비해 이러한 上皮細胞 損傷이 緩和된 것으로 관찰되었다. 皮膚損傷의 肉眼的 지표인 紅斑의 발생이 적었으며, 表皮에서는 表皮細胞 過形成 減少, 表皮 基底層의 림프구 浸潤 減少, 損傷 表皮細胞의 減少 등이 나타났다. 眞皮에서는 炎症細胞의 浸潤 減少, 血管 生成 減少가 관찰되었다. 이런 결과는 Allergy性 接觸皮膚炎 유발시 인위적으로 細胞性 免疫 抑制를 유도했을 때 나타난 결과¹⁶⁻²⁶⁾와 유사하였다. 凉隔散火湯이 炎症時 나타나는 上皮細胞의 損傷回復에 효과가 있는 것으로 사료된다.

한편 肥滿細胞는 histamin, serotonin, heparin 등의 炎症關與物質을 분비하여 림프구를 비롯한 炎症細胞의 혈관투과성을 증가시킴으로써 Allergy性 接觸皮膚炎을 가속화시키는 것으로 보고되었는데^{40,44)} 본 실험의 ACD群에서는 肥滿細胞의 수가 증가되었으며, 肥滿細胞의 形態는 炎症관여물질을 분비한 탈과립 형태(degranulated type)로 나타났다. ACD群의 이러한 變化에 비해 YST群에서는 肥滿細胞의 수는 증가하였으나 대부분의 肥滿細胞가 과립 형태(granulated type)의 細胞形態를 취하고 있었다. 이는 凉隔散火湯이 肥滿細胞에서 분비되는 serotonin을 비롯한 炎症관여물질의 분비를 억제시킴으로서 抗炎症作用을 하는 것으로 생각된다.

皮膚組織의 免疫性 變化를 ACD群에서는 免疫活性과 작동에 관여하는 抗原提供細胞인 大食細胞의 分布 증가가 나타났다. 이는 免疫連鎖反應을 유도하여 여러 가지 cytokine과 細胞附着分子의 발현을 증가시켰다. 이에 반해 YST群은 ACD群에 抗原提供細胞인 大食細胞의 分布 減少가 일어났다. 이러한 免疫細胞의 減少는 cytokine의 분비와 관련성을 가지는 데 抗原提供細胞에 의해 분비되어 炎症性 免疫反應의 작동에 관여하는 IL-1 β 의 분비 減少와 細胞性 免疫 連鎖反應의 방어쇄 역할을 하는 IL-2의 분비와 IL-2 수용체의 발현 減少를 유발한다.⁴⁵⁾ 이러한 cytokine의 減少는 免疫抑制時 T 림프구의 IL-2 분비지해⁴⁶⁾와 IL-2R 發顯減少⁴⁷⁾

를 시킨다. 또한 免疫細胞기용에 관여하는 細胞附着分子인 ICAM-1과 VCAM-1의 발현⁴⁸⁾이 減少되어 炎症細胞 浸潤이 減少되었다. 그 결과 細胞性 免疫 減少로 인해 ACD群에 비해 YST群에서 과도한 炎症細胞 浸潤에 의한 皮膚損傷이 낮았던 것으로 생각된다.

細胞消滅(apoptosis)은 몇가지 일정한 신호전달체계에 의해 일어나는데, 첫째, 각종 성장요소, 호르몬, cytokine 등의 결핍 후 Bcl-2에 의한 細胞死 조절 및 미토콘드리아에서 cytochrome C가 유리되어 Apaf-1 활성화에 의한 caspase 활성화, 둘째, TNF, Fas 등 細胞膜에 존재하는 수용체 활성화 후 유도분자를 통한 caspase 활성화, 셋째, DNA 損傷 후 p53, ATM kinase 등에 의한 細胞死 유도 등이 있다.⁴⁹⁾ 이러한 細胞死의 세가지 경로에서 역시 細胞死를 조절하는 주요 조절자들은 caspase와 함께 Bcl-2 계열의 단백질들이다.⁵⁰⁾ 특히 Bcl-2 계열의 유전자들은 크게 두 群으로 나누어지는데 Bcl-2, Bcl-xL, Bcl-w, EBV BHRF1, E1B19K 등은 細胞의 생존을 담당하는데 반해서, Bax, Bak, Bim, Bil (Nbk), BAD, BID 등은 細胞의 死亡을 유도한다.⁵⁰⁾

본 실험에서 細胞消滅은 과도한 細胞性 免疫反應이 일어나는 ACD群에서 높게 나타났는데 이는 細胞性 免疫증가로 인해 細胞消滅이 증가된 것으로 CD45+ RB T 림프구에서는 Bcl-2 발현이 증가하는 반면 CD45+ RO T 림프구에서는 Fas 발현이 증가된 것이다.⁴⁹⁻⁵⁰⁾ 이에 반해 YST群에서는 낮게 일어났는데, 즉 YST群에서 細胞生存에 관여하는 Bcl-2 발현이 높은 반면 細胞死亡 신호인 Fas와 Bax의 발현은 낮았다. 이것은 凉隔散火湯에 의한 免疫抑制로 細胞性 免疫反應 조절 결과로 사료된다.

이상에서 細胞性 免疫過敏反應인 Allergy性 接觸皮膚炎에 凉隔散火湯을 투여하여 皮膚 上皮 損傷의 완화를 形態學的 측면에서 조사한 바, 凉隔散火湯이 細胞性 免疫抑制와 抗炎症작용을 통해 DNCB로 유발된 생쥐의 Allergy性 接觸皮膚炎을 회복시키는 효과가 있는 것으로 나타났다. 본 실험 결과를 토대로 凉隔散火湯이 Allergy性 接觸皮膚炎 치료에 광범위하게 이용될 수 있을 것으로 사료되며, 또한 기존의 치료제보다 더 뛰어난 치료효능과 부작용이 없는 안전성이 확보된 치료제로 개발하기 위해서는 치료기전을 중심으로 하는 지속적인 연구가 필요한 것으로 생각된다.

VI. 結 論

凉隔散火湯이 Allergy性 接觸皮膚炎에 미치는 영향을 관찰하기 위해 생쥐를 대

상으로 실험을 해서 皮膚의 外形의 形態變化, 組織化學的 變化, 免疫組織化學的 變化, 壞死細胞의 分布 變化를 觀察한 바 다음과 같은 결과를 얻었다.

1. 접촉성 과민반응 측정에서 凉隔散火湯投與群(이하 YST群)은 DNCB에 처리되어 피부염을 유발한 群(이하 ACD群)에 비해 有意性있게 ear swelling이 낮게 나타났다.
2. 일반적인 皮膚의 形態變化에서 表皮細胞 過形成, 림프구를 비롯한 炎症細胞의 移住 增加, 血管生成增加 그리고 表皮 基底層과 可視層 細胞의 損傷 增加 등이 YST群에서 ACD群보다 적었다.
3. 콜라겐섬유의 分布變化에서는 ACD群에서 分布가 減少한 것에 비해 YST群과 對照群은 유사한 分布樣相을 보였다.
4. 皮膚 眞皮에 分布하는 肥滿細胞의 수에서는 YST群이 ACD群에 비해 적은 수였으며 과립형태(granulated type) 였다.
5. 皮膚 眞皮의 MAC-1, IL-1 β , IL-2R- α , ICAM-1 그리고 VCAM-1 陽性反應細胞의 分布에서는 YST群이ACD群보다 적었다.
6. 皮膚에서 壞死細胞의 分布는 YST群이ACD群보다 적었다.
7. 細胞消滅 신호분자중 Bcl-2는 YST群이ACD群보다 많이 分布하였고, Bax와 Fas는 YST群이ACD群보다 적게 分布하였다.

이상의 결과로 볼 때 凉隔散火湯은 Allergy性 接觸皮膚炎에서 일어나는 免疫過敏反應 抑制와 抗炎症作用을 통해 Allergy性 接觸皮膚炎으로 기인된 皮膚損傷을 완화시키는 효과를 보였으며 여기에는 細胞消滅도 일련의 관련성을 가지는 것으로 사료된다.

VII. 參 考 文 獻

1. 이제마. 동의수세보원(초판본). 서울. 대성문화사. 1998.
2. 전국한의과대학 사상의학교실. 사상의학. 서울. 집문당. 1994 ; 156-7.532-3
3. 박인상. 계정관 동의사상요결. 서울. 소나무. 1997 ; 245
4. 박석연. 동의사상대전. 서울. 의도한국사. 1977 ; 281
5. 윤길영. 사상체질의학론. 서울 . 승일문화사. 1980 ; 391
6. 원지상. 동의사상신편. 서울 . 문우사. 1996 ; 68
7. 박성식. 양격산화탕 활용에 대한 임상적 연구. 사상의학회지.1998 ; 10(1)

8. 양준모. 접촉피부염의 역학적연구. 대한피부과학회지. 1983 ; 21(2). 165-169.
9. 중도일. 피부와 한방치료. 서울. 일증사. 1991 ; 35.39.
10. 지선영. 동의피부과학. 서울. 일증사. 1996 ; 217-219.
11. 전재홍. 접촉피부염에 관한 문헌적 고찰. 대한외관과학회지. 1997 ; 10(1). 263-283.
12. 고편화 주편. 실용중의외과학. 상해. 상해과학기술출판사. 1985 ; 465-467
13. 정규만 편저. 알레르기와 한방. 서울. 1993 ; 120-121. 46-49.
14. 채병윤. 알레르기에 대한 고찰. 경희의학지. 1996 ; 12(2). 128-129.
15. 채병윤. 접촉성피부염에 관한 고찰. 대한한방외관과학회지. 1988 ; 1(1). 91-92.
16. 김중호. 소풍산과 가미소풍산이 면역반응 및 알레르기에 미치는 영향. 대한한방외관과학회지. 1991 ; 4(1). 1-22.
17. 최동규. 은화감초탕과 가미방이 항알레르기. 해열. 소염. 진통효과에 미치는 영향. 대한외관과학회지. 1993 ; 6(1).15-27
18. 신광식. 생지황 추출물이 DNCB로 유도된 생쥐의 Allergy성 접촉피부염에 미치는 영향. 동국대학교 대학원 석사학위논문. 2000.
19. 이준희. 가미승갈탕이 DNCB로 유도된 생쥐의 Allergy성 접촉피부염에 미치는 영향. 동국대학교 대학원 박사학위논문. 1997.
20. 권오성 외. 연교패독산가미방이 Allergy성 접촉피부염에 미치는 영향. 동국대학교 동국한의학연구소논문집.1999 ; 8(1). 77-91.
21. 유태섭. 형개연교탕이 항알레르기작용에 관한 실험적 효과. 대한한방소아과학회지. 1990 ; 4(1). 20-29.
22. 노선식. 당귀음자 수추출액이 항Allergy 반응과 Mouse의 면역세포기능에 미치는 영향. 대한외관과학회지. 1991 ; 4(1).23-40.
23. 김수정. 소풍제양탕이 항알레르기. 진통. 소염효과에 미치는 영향. 대한외관과학회지. 1993 ; 6(1). 1-13.
24. 이연숙. 가미청심연자음 전탕액이 항Allergy반응과 Mouse의 면역세포기능에 미치는 영향. 대한외관과학회지. 1993 ; 6(1).1-21
25. 김남권. 승마갈근탕가미방이 마우스의 항Allergy 및 면역반응에 미치는 영향. 대한외관과학회지. 1995 ; 8(1).1-18
26. 김경준. 회춘양격산이 항알레르기 및 소염. 진통. 해열효과에 미치는 영향. 대한외관과학회지. 1994 ; 7(1). 1-13.

27. 손상근. 양격산화당이 뇌혈류 손상에 미치는 영향. 서울. 경희대학교 박사학위 논문. 2000
28. 이동원. 지주막하출혈에 의한 뇌저동맥 변화에 미치는 양격산화당의 효과. 서울. 동국대학교 박사학위논문. 1998
29. 권덕윤. 양격산화당이 소양인 뇌경색증 환자의 세포활성물질생성조절에 미치는 영향. 이리. 원광대학교 석사학위논문. 2000
30. 김권현. 양격산화당의 복발성 구강궤양을 치료한 경험. 사상의학회지. 1996 ; 8(2).257-8
31. 남창규. 양격산화당이 고혈압 및 고지혈증에 미치는 영향. 대전. 대전대학교 석사학위논문. 1995
32. 최병일. 소양인 양격산화당과 인동등지골피탕 및 숙지황고삼탕이 Alloxan 투여 고혈당백서에 미치는 영향. 서울. 경희대학교 박사학위논문. 1992
33. 홍성범. 소양인에 응용되는 양격산화당이 백서의 당뇨병에 미치는 영향. 이리. 원광대학교 석사학위논문. 1990
34. 박재형. 양격산화당이 Gold thioglucose로 유발된 백서의 비만증에 미치는 효과. 이리. 원광대학교 석사학위논문. 1996.
35. 진사문. 태평해민화제국방. 대북. 선풍출판사. 1975 ; 권육. 1.
36. 김진성. 양격산화당의 효능에 대한 실험적 연구. 사상의학회지. 1989 ; 1(1)
37. 이기영. 알레르기의 진료. 서울. 한국의학. 1992 ; 313-314. 523-525.
38. 임수덕. 접촉피부염의 기전과 첩포시험의 적용. 대한의학협회지. 1984 ; 27 : 687
39. 김진택. Allergy성 접촉피부염 유발 피부 주변 림프절에서의 세포성 면역 활성화에 관한 면역조직화학적 연구. 동국대학교 동국한의학연구소논문집. 1998 ; 7(1). 33-41.
40. Gregory M. K. and Arthur M. D. : Immediate and delayed (late phase) dermal contact sensitivity reactions in guinea pigs. ; Passive transfer by IgG1 antibodies, initiation by mast cell degranulation, and suppression by soybean proteinase inhibitor. Int. Arch. Allergy Immunol. 101: 72-81. 1993.
41. Viraben R., Labrousse J. L., and Bazex J. : Erythema multiforme due to DNCB. Contact Dermatitis 22: 179-191, 1990.
42. Richard S. Kalish : Recent developments in the pathogenesis of allergic contact dermatitis. Arch. Dermatol. 127: 1558-1563, 1991.

43. Veronique Galliaerde, Cyril Desvignes, Eric Peyron, and Dominique Kaiserialian : Oral tolerance to haptens ; intestinal epithelial cellsfrom2,4-dinitrochlorobenzene-fed mice inhibit hepten-specific T cell activation in vitro. *Eur. J. Immunol.* 25: 1385-1390, 1995.
44. Holliday M. R., Dearman R. J., Kimber I., and Coleman J. W. : Sensitization of mice to chemical allergens modulates the responsiveness of isolated mast cells to IgE-dependent activation. *Immunology* 78: 508-510, 1993.
45. Dustin M. L., Rothlein R., and Bahn A. K. : Induction by IL-1 and interferon: tissue distribution, biochemistry, and function of a natural adherence molecule(ICAM-1). *J. Immunol.* 137: 245-254, 1986.
46. Pahlavani M. A. and Richardson A. : The effect of age on the expression of interleuki-2. *Mech. Ageing Dev.* 89: 125-154, 1996.
47. Rea I. M., Stewart M., Campbell P., Alexander H. D., Crockard A. D., and Morris T. C. M. : Changes in lymphocytes subsets, interleukin 2, and soluble interleukin 2 receptor in old and very old age. *Genetology* 42: 69-78, 1996.
48. Rachel E. L., Marion B., Diana W., and George F. M. : Intercellular adhesion molecule expression in the evolving human cutaneous delayed hypersensitivity reaction. *J. Invest. Dermatol.* 93: 672-677, 1989.
49. Salmon M., Pilling D., Borthwick N. J., Viner N., Janossy G., Bacon P. A., and Akbar A. N. : The progressive differentiation of primed T cells is associated with an increasing susceptibility to apoptosis. *Eur. J. Immunol.* 24: 892-899, 1994.
50. Gribben J. S., Freeman G. J., Boussiotis V. A., Renner P., Jellis C. L., Greenfield E., Barber N., Restivo V. A., Ke X., Gray G. S., and Nadler I. M. : CTLA-4 mediated antigen specific apoptosis of human T cells. *Proc. Natl. Acad. Sci.* 92: 811-15, 1995.