

흰쥐 퇴행성 관절염모델을 이용한 봉독약침의 치료효과

조미애 · 함대현 · 이승기¹ · 최선미² · 김건호 · 심인섭³ · 강성길⁴ · 이혜정*

경희대학교 동서의학대학원 침구경락학교실, 1: 일침한의원, 2: 한국한의학연구원 의료연구부, 3: 가톨릭대학교 의과대학 통합의학교실, 4: 경희대학교 한의과대학

Effect of Bee Venom Herb-acupuncture on the Repair of Articular Full-thickness Defect in Rat

Mei-Ai Zhao, Dae-Hyun Hahm, Seung-Ki Lee¹, Sun-Mi Choi², Gun-Ho Kim, Insop Shim³, Sung-Keel Kang⁴, Hye-Jung Lee*

Department of Oriental Medical Science, Graduate School of East-West Medial Science, Kyung-Hee University, 1: Ilchim Oriental Hospital, 2: Department of Medical research, Korea Institute of Oriental Medicine, 3: Department of Integrative Medicine, College of Medicine, The Catholic University of Korea, 4: Department of Acupuncture & Moxibustion, College of Oriental Medicine, Kyung-Hee University

Articular cartilage is an important target for studying the arthritic diseases. To verify the therapeutic effects of bee venom herb-acupuncture in vivo, 3µl of diluted solution of bee venom for herb-acupuncture were injected into articular cavity once a day during 3 months after making full-thickness defects in rat articular cartilage. Histological examination and immunohistochemistry indicated that the chondrocyte-like tissue was formed during the repair process of cartilage injury, and the expression of a cartilage-specific protein, collagen type II, were significantly activated. It means that the expression of the gene encoding type I collagen was down-regulated, whereas those of collagen type II were up-regulated. Histological examination by hematoxylin-eosin staining indicated that the cells regained their original round morphology. In addition, a homogeneous distribution of articular cartilage extracellular matrices was detected around the cells. These results suggested that bee venom herb-acupuncture was very effective on the recovery of articular chondrocyte phenotype.

Key words : articular cartilage, injury, collagen type II , bee venom, herb-acupuncture

서 론

퇴행성 관절염(osteoarthritis)은 중년이후에 발병하는 질병 중 가장 빈도가 높은 질병으로 중년 혹은 노년에 주로 발생하고 관절연골의 퇴행성변화에 의해 일어나는 국소의 관절염으로서, 모든 관절에서 발생되나 특히 슬관절은 퇴행성 관절염이 압도적으로 많이 발생하는 부위이다. 퇴행성 관절염은 장기간 사용에 의한 연골의 탄력저하와 수분량 감소, 인대 및 筋力의 저하, 관절주위조직의 伸展性저하, 혈행 변화에 의한 修復力 감퇴 등이 종합으로 작용하여 발생하는 퇴행성 질환이다¹⁾. 이 질환의 주 손상부위인 연골은 다른 조직과 달리 말초혈관계 및 신경계

가 없고 대사속도가 매우 느리기 때문에 주변조직이 함께 손상되지 않고 연골 부위만 집중적으로 파괴될 경우, 자각증상 없이 상당기간 손상이 지속될 수 있다^{2,4)}. 연골손상의 치료법으로는 chemical inhibitor, engineered antibody, gene therapy 등 첨단 생명공학기법을 이용하여 TNF-α, IL-1와 같은 염증유도 생체인자의 활성을 억제하여 병증의 진행을 완화시키는 방법^{5,7)}과 보다 근본적으로 치료법의 하나인 자가연골 배양세포 이식술 등의 연골세포치료법 등이 이용되고 있다. 그 중 연골세포치료법은 관절질환치료에 상당히 효과적인 것으로 알려져 있으나 연골모세포인 mesenchymal stem cell에서 한번 분화된 후 연골세포특성을 유지한 상태로 재분화가 어려운 점이 단점으로 지적되고 있다^{8,9)}.

최근 관절염을 대상으로 하는 봉독의 항염 및 진통 효과에 대한 연구가 많이 이루어지고 있으나¹⁰⁻¹²⁾, 연골재생에 대한 치

* 교신저자 : 이혜정, 용인시 기흥읍 서천리 경희대학교 동서의학대학원

· E-mail : hjlee@khu.ac.kr, · Tel : 031-201-2173

· 접수 : 2005/03/16 · 수정 : 2005/04/18 · 채택 : 2005/05/22

료효능 규명은 아직 이루어지지 않은 실정이다. 또한 퇴행성 관절염 동물모델의 제작은 주로 전방십자인대절제¹³⁾, 근수축유발물질 주입¹⁴⁾, 반월판 절제술¹⁵⁾ 등 방법이 보고 되어 있으며 본 연구에서는 외과수술을 통한 연골손상 모델을 이용하여 봉독 약침의 치료 효능을 조직학 및 면역조직학적 실험법을 통하여 알아보고자 한다.

재료 및 방법

1. 실험동물 (Animals)

체중 160g 내외의 암컷 Sprague-Dawley (SD) rat을 동물실에서 1주일간 적응 시킨 후 실험에 사용하였다.

2. 무릎연골 손상유발

실험에 사용된 rat는 helotane을 이용하여 마취 후, 뒷다리의 털을 제거하고 소독하였다. 무균조건 하에서 rat 관절면을 칼과 핀셋을 이용하여 노출시킨 다음, 자체 제작한 칼날을 이용하여 슬개골의 patellar groove을 5×1mm² 크기로 표기하여 연골을 subchondral bone경계면 부위까지, 즉 피가 나올 때까지 syringe needle 로 충분히 파내 관절연골손상을 만든다. 수술부위를 충분히 지혈하고 관절면을 깨끗이 한 후 창상 봉합을 실시하였다. 실험에서 rat의 우측 슬관절을 수술하여 실험군으로 사용하였다.

3. 약침액

대한약침학회로부터 제공받은 봉독1호 약침을 본 실험에 사용하였다.

4. 실험군 분류

흰쥐를 정상군 (Normal, n=6), 무릎연골 손상 유발시킨 후 봉독약침을 처리한 치료군 (BV, n=6), 손상 유발시킨 후 saline을 처리한 군(Con, n=6)으로 나누었다. 실험군은 손상유발 후 다음 날 임의적으로 동물을 분류하였다.

5. 약침치료

연골 손상 수술 다음날부터 3일에 한번 씩 환측 무릎 강 내에 봉독약침 또는 생리식염수를 주입하였다. 봉독의 주입 농도는 1000:1의 약침 희석액을 초기 농도로 정하고 7회 단위로 농도를 10배 씩 증가하여 21회부터 약침원액을 사용하여 12주까지 치료하였다.

6. 조직분석

1) Slide 제작

치료 12주에 실험군과 대조군에서 sample을 선정 전신마취 하에 슬개골 근위부를 관절면에서 약 1cm까지 적출한 후 조직 표본을 채취하였다. 조직검사 및 조직화학적 검사를 위해, 채취한 조직을 식염수와 인산염 완충식염수(phosphate-buffered saline, PBS)에 녹인 4% paraformaldehyde(PFA)용액을 이용하여 관류 고정하였다. 이 후 슬관절을 적출하여 4% PFA에 담가서 4°C에서 12~16시간 동안 후고정하여 PBS에 녹인 10% EDTA 용

액에서 6주간 탈회하였다. 탈회된 슬관절은 70%, 80%, 90%, 95%, 100% ethanol로 탈수하여 xylene으로 투명화한 후 paraffin 용액으로 침윤시켜paraffin으로 포매하였다. 포매된 조직은 4-6µm 두께로 saggital section을 만들었다.

2) 조직 염색

Hematoxylin-eosin (H&E) staining은 보편적인 염색 방법을 적용하였다. 각 절편은 탈paraffin 시킨 후, 100%, 90%, 80%, 70%의 단계별 ethanol로 환수시키고 Harris hematoxylin 용액에 7분간 염색한 뒤, 1% HCl이 첨가된 70% ethanol 용액과 0.5% ammonia용액으로 침적시킨 다음, eosin 용액으로 30초간 염색하였다. 70%, 80%, 90%, 95%, 100% ethanol을 이용하여 순차적으로 탈수시킨 후 xylene으로 투명화한 뒤 봉입하여 현미경으로 관찰하고 사진을 촬영하였다.

3) 면역화학적 검사

회복한 연골손상조직의 특정 protein을 발현여부를 확인하기 위하여 조직화학적 분석을 진행하였다. Paraffin 으로 포매된 조직절편을 xylene을 이용하여 탈파라핀화하고 연속 ethanol 세척을 통해 탈수한 후, PBS (phosphate-buffered saline)용액으로 5분간 3회 씻어내고 blocking solution (1% BSA)에 1시간 반응시켰다. 이후 PBS로 5분간 3회 씻어 낸 후, collagen type II 및 S100의 primary antibody로 overnight 처리하였다. PBS로 씻어 내고 형광 secondary antibody로 1시간 처리 후 다시 PBS로 씻어내고 봉합하여 조직표본을 제작하였다. 이어서 즉시 형광현미경을 이용하여 조직을 관찰하고 촬영하였다.

결 론

1. 약침 치료의 조직학적 분석

수술 4주 후 대조군의 조직 표본에서 연골 결손부가 주위 연골에 비하여 함몰된 것으로 관찰되었으며, 봉독처리군 및 대조군에서 주위 정상연골과 비슷한 높이로 새로운 조직이 형성되었고, 봉독처리군은 연골조직과 다른 섬유화 조직이 형성된 것으로 관찰되었다. 수술 8주 후 봉독 처리군에서 관절면이 불규칙하게 형성되고 연골세포의 재생에 의한 cluster 형성이 관찰되었으나 대조군에서는 섬유화 조직이 많이 차지하고 있었다. 수술 12주 후 대조군에서 형태상 새로 형성된 cluster 두께는 봉독처리군보다 얇게 나타났으며, 새로 형성한 조직의 밀도도 정상 연골조직과 유사한 것이 관찰되었다 (Fig. 1).

2. 약침 치료의 조직화학적 분석

실험에서 immunohistochemistry 방법을 이용하여 연골에서만 발현되는 특정 단백질인 S100과 연골조직에 다량 존재하는 세포간물질 (extracellular matrix) 성분인 collagen type II 의 antibody를 이용하여 면역형광분석으로 손상된 연골의 회복여부를 검증하였다. 실험결과 S100단백질은 대조군 및 처리군에서 모두 발현되었으며, collagen type II 은 수술 12주 후 봉독 처리군과 대조군에서 발현이 나타났으나, 처리군에서는 염색의 강도가 대조군에 비하여 현저하게 강하고 연골손상의 회복에 따라 점차

증가하였는데, 이는 hyaline-like 조직이 형성에 의한 것으로 판단되었다 (Fig. 2). 반면 collagen type I의 발현은 연골손상의 회복에 따라 점차 감소되는 것으로 관찰되었으며, 이러한 결과는 섬유성 조직의 감소에 의한 것으로 사료 된다 (data 표시안함).

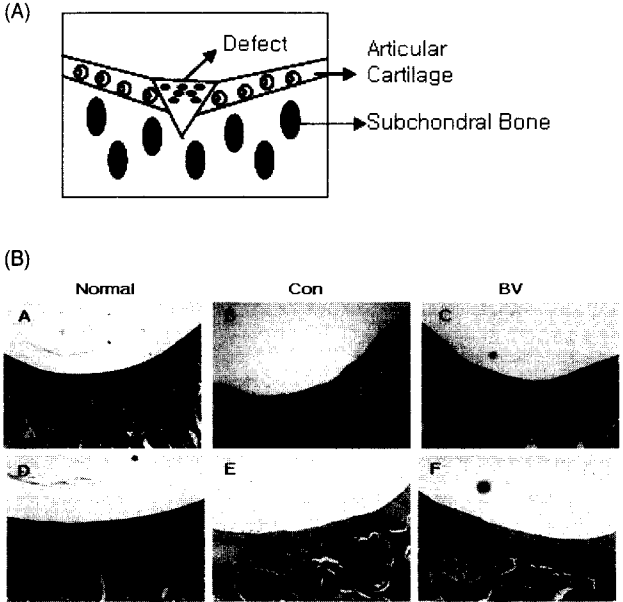


Fig. 1. A: A Schematic illustration showing the defect part. B: Morphological characteristics (H&E staining) of cartilage tissues after treated with BV at 12weeks. The magnification for A, B, C is 100, and for D, E, F is 200.

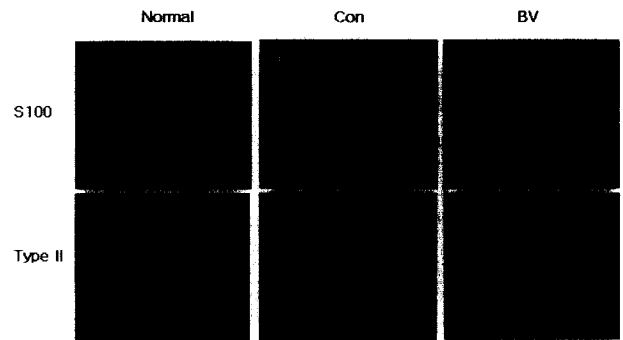


Fig. 2. Immunofluorescence analysis of articular cartilage with S100 (A-C), and collagen type II antibody (D-F). The magnification is 100.

고찰

퇴행성관절염(퇴행성 관절질환, 또는 골관절염)은 주로 중년 또는 노년에 발생되며 체중부하 관절인 슬관절을 가장 많이 침범하여 임상에서 반복적인 동통, 관절강 직감 및 점진적인 운동장애 등을 초래하는 질환이다¹⁶⁾. 퇴행성관절염은 주요하게 장기간의 관절 사용에 의한 연골의 탄력저하와 수분 감소¹⁾, 그리고 연골의 국소적 퇴행성 변화 및 연골의 마모 등 연골손상에 의하여 발생된다. 특히 무릎연골이 손상되면 통증이 발생하고, 급성기에는 관절 내 출혈, 삼출액의 증가로 극심한 동통을 호소하며, 엄중할 경우 관절의 부종과 더불어 걷지 못할 정도로 통증이 심해지기도 한다.

관절염에 대한 한의학적 이론을 살펴보면 [內經:雜病篇]에

“膝中痛”이라하였고, [內經:經脈篇]에 “膝重痛”이라 기술되어있으며, “孫”은 “膝痺”, “楊”은 “膝紅腫” 이라고 기술되어 있으며, “鑑別診斷學”등에는 “痺症”, “痛風”등의 범위에 속한다고 되어 있다¹⁾. 관절염에 대한 병리학적 기전에 대해서는 <濟生方>에 “皆因體虛 膝理空疎 受風寒濕氣而成痺也”라 하였으며 張은 “血氣爲邪所閉 不得通行而病也”, “肝腎虛한데 風寒濕氣가 襲之하여 發한다”고 하였고 “...大抵痛在筋者 多挾風熱則屈不伸而腫”, “...人臥濕地流入 膝痺弱疼腫...”이라 기술하였다¹⁶⁾. 이에 대한 치료법에 있어서는 氣血虛損의 경우는 補氣血, 溫經脈, 散風濕하고 肝腎虛損인 경우는 補肝腎, 伸筋髓, 散風濕한다고 하였다.

본 연구에 사용한 봉독은 약 40여 가지의 성분으로 구성되어 있으며, 苦, 辛, 平, 大熱, 有毒한 특성을 가지고 있으며 enzyme, peptide, non-peptide 등으로 분류되어 있다¹⁷⁾. 봉독에 관한 연구는 국내외에서 생화학적 성분 및 항염, 진통, 면역기능 증강, 해열, 항암효과 등과 좋은 효능에 대한 연구가 활발히 진행되고 있으며¹⁷⁻¹⁹⁾, 특히 관절염 동물모델을 대상으로 한 기초연구가 활발히 진행되어 왔다²⁰⁻²³⁾. 관절질환의 주요 원인인 연골손상에 대하여서는 연골이식술²⁴⁾, 골막이식²⁵⁾ 등을 이용한 연골재생에 관한 연구가 많이 보고 되었으나, 천연 약물을 이용한 연골재생에 관한 기초연구는 부족하여 더욱 많은 연구가 필요한 상황이다^{18,19)}. 본 실험에서 실제 임상에서 적용되는 봉독치료법의 시술방법을 동물실험에 맞게 다소 변경한 방법을 사용하였다. 관절강 내로 주입되는 봉독약침의 농도를 관절의 경직도에 따라 점차 증가시켜 흰쥐의 관절연골손상부위를 치료한 결과 봉독 처리군이 무처리군 보다 정상 연골과 유사한 조직으로 채워짐을 관찰할 수 있었다 (Fig. 2). 새로 형성된 조직이 주위 연골과의 융합 정도를 비교한 결과, 봉독 처리군이 무처리군 보다 혼합이 더 잘 되고 이러한 결과는 Tetsuya 등이 보고한 결과와 유사하였다²⁶⁾. 또한 봉독 처리군에서 정상적인 관절 내 연골인 초자연골과 비슷한 연골을 더 많이 확인할 수 있었다. 뿐만 아니라 봉독 처리군에서 대조군보다 정상적인 연골 기질에 가까우며, 형성된 교원섬유의 배열에 있어서도 봉독 처리군에서 더욱 효과적인 결과를 얻을 수 있었다. 본 연구에서 단백질의 분석지표로써 제2형 콜라겐 및 S100을 이용하며 그의 발현 양을 면역조직화학적 방법으로 분석하였다. 이 두 가지 단백질을 이용한 관절연골 관련 분석이 많이 보고 되어있다²⁷⁻³¹⁾. 본 연구에서 제2형 콜라겐의 경우, 무처리군에서 약하게 발현하였으나 봉독 처리군에서는 정상군과 유사한 정도의 강도로 강하게 나타났다. 이러한 결과는 새로 형성된 조직이 초자 연골과 비슷한 것을 증명하는 것이다. S100의 경우 무처리군 및 봉독약침 처리군에 모두 정상군과 유사한 정도의 발현을 나타냈다.

저자들은 약물인 봉독의 연골재생에 미치는 효과에 관한 시험을 진행하였으며, 실험 결과 외과적으로 유발된 흰쥐의 무릎 연골손상모델에서 봉독약침 처리군의 연골 손상 회복 및 연골재생이 대조군보다 현저하게 빠르고 효과적인 것으로 나타났다. 이는 차후 봉독을 이용한 관절염 치료 관련 기능성 식품 및 의약품 개발의 중요한 기초 자료로 사용될 수 있을 것으로 사료된다.

결 론

Rat의 외과적 연골손상모델을 이용하여 봉독 약침제제를 일정한 방법으로 관절강 내에 주입하는 방법으로 3개월 동안 치료하였다. H&E staining을 이용한 조직학적 검정 결과에 따르면 연골이 부분적으로 회복된 것을 관찰 할 수 있었다. 또한 무릎연골손상회복에 대한 분자기전 연구에서 protein 분석 지표로서 collagen type II 및 S100을 이용한 면역조직화학적 분석을 수행하였으며 그 결과 collagen type II 의 발현이 현저하게 증가한 것을 관찰할 수 있었다.

이는 봉독이 연골조직 내의 연골세포 활성 회복에 효과적임을 의미하며 차후 봉독성분을 이용한 연골손상을 회복시킬 수 있는 퇴행성 관절염 치료 신규 의약품개발에 필요한 기초연구자료로 활용될 것으로 판단된다.

감사의 글

본 연구는 한국한의학연구원 침구경락연구거점기반구축사업 및 보건복지부 한방치료기술연구개발사업(0405-OM00-0815-0001)의 지원에 의하여 이루어진 것임.

참고문헌

1. 이영재, 김경식. 퇴행성 슬관절염에 대한 침치료 및 냉구의 임상고찰. 대한침구학회지, 11(1):465-472, 1994.
2. Byron, C.R., Orth, M.W., Venta, P.J., Lloyd, J.W., Caron, J.P., Influence of glucosamine on matrix metalloproteinase expression and activity in lipopolysaccharide-stimulated equine chondrocytes. Am J Vet Res. 64(6):666-671, 2003.
3. Kenzo, Kawasaki, Mitsuo, Ohl, Nobuo, Adachi, Masahiko, Matsusaki. Hyaluronic Acid enhances proliferation and chondroitin sulfate synthesis in cultured chondrocytes embedded in collagen gels, Journal of cellular physiology 179, 142-148, 1999.
4. Linda, J. Sandell, Thomas, Aigner. Articular cartilage and changes in arthritis An introduction: Cell biology of osteoarthritis, Arthritis Res, 3, 107-113, 2001.
5. Koo, S.T., Park, Y.I., Lim, K.S., Chung, K., Chung, J.M., Acupuncture analgesia in a new rat model of ankle sprain pain, Pain, 99(3):423-31, 2002.
6. Rikard Holmdahl, Johnny C. Lorentzen Shemin, Lu Peter, Olofsson Lena Wester, Jens Holmberg, Ulf Pettersson, Arthritis induce in rats with non-immunogenic adjuvants as models for rheumatoid arthritis, Immunological Reviews, 184, 184-202, 2001.
7. Kwon, Y.B., Lee, J.D., Lee, H.J., Han, H.J., Mar, W.C., Kang, S.K., Beitz, A.J., Lee, J.H. Bee venom injection into an acupuncture point reduces arthritis associated edema and

- nociceptive responses. Pain, 90(3):271-280, 2001.
8. Bilbe, G., Roberts, E., Birch, M., Evans, D.B. PCR Phenotyping of cytokines, growth factors and their receptors and bone matrix proteins in human osteoblast-like Cell Lines, Bone, 19(5):437-445, 1996.
9. De Hooge, A.S., van De Loo F.A., Arntz, O.J., van Den Berg, W.B. Involvement of IL-6, apart from its role in immunity, in mediating a chronic response during experimental arthritis. Am J Pathol., 157(6):2081-2091, 2000.
10. Kwon, Y.B., Lee, H.J., Han, H.J., Mar, W.C., Kang, S.K., Yoon, O.B., Beitz, A.J., Lee, J.H. The water-soluble fraction of bee venom produces antinociceptive and anti-inflammatory effects on rheumatoid arthritis in rats. Life Sci. 71, 191-204, 2002.
11. 이상훈, 이현종, 백용현, 김수영, 박재경, 홍승재, 양형인, 김건식, 이재동, 최도영, 이두익, 이윤호. 봉독약침이 류마티스관절염 환자의 관절 통증, 종창 및 급성 염증 반응에 미치는 영향. 대한침구학회지, 20(2):77-84, 2003.
12. 서동만, 박동석, 강성길. 蜂毒藥鍼이 adjuvant 誘發 關節炎에 미치는 鎮痛效果 및 그 機轉에 관한 研究. 대한침구학회지, 20(2):85-97, 2003.
13. Tibesku, C.O., Szuwart, T., Ocken, S.A., Skwara, A., Fuchs, S. Increase in the expression of the transmembrane surface receptor CD44v6 on chondrocytes in animals with osteoarthritis. Arthritis Rheum 52(3):810-7, 2005.
14. Patel, N. A., Zoeller, J., Stamper, D.L., Fujimoto, J.G., Brezinski, M.E. Monitoring osteoarthritis in the rat model using optical coherence tomography. IEEE Trans Med Imaging 24(2):155-9, 2005.
15. Lindhorst, E., Wachsmuth, L., Kimmig, N., Raiss, R., Aigner, T., Atley, L., Eyre, D. Increase in degraded collagen type II in synovial fluid early in the rabbit meniscectomy model of osteoarthritis. Osteoarthritis Cartilage 13(2):139-45, 2005.
16. 김미려, 허수영, 박기현. 퇴행성 슬관절염에 대한 동서의학의 비교. 경산대학교 한의과대학 부설 제한동의학술원 논문집 4(1):711-722.
17. 왕오호, 안규범, 임진강, 장형석. 퇴행성 슬관절염의 봉독약침 치료효과에 대한 임상의 관찰. 대한침구학회지 18(3):35-47, 2001.
18. 성진형, 류재덕, 정형균, 김진영. 홍삼사포닌이 사람의 관절연골 세포에 미치는 영향. 대한정형외과학회지 33(7):1921-1927. 1998.
19. Kim, M.J., Lee, S.D., Kim, G.H., Kim, G.S. Effects of deer antler Water Extract (pilose antler of Cervus Korean TEMMINCK var. mantchuricus Sinhoe) on chondrocytes. 대한침구학회지 21(2):73-88, 2004.
20. Kang, S.S., Pak, S.C., Choi, S.H. The effect of whole bee venom on arthritis. The American Journal of Chinese Medicine, 30(1):73-80, 2002.

21. 이흥석, 이재동, 고희균. 최근 10년간 국내의 봉독 관련 연구에 대한 고찰. *대한침구학회지* 20(3):154-165, 2003.
22. Joosten, L.A., Lubberts, E., Helsen, M.M., Saxne, T., Coenen-de Roo C.J., Heinegard, D., van den Berg, W. B. Protection against cartilage and bone destruction by systemic interleukin-4 treatment in established murine type II collagen-induced arthritis. *Arthritis Res.* 1(1):81-91, 1999.
23. 조남훈, 강성길, 이재동. 관절염 관련 봉독 연구에 대한 문헌적 고찰. *대한침구학회지* 20(6):13-26, 2003.
24. 장준섭, 이진우, 양우익. 가토 슬관절의 전층 연골 결손에서 자가 및 동종 연골 세포 이식의 결과 비교. *대한정형외과학회지* 33(2):433-444, 1998.
25. 황성관, 윤여승, 전성주, 진소영. 관절면 연골결손에서 자가골 막이식을 이용한 연골재생에 관한 실험적 연구. *대한정형외과학회지* 25(3):633-640, 1990.
26. Tetsuya Yamamoto, Shigeyuki Wakitani, Kazuhiko Imoto, takako Hattori, Hiroyuki Nakaya, Masanobu Saito and Kazuo Yonenobu. Fibroblast growth factor-2 promotes the repair of partial thickness defects of articular cartilage in immature rabbits but not in mature rabbits. *OsteoArthritis and Cartilage* 12, 636-641, 2004.
27. Makoto Yoshioka, Toshikazu Kubo, Richard D. Douths, Yasusuke Hirasawa. Differences in the repair process of longitudinal and transverse injuries of cartilage in the rat knee. *Osteoarthritis and Cartilage* 6, 66-75, 1998.
28. Hiroshi Mizuta M.D., Ph. D., Satoshi Kudo M.D., Ph. D., Eiichi Nakamura M.D. Active proliferation of mesenchymal cells prior to the chondrogenic repair response in rabbit full-thickness defects of articular cartilage. *Osteoarthritis and Cartilage* 12, 586-596, 2004.
29. Pieter Buma, Jeroen S. Pieper, Tony van Tienen and et al. Cross-linked type I and type II collagenous matrices for the repair of full-thickness articular cartilage defects a study in rabbits. *Biomaterials* 24, 3255-3263, 2003.
30. Steven, B., Cohen, Cay M., Meirisch, Heather A., Wilson, David R. Diduch. The use of absorbable co-polymer pads with alginate and cells for articular cartilage repair in rabbits. *Biomaterials* 24, 2653-2660, 2003.
31. David d. Frisbie, Julia Julia T. Oxford, Louise Southwood and et al. Early events in cartilage repair after subchondral bone microfracture. *Clinical orthopaedics and related research* 407, 215-227, 2003.