

운동 선수에서의 고관절 관절경

조윤제 · 박경준

경희대학교 의과대학 정형외과학교실

고관절의 스포츠 관련 손상은 다른 관절보다 비교적 적은 관심을 받아 왔다²⁾. 그 이유는 스포츠 활동에 의한 고관절 손상은 다른 관절에 비해 흔치 않고, 고관절의 병변을 확인할 수 있는 이학적 검사나 영상 검사 등이 정교하지 못했으며, 병변이 확인되더라도 사용할 수 있는 치료 방법이 마땅치 않았기 때문이다^{2,6,15)}. Byrd⁸⁾ 등의 연구에 의하면 고관절 병변으로 관절경적 수술을 받은 운동선수들의 60%에서 초기에 증상의 원인이 고관절 병변임을 알아내지 못했으며, 고관절 병변을 진단하기까지 평균 7개월이 소요되었다고 하였다⁸⁾. 이렇듯 운동선수의 고관절 관절 내 병변은 고관절부 단순 염좌(sprain)와 같은 관절 외 병변으로 오진되는 경우가 많아, 정확한 진단이 이루어지는 경우가 드물었다. 그러나 최근 진단 기술과 고관절 관절경의 발전으로 이전에는 알지 못했던 고관절 병변을 확인하는 것이 가능해졌고, 이를 치료하기 위한 여러 방법들이 소개되어 좋은 임상 결과를 보이고 있다. 이에 저자는 운동선수에서 발생 가능한 고관절 병변의 종류 및 발생 기전과 치료에 대해 소개하고자 한다.

1. 수상 기전 (Mechanism of injury)

운동 종목에 따라 다양한 수상 기전이 있는데 격렬한 운동 뿐만 아니라 반복적인 고관절의 비틀림이 필요한 운동에서도 고관절 병변이 발생할 수 있으며, 노화된 관절은 더욱 손상에 취약하다²⁾. 일반적으로 고관절의 관절 내 병변은 확실한 수상 병력이 있는 경우가 없는 경우에 비해 관절경 치료의 효과가 더 우수한데, 이는 확실한 수상 병력 없이 통증이 점진적으로 발생한 환자에서는 보통 다른 질환을 동반하는 경우가 많기 때문이다¹⁰⁾. 물론 반복되는 외상에 의해서도 의미 있는 관절 내 손상이 발생할 수 있으나, 이런 경우의 통증은 그리 심하지 않아 선수는 운동을 지속하게 되고 결과적으로 오랜 시간이 지나서 병원을 찾는 경우가 많다²⁾.

아이스하키 선수에서는 고관절 병변이 비교적 많은데 아이

스하키에서는 격렬한 고관절의 비틀림이 반복되고 고관절부에 비교적 큰 충격을 받는 경우가 많기 때문이다²⁾. 그러나 급성 손상이 발생하더라도 수년간 별 문제없이 운동을 지속하는 경우도 있다²⁾. 골프 선수 역시 고관절 병변이 자주 발생하는데, 이는 골프에서의 스윙 동작에 의해 고관절의 비틀림이 반복되고, 선수 수명이 비교적 길기 때문에 오랜 기간 이런 동작이 반복되기 때문이다²⁾. 또한 테니스 선수에서도 골프 선수와 유사한 기전에 의해 고관절 병변이 잘 발생하는 것으로 되어 있다²⁾.

2. 환자 선택 (Patient selection)

고관절경을 이용한 운동선수의 치료에서 가장 중요한 것은 적절한 환자의 선택이다²⁾. 즉, 의사는 환자가 원하는 것이 무엇이고, 어느 정도의 기대치를 갖고 있는가를 알아야 하고, 수술로 어느 정도의 결과를 얻을 수 있을지 예상할 수 있어야 한다. 또한 이러한 내용들을 환자에게 객관적인 자료와 함께 제공할 수 있어야 한다. 운동선수의 치료는 일반인과는 매우 다른 측면이 있는데, 그것은 시간 구속적(time-constraint)이란 점이다. 쉽게 말해 어떤 치료를 언제 할지에 따라 그 선수의 일 년이 결정된다는 것이다²⁾.

3. 임상 증상 (Clinical presentation)

전방 서혜부에 통증이 발생하는 경우가 대부분이나 경우에 따라서는 대퇴 내측으로 통증이 방사되기도 한다²⁾. 일반적으로 환자들은 평지를 뛰거나 걷는 동작에는 별 문제가 없으나, 계단을 오르내리거나 고관절을 비트는 동작, 장시간의 앉아 있기, 쪼그려 있다 일어나는 자세 등에 의해 증상의 악화를 경험한다²⁾.

때로는 C-sign을 보일 수 있는데, 이는 환자에게 아픈 부위를 짚어보라고 하면 환자가 손바닥은 대퇴 전자부를 감싸고, 엄지는 후방에, 나머지 손가락은 전방 서혜부를 감싸는 자세로 손이 가르키는 C 자 형태로 통증이 있다고 기술하는 것을 말하며 고관절의 심부 동통이나 관절 내 병변에서 특징적으로 나타난다⁴⁾. 또한 대퇴부를 회전시키는 검사(log rolling of the leg back and forth)가 있는데 이는 고관절을 신전시킨 상태 즉, 대퇴부 근육을 이완시킨 상태에서 대퇴부를 좌우 전

통신저자: 조 윤 제
서울특별시 동대문구 회기동 1
경희대학교 의과대학 정형외과학교실
TEL: 02) 958-8372 · FAX: 02) 964-3865
E-mail: cyjos@hanmail.net

후로 회전시키면 고관절의 관절 내 병변이 있을 경우 통증을 유발할 수 있으며 이 검사는 고관절 주변의 근육 혹은 건, 인대의 병변을 감별하는데 유용한 검사이다. 그 외에 고관절을 굴곡-내회전 또는 외전-외회전 동작 역시 고관절 병변에 특징적이며²⁾ 건염이나 활액낭염 등의 관절 외 병변과 감별하기 위해 마취제를 관절 내에 주입하여 통증의 소실 여부를 보기도 한다²⁾.

4. 치료 전략 (Management strategy)

운동선수의 치료에 있어 가장 먼저 고려해야 하는 점은 치료 방법과 치료 시기의 결정에 관한 것이다⁷⁾. 쉽게 말해 환자가 현재 시즌 중에 있는지, 시즌을 준비하고 있는지, 아니면 시즌을 마친 상태인지가 중요하며, 의사는 이를 고려하여 어떤 치료 방법을 선택할 것이며, 치료 시기는 언제로 할 것인지에 대해 환자와 상의하여 결정하여야 한다.

1) 비구순 파열 (Labral tear)

비구순 파열은 고관절의 스포츠 관련 손상 중 가장 흔한 것으로 비정상적인 비구순을 가지고 있거나 동반 병변이 있는 선수에서 더 많이 발생하는 것으로 되어 있고, 이런 환자에서는 수술을 하더라도 결과가 썩 만족스럽지 못할 수 있다⁸⁾. 또한 관절 연골 손상이 50% 이상에서 동반되므로 이에 대한 고려도 필요하다^{10,13,26)}. 서해부 동통(groin pain)은 비구순 파열이 있는 환자의 95% 이상에서 나타나는데, 이러한 동통의 양상은 다양하지만, 일반적으로 장시간 앉아 있거나 보행 시에 동통이 악화되며, 고관절을 굴곡, 내전, 내회전시키는 동작, 즉 계단을 빨리 내려가거나, 승용차에 타거나 내리는 경우, 수영이나 테니스, 축구 등의 운동 시에 주로 나타난다고 알려져 있다²⁰⁾. 또한 catching, locking, giving way, snapping, clicking 등의 기계적 증상(mechanical symptoms)을 보이기도 하며, 이러한 동통과 기계적 증상으로 관절운동 범위의 제한을 보이기도 한다⁹⁾. 비구순 파열 검사(Fig. 1A-B)와 같은 이학적 검사에 양성 소견을 보인다면 비구순 파열을 의심해

볼 수 있고¹⁴⁾, 이런 경우 자기공명 관절 조영술(Fig. 2A-B)이 진단에 도움이 된다. 자기공명 관절 조영술은 가장 신뢰할 만한 영상 검사로 여러 저자들이 우수한 진단적 가치를 인정하고 있고, 최근에는 radial reconstruction이라는 새로운 촬영 기법이 개발되어 더욱 정확도를 높이고 있다²⁵⁾. 그러나 장기간 격렬한 운동(contact and collision sports)을 해왔던 선수에서는 증상 없이 자기공명영상 검사 상 파열 소견이 있을 수도 있다⁷⁾. 비구순 파열에는 진통소염제와 부분 체중 부하와 같은 보존적 치료나 관절경적 비구순 부분 절제술과 같은 수술적 치료가 시행될 수 있는데²⁰⁾, 이러한 치료 방법의 결정에는 증상이 지속된 기간이 얼마동안인지, 환자는 현재 어떤 시기인지(시즌 중인지 아니면 시즌을 준비하거나 마친 상태인지) 등이 고려되어야 한다. 예를 들어 오래 전부터 기계적 증상(mechanical symptoms)이 있어왔고, 자기공명영상 검사 상 병변이 있다면 방법은 다음과 같다²⁷⁾. 첫째 방법은 현재의 증상을 가지고 그대로 지내는 방법이고, 둘째 방법은 관절경적 수술을 받는 것이다. 이는 환자의 의사에 따라야 하겠다. 그러나 자기공명영상 검사 상 병변이 있으나 수상 시기가 최근이라면 일단 2주에서 4주간 안정가료를 해보는 것이 좋겠다. 이후 증상이 호전된다면 다시 운동을 재개할 수 있겠으나, 이런 안정가료 후에도 증상이 지속된다면 수술이 권장된다.

또한 환자가 현재 시즌 도중이라면 일단 일정 기간의 안정가료를 시도해 보는 것이 좋겠고, 만약 시즌 전이거나 시즌을 마친 상태라면 담당 주치의는 환자가 처한 개별 상황을 고려해 최선의 결정을 하도록 노력해야 한다²⁷⁾.

비구순 병변이 있더라도 당장 수술을 해야 하는 것은 아니며, 수술을 지연하는 것이 환자에게 큰 문제를 일으키지는 않는 것으로 보이나 고관절 사용이 과도한 선수라면 운동에 의해 병변이 더 악화될 가능성도 있으므로 주의를 요한다²⁷⁾. 그러나 일반적으로 증상의 악화가 없다면 더 이상의 손상은 발생하지 않은 것으로 봐도 큰 무리는 없겠다.

2) 유리체 (Loose body)

일반적으로 외상에 의해 발생하며 통증을 유발하는 관절 내

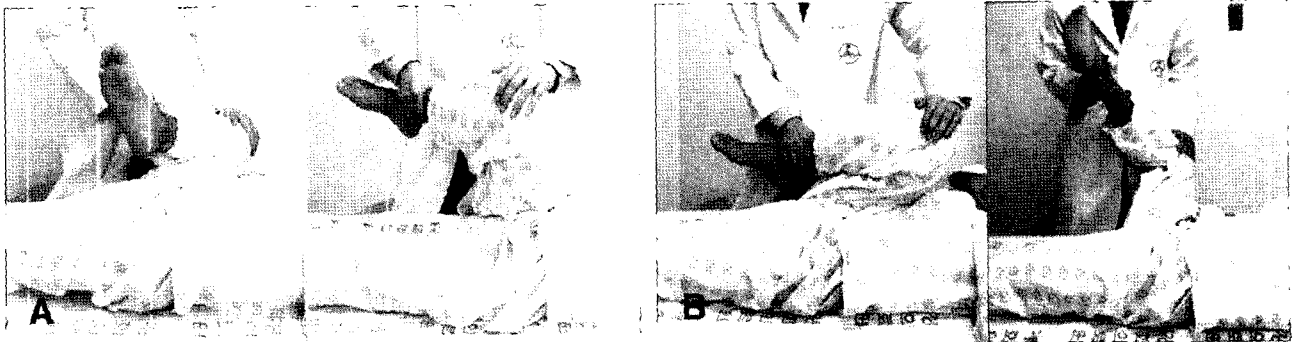


Fig. 1. The labral tear test is shown. (A) Anterior labral tear test: patient's hip is flexed gently, adducted and internally rotated. If this causes inguinal pain, there may be anterior labral pathology. (B) Posterior labral tear test: patient's hip is flexed gently, abducted and externally rotated. If this causes pain, there may be posterior labral pathology

유리체(Fig. 3)는 고관절 관절경의 좋은 적응증 중 하나로, 이러한 유리체를 제거함으로써 증상의 현저한 완화와 유리체에 의해 발생 가능한 이차적인 퇴행성 관절염도 예방할 수 있다.^{3,23,24)}

3) 연골 병변 (Chondral lesion)

연골 병변은 고관절 통증의 원인 중 가장 인지하기 어려운 병변 중 하나로, 일반적으로 대퇴 전자부 외측에 직접 가해지는 충격에 의해 발생한다(Fig. 4A)²⁵⁾. 즉, 충격으로 발생한 전단력에 의해 대퇴 골두 내측의 관절 연골편이 떨어져 나와 유리체를 만들 수 있고, 비구 내 상측의 연골세포가 사멸되거나 연골 연화증이 발생할 수도 있다(Fig. 4B)²⁾. 특히 운동선수에서는 대퇴 전자부 주위에 지방조직이 적기 때문에 대부분의 힘이 직접 뼈로 전달되어 일반인에서보다 많이 발생할 수 있다.²⁵⁾ 보통은 수상 직후 즉각적으로 통증이 발생하나, 그 정도는 심하지 않을 수도 있다. 단순 방사선 사진 상에 병변이 보일 수도 있으나 나타나지 않는 경우도 많으며, 자기공명영상 검사나 핵의학 검사가 진단에 도움을 줄 수 있다. 불안정한 연골 골편이 있을 경우 이를 제거하면 증상의 현저한 완화를 기대할 수 있으며(Fig. 3A-B), 전층을 통한 연골 병변이 있는 경우에는 미세 골절술로 좋은 결과를 얻을 수도 있다⁹⁾.

4) 원형인대 파열 (Rupture of ligamentum teres)

원형인대의 기능은 아직까지 정확히 밝혀지지 않았으나 관절면의 윤활(lubrication)과 영양공급(nutrition)에 도움을 주는 것으로 알려져 있다. 고관절 탈구와 같은 큰 외상에 의해 원형인대가 파열될 수 있으나 고관절 탈구 없이 반복적인 뒤틀림(twisting)에 의해서도 발생할 수 있다.^{1,11,12,21)} 통증은 관절

사이에 감입된 파열 섬유에 의해 생기며¹⁶⁾, 고관절 관절경으로 감입된 부분만 제거해 주면, 증상의 호전을 기대할 수 있으나 과도한 절제는 피하는 것이 좋겠다²⁾.

5. 재활 (Rehabilitation)

고관절경 후 선수 생활로의 빠른 복귀를 위해서는 재활 치료가 매우 중요하다. 재활 치료의 일차 목표는 보행을 정상화시키는 것이다²⁾. 수술 후 질뚝거림 없이 걸을 때까지 보통 4~5일 정도 목발 보행을 하는 것이 도움이 되나 퇴행성 병변이 있는 경우에는 증상이 사라질 때까지 수 주간 목발 보행을 하는 것이 좋고, 미세 골절의 경우에는 목발을 이용한 보행을 8~10주간 해 체중 부하를 엄격하게 제한하는 것이 좋다^{17,18,19)}.

관절 운동은 환자가 참을 수 있는 정도까지만 하는 것이 좋은데, 이는 고관절은 견관절이나 슬관절과는 달리 관절 운동이 다소 감소되더라도 임상적으로 문제가 되는 경우가 거의 없으며, 오히려 과도한 관절 운동에 의해 증상이 악화될 수 있기 때문이다.^{17,18,19)}

고관절경 후 회복에는 보통 1개월이 소요되고, 제한 없는 활동은 수술 후 2~3개월 정도 지나야 가능해지는데, 이는 병변 자체의 특성이나 환자의 치료 반응 정도에 따라 좌우된다²⁾. 그러나 퇴행성 병변이 있는 선수에서는 회복 속도가 매우 느릴 수 있으며, 완전히 회복되지 않을 수도 있다. 또한 미세골절이 있는 환자는 3개월 정도 활동을 제한할 필요가 있으며, 불안정성으로 관절낭 봉합술을 시행한 환자에서는 재발을 막기 위해 6~8주간 고관절 spica 보조기를 하는 것이 필요하겠다^{17,18,19)}.

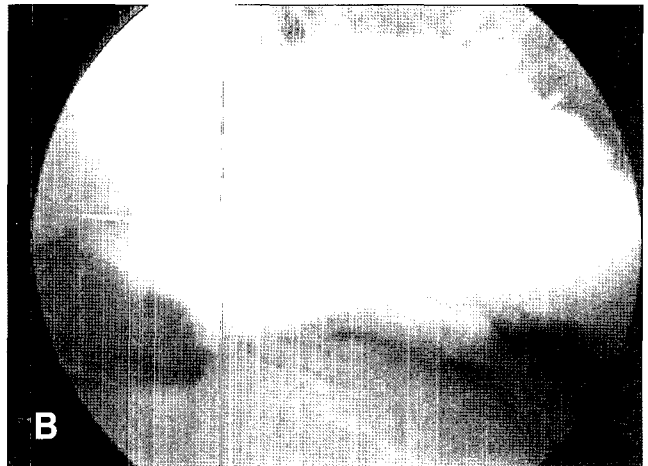
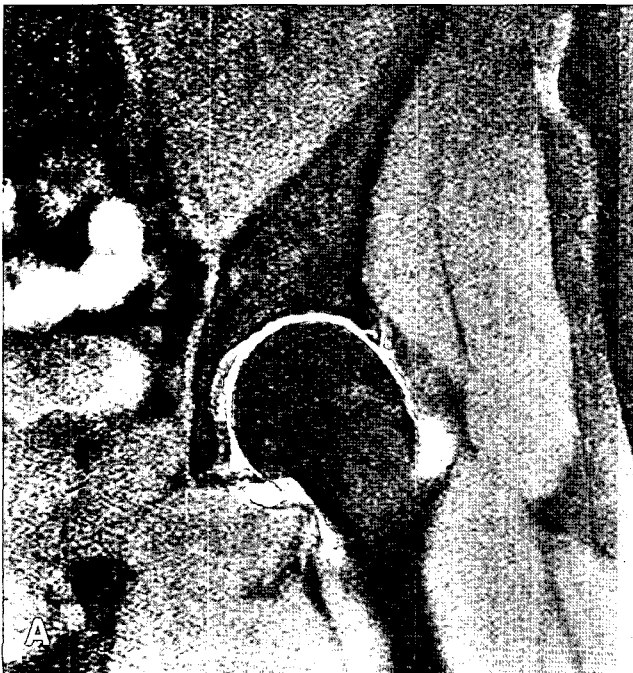


Fig. 2. (A) MR arthrography shows labral tear of superior part of labrum. (B) Arthroscopic findings of the labral tear.

6. 결론 (Conclusions)

상당수의 운동선수들이 관절 내 병변으로 고관절 통증을 호소하지만 대부분의 경우 염좌(strain)로 오인되어 정확한 진단과 치료가 지연되는 경우가 많다²⁾. 물론 고관절 통증의 원인이 관절 내보다는 관절 외에 많은 것이 사실이므로 단순한 고관절 염좌(strain)에서 관절 내 병변의 여부를 확인하기 위해 과도한 정밀 검사를 하는 것은 바람직하지 않겠다²⁾. 그러나 고관절 통증을 호소하는 운동선수에서는 항상 관절 내 병변의 가능성을 염두에 두어야 하며, 정기적인 추시 관찰을 통해 증상의 호전이나 악화 여부를 알아야 한다.

일반적으로 운동선수에서 시행한 고관절 관절경의 결과는

양호하며, 일반인의 결과보다 우수한 경우가 많다^{6,9,13,22,26)}. 이는 운동선수의 관절이 건강한 편이기 때문인 것으로 생각된다. 또한 병변이 확인된 경우에는 운동선수라는 직업적 특성을 고려하여 치료 방침을 선택해야 하겠으며, 이는 환자를 위한 최선의 결정이어야 한다.

참고문헌

1. Barrett IR, Goldberg JA: Avulsion fracture of the ligamentum teres in a child. A case report. *J Bone Joint Surg*, 71A: 438-439, 1989.
2. Byrd JWT: *Hip arthroscopy in Athletes. Instr Course*

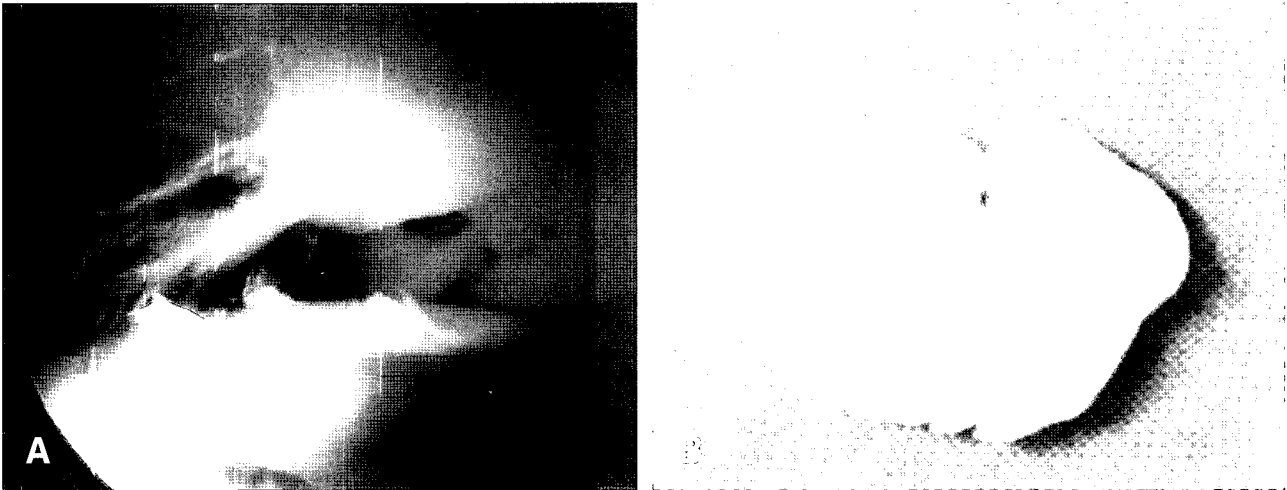


Fig. 3. (A) Post-traumatic chondral lesion is shown. (B) Loose bodies was removed by arthroscopic technique.

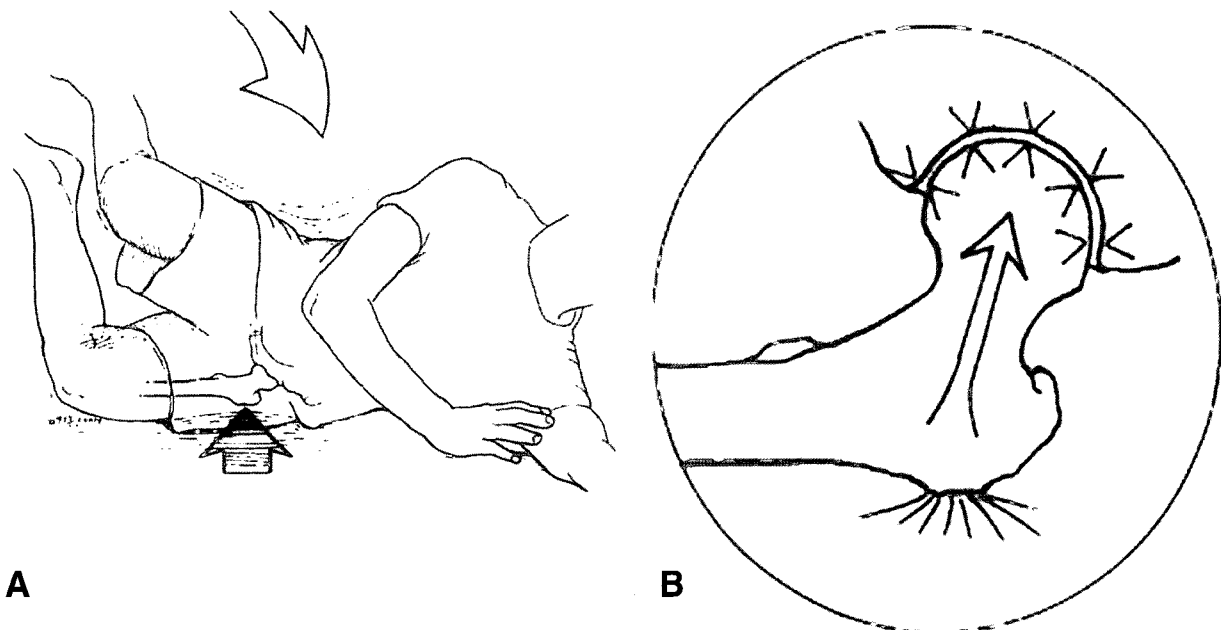


Fig. 4. (A) A fall results in a direct blow to the greater trochanter. (B) The force generated is transferred unchecked to the hip joint.

- Lect 52: 701-709, 2003.
3. **Byrd JWT:** *Hip arthroscopy for post-traumatic loose fragments in the young active adult: three case reports.* *Clin Sports Med*, 6: 129-134, 1996.
 4. **Byrd JWT:** *Investigation of the symptomatic hip: physical examination.* In: Byrd JWT (ed). *Operative Hip Arthroscopy.* New York: Thieme, 25-41, 1998.
 5. **Byrd JWT:** *Lateral impact injury: a source of occult hip pathology.* *Clin Sports Med*, 20: 801-816, 2001.
 6. **Byrd JWT:** *Labral lesions: An elusive source of hip pain: Case reports and literature review.* *Arthroscopy* 12:603-612, 1996.
 7. **Byrd JWT:** *Operative hip arthroscopy.* 2nd ed, New York, Springer: 6-33, 2005.
 8. **Byrd JWT, Jones KS:** *Hip arthroscopy in athletes.* *Clin Sports Med*, 20: 749-762, 2001.
 9. **Byrd JW, Jones KS:** *Inverted acetabular labrum and secondary osteoarthritis: Radiographic diagnosis and arthroscopic treatment.* *Arthroscopy* 16:417, 2000
 10. **Byrd JW, Jones KS:** *Prospective analysis of hip arthroscopy with 2-year follow-up.* 16:578-587, 2000.
 11. **Delcamp DD, Klarren HE, VanMeerdervoort HFP:** *Traumatic avulsion of the ligamentum teres without dislocation of the hip.* *J Bone Joint Surg*, 70A: 933-935, 1988.
 12. **Ebraheim NA, Savolaine ER, Fenton PJ, Jackson WT:** *A calcified ligamentum teres mimicking entrapped intra-articular bony fragments in a patient with acetabular fractures.* *J Orthop Trauma* 5:376-378, 1991.
 13. **Farjo LA, Glick JM, Sampson TG:** *Hip arthroscopy for acetabular labrum tears.* *Arthroscopy* 13:409, 1997.
 14. **Fitzgerald RH:** *Acetabular labrum tears: diagnosis and treatment.* *Clin Orthop*, 311: 60-68, 1995.
 15. **Glick JM, Sampson TG:** *Hip arthroscopy by the lateral approach,* in McGinty JB, Caspari RB, Jackson RW, Poehling GG(eds): *Operative Arthroscopy*, ed2. Philadelphia, PA, Lippincott Raven 1079-1089, 1996.
 16. **Gray AJ, Villar RN:** *The ligamentum teres of the hip: An arthroscopic classification of its pathology.* *Arthroscopy* 13:575-578, 1997.
 17. **Griffin KM, Henry CO, Byrd JWT:** *Rehabilitation after hip arthroscopy.* *J Sport Rehabil* 9:77-88, 2000.
 18. **Griffin KM, Henry CO, Byrd JWT:** *Rehabilitation,* in Byrd JWT(ed): *Operative Hip Arthroscopy.* New York, NY, Thieme, 177-202, 1998.
 19. **Henry C, Middleton K, Byrd JWT:** *Hip rehabilitation following arthroscopy,* IOI Theater, AAOS Annual Meeting, Orlando, FL, February 1995.
 20. **Hickman JM, Peters CL:** *Hip pain in the young adult: Diagnosis and treatment of disorders of the acetabular labrum and acetabular dysplasia.* *Am J Orthop*, 30(6): 459-67, 2001.
 21. **Kashiwagi N, Suzuki S, Seto Y:** *Arthroscopic treatment for traumatic hip dislocation with avulsion fracture of the ligamentum teres.* *Arthroscopy* 17:67-69, 2001.
 22. **Lage LA, Patel JV, Villar RN:** *The acetabular labral tear: An arthroscopic classification.* *Arthroscopy* 12:269-272, 1996.
 23. **McCarthy JC, Bono JV, Wardell S:** *Is there a treatment for synovial chondromatosis of the hip joint?* *Arthroscopy* 13:409-410, 1997.
 24. **Medlock V, Rathjen KE, Montgomery JB:** *Hip arthroscopy for the late sequelae of Perthes disease.* *Arthroscopy* 15:552-553, 1999.
 25. **Plotz GM, Brossmann J, von Knoch M, Muhle C, Heller M, Hassenpflug J:** *Magnetic resonance arthrography of the acetabular labrum: value of radial reconstructions.* *Arch Orthop Trauma Surg*, 121(8): 450-457, 2001.
 26. **Santori N, Villar RN:** *Acetabular labral tears: Result of arthroscopic partial limbectomy.* *Arthroscopy* 16:11-15, 2000.