

무지 중수 수지 관절 척측 측부 인대 급성 완전 파열의 진단 및 치료에 대한 관절경의 유용성

전철홍 · 김동철 · 진병수 · 김채근

원광대학교 의과대학 정형외과학교실

목적: 무지 중수 수지 관절 척측 측부 인대 손상은 완전 파열 시 파열된 인대의 연속성을 방해하는 Stener 병변 때문에 수술적 치료인 탐색술 및 봉합술을 시행하고 있다. 저자들은 무지 중수 수지 관절 척측 측부 인대 손상에서 관절경을 이용, 진단과 치료를 시행하고 관절경적 수기에 대한 효용성을 알아보고자 하였다.

대상 및 방법: 무지 중수 수지 관절 척측 측부 인대 완전 파열로 관절경적 진단 및 치료를 받고 1년 이상 추시 가능하였던 13예를 대상으로 하였다. 평균 연령은 35.6세였다. 관절경으로 척측 측부 인대 손상, Stener 병변 등을 진단하였으며 관절경을 이용하여 치료하고 그 결과를 관절 불안정성 여부, 무지 의 집계력, 파악력, 관절 운동 범위 등으로 판정하였다.

결과: 13예중 5예에서 Stener 병변이 관찰되었다. 전예에서 추시상 무지 중수 수지 관절의 불안정성이 없었고 무지의 집계력 및 파악력은 건측의 92%, 94%로 회복되었으며 중수 수지 관절 운동 범위는 평균 52 도로 건측과 비슷하였다.

결론: 무지 중수 수지 관절 척측 측부 인대 손상에서 관절경 수기는 Stener 병변의 확인 및 치료를 가능하게 하고 연부조직 손상을 최소화시켜 조기 기능 회복을 기대할 수 있게 하는 유용한 치료 방법으로 사료되었다.

색인 단어: 척측 측부 인대 파열, Stener 병변, 관절경적 치료

서 론

최근 사회 체육이 일반화 되면서 스키, 테니스, 축구 등의 다양한 스포츠 활동에 의해 발생하는 무지 중수 수지 관절 척측 측부 인대 손상이 증가하고 있다. 이중 스키가 가장 흔한 손상 원인으로 전 스키 인구의 0.23%에서부터 10%까지 다양한 빈도로 보고되어져, Skier's thumb 또는 Gamekeeper's thumb 등으로 불리워진다²⁾. 국내에서도 스키 손상 중 상지에서 두 번째로 많은 발생을 보이는 것으로 조사되었다⁴⁾. 이런 대표적인 스포츠 손상 중 하나인 척측 측부 인대의 급성 파열 시 치료 계획을 수립하는데 가장 중요한 것은 파열된 위치와 Stener 병변의 유무라 하겠다. 따라서 척측 측부 인대의 급성 완전 파열 시 Stener 병변의 존재를 확인하는 것이 치료 계획을 수립하는데 필수적이라 할 수 있다. 관절 조영술이 도움이 되며 최근 초음파나 자기 공명 영상을 이용한 진단이 유용하다

는 보고가 있으나^{4,18)}, 아직까지 확진 할 수 있는 이학적 소견이나 비침습적 방사선 검사 방법은 그 효용성에 논란이 있으며 오직 수술도중 확인되는 것으로 알려져 있다. 이에 저자들은 무지 중수 수지 관절 척측 측부 인대의 급성 완전 파열에 대해, Stener 병변의 진단 및 치료를 위해 관절경 수술을 시행하고, 그 결과를 통해 효용성을 확인하고자 하였다.

대상 및 방법

1. 대상

2001년 3월부터 2003년 12월까지 본원에 내원하여 이학적 검사상 무지 중수 수지 척측 측부 인대의 완전 파열로 관절 척측에 압통, 종창이 있으며, Louis 등¹⁰⁾의 스트레스 검사 방법을 이용하여 검사자가 비 우세수의 무지와 인지로 중수지골의 골두를 잡고 우세수로는 중수 수지 관절을 완전히 굴곡 시킨 상태에서 근위지골을 수동적으로 척측 전위를 시키는 스트레스 검사상 30~35도 이상이거나 측부 인대의 급성 손상이 의심되는 환자 중 Heyman 등⁸⁾의 무지 중수 수지 관절 척측 측부 인대 완전 파열 기준인 스트레스 방사선 검사상 약 30도 이상이거나 건측에 비해 15도 이상의 각형성을 보이는 13예를

통신저자: 전 철 홍

전라북도 익산시 신용동 344-2
원광대학교 의과대학 정형외과학교실
TEL: 063) 850-1254 · FAX: 063) 852-9329
E-mail: cch@wonkwang.ac.kr

대상으로 하였다(Fig. 1). 수상 당시의 평균 연령은 35.6세(21~46세)였으며, 손상 원인인 스포츠로는 스키7예, 축구3예, 테니스2예, 유도1예이었으며, 이중 남자는 9명, 여자는 4명이었다. 좌측 무지 중수 수지 관절 손상은 3예, 우측 무지 중수 수지 관절 손상은 10예였다. 수상 2주 이내 관절경적 진단 및 치료를 시행하였고 추시기간은 평균 16.4개월(12~24개월)이었다.

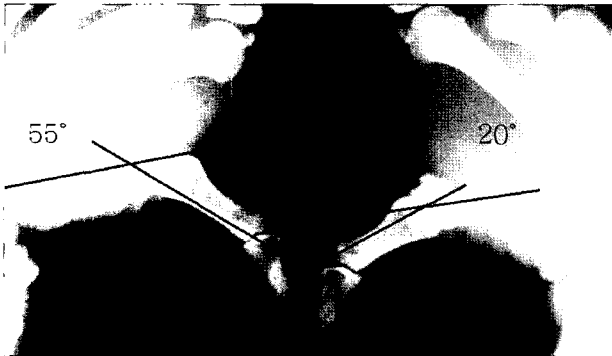

Fig. 1. In the stress view, acute complete rupture of ulnar collateral ligament at metacarpophalangeal joint of thumb was shown.

2. 방법

장비는 소관절경 기기(Hopkins® Karl Storz, Germany)를 사용하였으며, 직경 1.9 mm, 30도 관찰각을 가진 내시경, 소연마기(mini-shaver), 수지 견인 혁대(finger traction straps), 18 Gauge 바늘 및 소식자(probe)를 이용하였다. 마취는 전예에서 상쇄골 차단의 국소마취를 이용하였고, 수지 견인 혁대를 사용하여 관절을 견인하고 관절강을 확보한 다음, 장 무지 신근과 단 무지 신근을 기준으로 신전 건 양측에 2 mm 정도의 삽입구를 만들어 내시경을 삽입한 후 관절 내 병변을 확인하였다(Fig. 2-A). Stener 병변이 존재 시 무지 내 전근 건막의 근위부에 걸린 채로 있는 무지 척측 측부 인대 파열 단을 소식자를 이용하여 당겨 빼낸 후 반대측 파열 단에 접착시켜 정복을 하였으며(Fig. 2-B,C), Stener 병변이 없는 경우는 관절경적 변연절제술만 시행하였다. 무지 중수 수지 관절을 20~30도 굴곡하에 2주동안 K-강선과 석고부목을 이용한 고정을 시행하였으며(Fig. 3), 2주후 K-강선을 제거하고 석고부목을 유지한 상태에서 2주간의 점진적인 능동적 관절 운동을 시작하였으며, 그후 완전 관절 운동을 실시하였다.

결과 판정은 최종 추시상 통증의 정도, 관절 안정성, 무지 중수 수지 관절의 운동 범위, 무지의 집게력(pinch power), 파악력(grip power), 합병증 및 환자의 주관적 만족도를 이용하여 평가하였으며, 무지 중수 수지 관절의 안정성은 수부

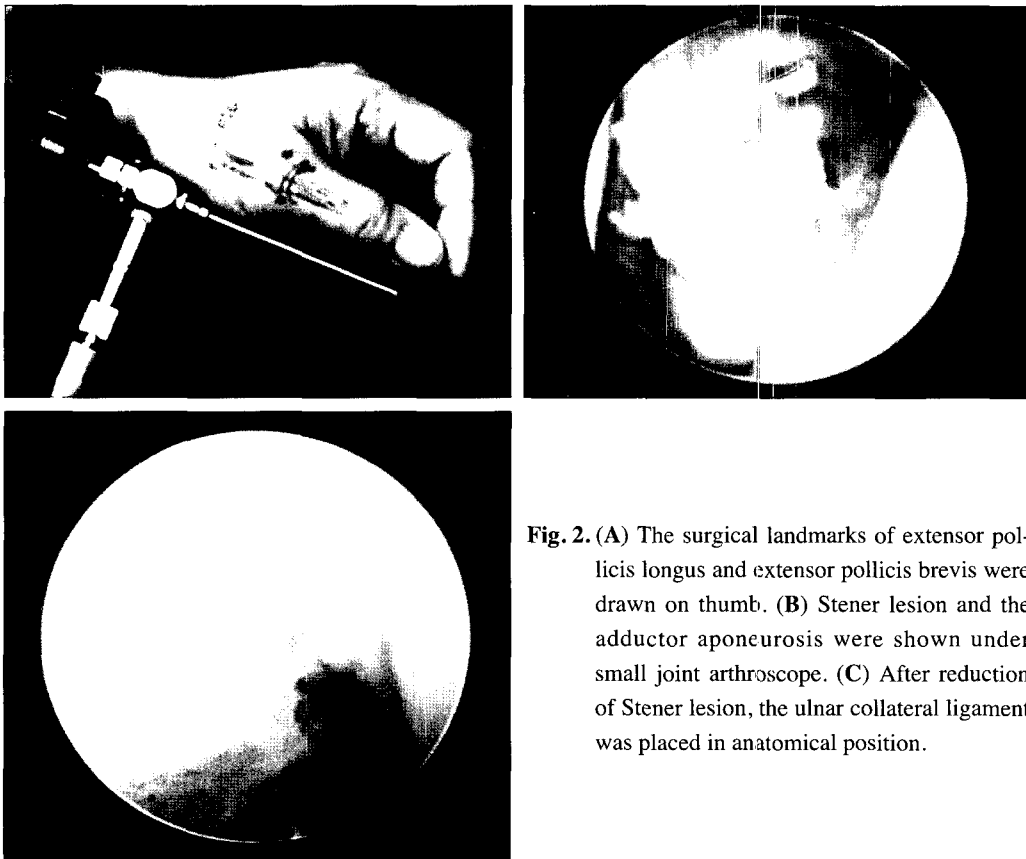


Fig. 2. (A) The surgical landmarks of extensor pollicis longus and extensor pollicis brevis were drawn on thumb. (B) Stener lesion and the adductor aponeurosis were shown under small joint arthroscope. (C) After reduction of Stener lesion, the ulnar collateral ligament was placed in anatomical position.

정면 사진, 사위 사진, 스트레스 방사선 사진 촬영을 시행하여 정상 관절과 비교하였다. 무지 중수 수지 관절의 운동 범위, 무지의 집계력과 파악력은 Sammons Preston의 측정기를 이용하여 측정하였으며 정상측의 경우와 비교하였다.

결 과

관절경 소견상 전예에서 무지 중수 수지 척측 측부 인대의 완전 파열이 관찰되었다. 그 중 5예에서 Stener 병변이 관찰되어, 완전 파열 중 39.2%에서 존재하였다. 평균 수술시간은 51분(34~62분)이었고, 수술시간은 술자의 경험이 증가함에 따라 점차적으로 감소되었다. 통증의 정도는 수술 후 초기에는 통증을 호소하였으나, 이후 2~3개월 이내에 감소하는 양상을 보였으며, 추시 소견상 11예에서는 통증이 완전 소실되었고 2예에서 물건을 집을 때 가끔 경한 정도의 통증을 호소하였으나 일상생활에 지장을 주지는 않았다. 관절의 안정성은 스트레스 방사선 사진 촬영상, 12예에서 견측과 비교하여 5도 이내의 안정된 소견을 보였고, 1예에서 8도의 경한 불안정 소견을 보였으나 기능상의 불안정성은 호소하지 않았다(Fig. 4). 무지 중수 수지 관절의 운동 범위는 평균 운동 범위가 52도(47~56도)로 견측의 운동 범위와 거의 같은 정도의 범위를 보였다. 무지의 집계력은 평균 17 Kg(15~20 Kg)이었으며 정상측과 비교하여 평균 92%로 회복되었고, 파악력은 평균 42 Kg(39~48 Kg)으로 정상측과 비교상 평균 94%정도로 회복

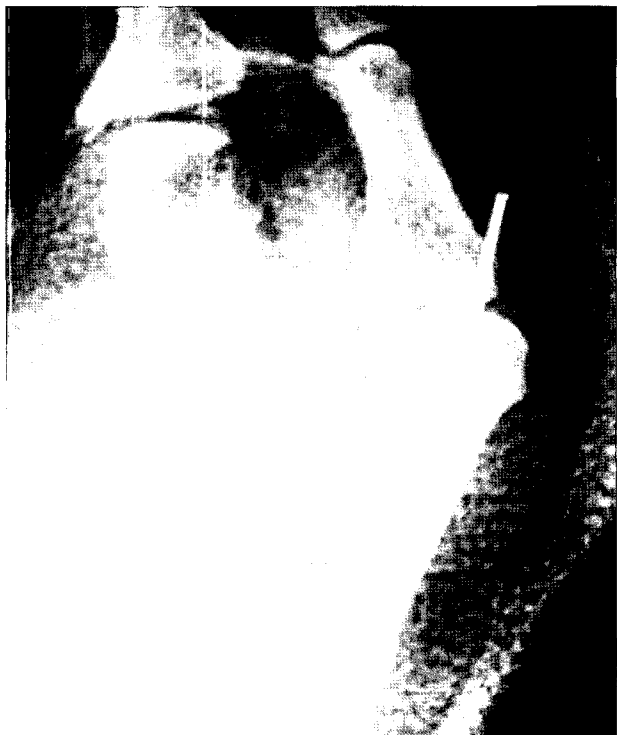

Fig. 3. In the postoperative view, metacarpophalangeal joint of thumb was fixed with K-wire.

되었다. 환자의 주관적인 만족도에서는 전예에서 결과에 대해 만족감을 나타냈었으며 술 전의 사회생활로 복귀하였다. 합병증은 1예에서 K-강선을 고정한 곳에 핀 주위의 감염이 발생하여 항생제 치료를 시행하였고, K-강선을 제거한 후 소실이 되었다.

고 찰

무지 중수 수지 관절 척측 측부 인대 손상은 스키 등의 다양한 스포츠 활동 시 발생하는 손상으로¹¹⁾ 적절히 치료되지 않을 경우 잡는 힘의 약화와 동통을 동반하게 되고¹⁾, 만성적인 경우에는 중수 수지 관절의 불안정성으로 인하여 관절염이 발생한다¹²⁾. 또한 수부기능의 저하 및 일상생활의 불편함을 느끼는 경과로 손상초기에 적절한 진단과 이에 맞는 치료가 필요하게 된다. 이러한 필요성에도 불구하고 급성 손상 시 관절의 안정성을 검사하는 방법이 아직은 적절하지 않으며 이에 따라 치료의 방향 역시 논란이 되고 있다^{8-10,12,17)}. 보존적 치료 또는 수술적 치료의 여부를 결정하는 데 있어 가장 중요한 점은 척측 측부 인대의 불완전 파열, 완전 파열을 구분하는 것이다⁸⁾.

1962년 Stener¹⁹⁾는 무지 중수 수지 관절 척측 측부 인대 급성 파열 시 무지 내전근 건막이 무지의 파열된 척측 측부 인대 중간부위 사이에 끼거나 완전 건열 파열된 중수 수지 관절 척측 측부 인대와 근위 지질 인대 근위부에 걸린 채로 있는 경우에 정복 및 치유를 방해한다고 하였으며, 이를 Stener 병변이라고 하였다. 이러한 Stener 병변은 전체 무지 중수 수지 관절 척측 측부 인대 손상의 14~83%에서 발견되며¹²⁾, 따라서 급성 무지 중수 수지 관절 척측 측부 인대 완전 파열과 동시에 발생된 Stener 병변은 수술적 복원술만이 안정성을 부여하며, Stener 병변이 동반되지 않은 완전 파열의 경우에는 비수술적 치료로 치료할 수 있다고 알려져 있다^{5,16,19)}.

그러나 척측 측부 인대의 완전 파열 및 Stener 병변을 진단하기 위한 방법으로는 이학적 검사 중 스트레스 검사나 스트레스 방사선 검사를 시행할 수 있으나, Louis 등¹⁰⁾은 스트레스

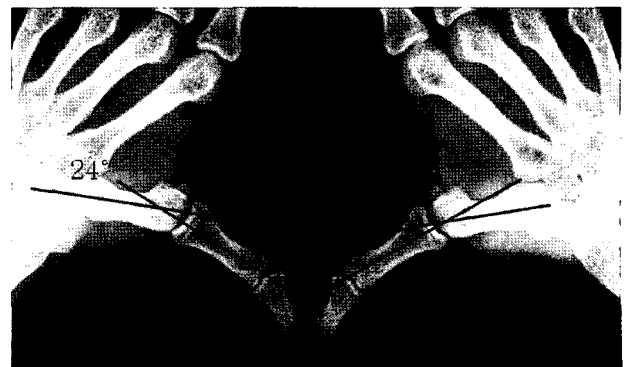

Fig. 4. Stress X-ray at 1year fallow-up was checked the 24° metacarpophalangeal joint radial deviation in lesion side comparing with 20° radial deviation in normal thumb.

검사를 시행할 때 무지 중수 수지 관절을 신전 시키느냐, 굴곡 시키느냐에 따라 수술 시 Stener병변이 확인되는 확률이 달라진다고 하였다. 또한 완전 파열의 기준도 견측과 비교하여 15~45도의 차이에서부터 30도, 35도 이상 등 다양하게 보고가 되고있다⁶⁾. Linscheid⁹⁾는 관절조형술은 빠르고 위험성이 낮은 검사라 하였으나 정확도가 떨어지는 단점이 있으며, 그 외의 검사법으로 Ruber band test²⁰⁾, 초음파^{6,7)}, 자기 공명 영상¹⁸⁾ 등이 있으나 진단의 정확성이 다양하게 보고되어지고 있다. Hahn 등⁶⁾은 초음파를 이용하여 Stener 병변을 진단하였을 때 74%에서 진단율을 보였다고 하였으며, Spaeth 등¹⁸⁾은 자기 공명 영상이 전체 척추 측부 인대의 파열 중 67%에서 만 진단적 특이성을 보이며 전위된 척추 측부 인대 파열에서는 100%의 민감성과 94%의 특이성을 보인다고 하였으나, 이런 여러 검사 방법에도 불구하고 인대의 완전 파열 및 Stener병변은 확진이 어렵고 술 전 진단율이 50%이내이며, 수술 중 시야에서 정확한 진단이 가능하다고 알려져 있다³⁾. 따라서 저자들은 완전 파열이나 Stener병변이 의심되는 환자에서 직접 관절내의 구조물의 손상을 관찰할 수 있는 관절경을 이용하여 그 진단을 실시하였으며, 13예 중 5예(39.2%)에서 Stener 병변을 확인 할 수 있었다.

무지 중수 수지 관절 척추 측부 인대 파열의 치료에도 다양한 의견이 있다^{6,12,17)}. 전위된 건열 골절이 있는 경우에는 수술적 치료를 하는 것이 일반적이나, 건열 골절이 없으면서 불안정한 관절을 보이는 경우에 치료의 방향을 결정하는데 논란이 있다. 즉 Moberg¹²⁾에 의하면 수부관절의 급성 무지 중수 수지 관절 척추 측부 인대 손상 시 가장 좋은 치료법은 파열된 인대의 양단을 긴장 없이 해부학적 위치에 접촉시켜 고정함으로써 자연치유를 얻는 보존적 치료법이라 하였고, 또한 Coonrad와 Goldner⁵⁾도 완전 불안정성이 있는 환자 18명을 보존적 치료를 시행하여 4명의 환자를 제외한 환자에서 만족할 만한 결과를 얻었다고 하였다. 그러나 수부의 다른 측부 인대 손상과는 달리 본 인대의 손상의 치료는 결과가 예측하기 어려워, 많은 의사들은 수술적 탐색 및 복원을 선호하고 있다¹⁷⁾. 그러나 Stener 병변의 술 전 진단이 50%이하이며 이에 대해 탐색술 및 관혈적 복원술을 시행 시 관절주위의 추가 손상과 수술 시의 과도한 긴장 하 인대 봉합 등으로 인해 변형이나 불안정성이 지속되고, 관절 운동 제한, 통증과 과증식된 반흔, 과신전 변형 등의 여러 가지 문제점들이 야기될 수 있어서, 수술 소견상 Stener 병변을 가지지 않은 경우에는 보존적 치료만큼 만족스런 결과를 얻지 못하게 된다^{13,15)}. 그러나 관절경은 관절 내 병변을 확인하는데 매우 유용한 도구로, Stener 병변 및 동반 관절 내 손상을 확인할 수 있으며²¹⁾, Ryu와 Fagan¹⁷⁾은 관절경하에 Stener 병변을 제거하여 손상된 인대의 자연치유를 가능하게 할 수 있다고 보고하였다. 따라서 본 저자들도 관혈적 복원술에 따른 단점들을 극복하고자, 관절경을 이용하여 반흔을 최소화 시키고 관절 주위의 추가 손상을 주지 않아, 좋은 결과를 얻을 수 있었다.

결 론

무지 중수 수지 관절 척추 측부 인대 급성 손상에 대한 관절경 시술은 Stener 병변의 확진 및 관절 내 병변의 진단과 치료를 가능하게 하고, 수술에 의한 연부조직 손상을 최소화시켜 조기 기능회복을 기대할 수 있게 하는 유용한 치료 방법으로 생각되었다.

참고문헌

1. **Bunnell S:** *Surgery of the hand. Ed 2, Philadelphia, JB Lippincott, 1948.*
2. **Chun CH, Shim DM, Kim SS and Shin JH:** *Clinical study of ski injuries. Korean society of sports medicine, Vol 12 No1, 94-102, 1994.*
3. **Chung DW and Kim JM:** *Diagnosis and treatment of stener lesion. J Korean hand surgery, Vol 4 No2, 244-251, 1999.*
4. **Chung DW, Kim KT and Kim GI:** *Upper extremity injuries in snow skiers - twelve years investigation in Korea. J Korean Orthop, Vol 33 No 6 Nov, 1530-1535, 1998.*
5. **Coonrad RW and Goldner JL:** *A study of the pathological findings and treatment in soft injury of the thumb metacarpophalangeal joint. With a clinical study of the normal range of motion in one thousand thumbs and a study of post mortem findings in ligamentous structures in relation to function. J Bone Joint Surg, 50A:439-451, 1968.*
6. **Hahn P, Schmitt R and Kall S:** *Stener lesion yes or no? Diagnosis by ultrasound. Handchir Mikrochir Plast Chir, 33(1):46-48, 2001.*
7. **Hergan K, Mittler C and Oser W:** *Ulnar collateral ligament: differentiation of displaced and nondisplaced tears with US and MR imaging. Radiology, 194(1):65-71, 1995.*
8. **Heyman P, Gelberman RH, Duncan K and Hipp JA:** *Injuries of the ulnar collateral ligament of the thumb metacarpophalangeal joint - Biomechanical and prospective clinical studies on the usefulness of valgus stress testing. Clin Orthop, 292:165-171, 1993.*
9. **Linscheid RL:** *Arthrography of the metacarpophalangeal joint. Clin Orthop, 103:91, 1974.*
10. **Louis DS, Huebner JJ JR and Hankin FM:** *Rupture and displacement of the ulnar collateral ligament of the metacarpophalangeal joint of the thumb. Preoperative diagnosis. J Bone Joint Surg, 68A:1320-1326, 1986.*
11. **Miller RJ:** *Dislocations and fracture dislocations of the*

- metacarpophalangeal joint of the thumb. Hand Clin, 4:45-65, 1988.*
12. **Moberg E:** *Fractures and ligamentous Injuries of the thumb and fingers. Surg Clin North Am, 40:297-309, 1960.*
 13. **Neviasser RJ, Wilson JN and Lievano A:** *Rupture of the ulnar collateral ligament of the thumb(gamekeeper's thumb). Correction by dynamic repair. J Bone Joint Surg, 53A:1357-1364, 1971.*
 14. **O'Callaghan BI, Kohut G and Hoogewoud HM:** *Gamekeeper thumb: identification of the Stener lesion with US. Radiology, 192(2):477-480, 1994.*
 15. **Osterman AL, Hayken GD and Bora FW Jr:** *A quantitative evaluation of thumb function after ulnar collateral repair and reconstruction. J Trauma, 21(10):854-861, 1981.*
 16. **Pichora DR, McMurtry RY and Bell MJ:** *Gamekeeper`s thumb: A prospective study of functional bracing. J Hand Surg, 14A:567-573, 1989.*
 17. **Ryu J and Fagan R:** *Arthroscopic treatment of acute complete thumb metacarpophalangeal ulnar collateral ligament tears. J Hand Surg[Am], 20(6):1037-1042, 1995.*
 18. **Spaeth HJ, Abrams RA, Bock GW et al:** *Gamekeeper thumb: differentiation of nondisplaced and displaced tears of the ulnar collateral ligament with MR imaging. Work in progress. Radiology, 188(2):553-556, 1993.*
 19. **Stener B:** *Displacement of the ruptured ulnar collateral ligament of the metacarpophalangeal joint of the thumb. A clinical and anatomic study. J Bone Joint Surg, 44B:869-879, 1962.*
 20. **Van wetter P:** *Diagnosis of rupture of the ulnar collateral ligament of the metacarpophalangeal joint of the thumb. Presentation of a simple clinical and radiological test. Ann Chir Main, 5(2):135-138 French, 1986.*
 21. **Vaupel GL and Andrews JR:** *Diagnostic and operative arthroscopy of the thumb metacarpophalangeal joint. A case report. Am J Sports Med, 13(2):139-141, 1985.*

= ABSTRACT =

Efficacy of Arthroscopic Diagnosis and Treatment for Acute Complete Metacarpophalangeal Ulnar Collateral Ligament Tears of the Thumb

Churl Hong Chun, M.D., Dong Chul Kim, M.D.,
Byoung Soo Chin, M.D., Chae Geun Kim, M.D.

Department of Orthopaedic Surgery, School of Medicine, Wonkwang University Hospital, Iksan, Korea

Purpose: Complete rupture of metacarpophalangeal ulnar collateral ligament of thumb needs surgical exploration and repair, owing to the interposition of the adductor aponeurosis (Stener lesion) which interferes in healing process. We performed arthroscopic diagnosis and treatment on ulnar collateral ligament injury of thumb and evaluated its efficiency.

Materials and Methods: Arthroscopy was performed on 13 patients of whom injured on complete rupture of metacarpophalangeal ulnar collateral ligament. Follow-up period was over 1 year and mean age was 35.6 years old. Ulnar collateral ligament tears and Stener lesion were diagnosed and treated by arthroscopy procedure. Results were interpreted by joint instability, pinch power, grip power and range of motion on metacarpophalangeal joint of thumb.

Results: We found 5 Stener lesions in 13 cases. There was no appreciable postoperative instability. Pinch and grip power were recovered to 92%, 94% of uninjured thumb respectively. Range of motion on metacarpophalangeal joint was mean 52°, almost equal to uninjured thumb.

Conclusions: Arthroscopic treatment in metacarpophalangeal ulnar collateral ligament injury of thumb is useful method that Stener lesion can be clearly confirmed and treated.

Also soft tissue injuries can be minimized, thereby early functional recovery can be expected.

Key Words: Ulnar collateral ligament tear, Stener lesion, Arthroscopic treatment

Address reprint requests to **Churl Hong Chun, M.D.**

Department of Orthopaedic Surgery, School of Medicine, Wonkwang University,
344-2, Shinyong-dong, Iksan, 570-711, Chunbuk, Korea

TEL: 82-63-850-1254, FAX: 82-63-852-9329, E-mail: cch@wonkwang.ac.kr