

우관상동맥에서 좌심실로 유출되는 선천성 관상동맥루

— 치험 1예 —

김진선* · 양지혁* · 전태국* · 김성혜** · 이흥재**

Congenital Coronary Artery to Left Ventricular Fistula

— A case report —

Jin Sun Kim, M.D.*, Ji-Hyuk Yang, M.D.*, Tae-Gook Jun, M.D.*, Sung-Hye Kim, M.D.**, Heung Jae Lee, M.D.*

Coronary artery fistula accounts for 0.27~0.4% of all congenital cardiac defects. In more than 50% of the cases, right coronary artery is involved. The fistula drains into the right heart in 92% of the cases. Left heart is the site of termination in only 8% of the cases, especially less left ventricle (3%). We experienced a case of right coronary artery to left ventricular fistula in a 3-year-old boy who was diagnosed incidentally and underwent ligation of fistula.

(Korean J Thorac Cardiovasc Surg 2005;38:501-503)

Key words: 1. Coronary artery fistula
2. Fistula
3. Heart ventricle

증례

3세된 남자 환아가 자연분만으로 출생된 후 별다른 증상 없이 지내다가 1개월 전부터 기침이 심해져 개인 병원에서 치료를 받았다. 청진상 심잡음이 있어 심장초음파를 시행하였고 심장초음파상 관상동맥루가 의심되어 본원으로 전원되었다. 입원 당시 혈압은 119/70 mmHg, 심박수는 분당 125회였고 일반혈액검사, 생화학검사, 뇨검사 상 특이소견은 없었다. 심전도 및 단순흉부촬영상 특이 소견은 없었고 심장초음파 및 흉부전산화단층촬영에서 우관상동맥에서 좌심실로 유출되는 관상동맥루를 확인하였다. 환아는 무증상이었으나 관상동맥루의 크기가 8 mm로 크고 감염성 심내막염, 심근 허혈 등의 합병증을 예방하기 위해 수술 교정이 필요하였다. 정중 흉골절개술을 시행하고

심장을 노출시킨 후 관상동맥을 살펴 보았다. 관상동맥의 기시 부위와 주행은 양쪽 모두 육안상 정상적으로 보였다. 우관상동맥은 내경이 7 mm 정도로 늘어나 있었고 우관상동맥의 분지들은 늘어나 있지 않았다. 우관상동맥은 방실간구(atrioventricular groove)를 따라 주행하고 있었고 원위부는 확인하기가 어려웠다. 심박동을 유지시키면서 심폐바이패스를 시행하고 우관상동맥 원위부의 주행을 확인하였다. 우관상동맥의 원위부는 후하행지가 분지된 이후에도 심십자(crux)를 지나 방실간구를 따라 연장되어 있었고 좌심실의 후벽까지 닿아 있었다. 경식도 초음파상 관상동맥루는 승모판막에 가까운 좌심실의 후외벽에 연결되어 있었고 이부위의 좌심실 후벽은 얇아져 있었다 (Fig. 1). 우관상동맥에서 후하행지가 분지된 이후의 원위부를 외부에서 압박하면서 경식도 초음파로 관상동맥루

*성균관대학교 삼성서울병원 흉부외과학교실

Department of Thoracic & Cardiovascular Surgery, Sungkyunkwan University School of Medicine, Seoul, Korea

**성균관대학교 삼성서울병원 소아과학교실

Department of Pediatrics, Sungkyunkwan University School of Medicine, Seoul, Korea

논문접수일 : 2005년 3월 18일, 심사통과일 : 2005년 5월 7일

책임저자 : 전태국 (135-710) 서울시 강남구 일원동 50, 삼성서울병원 흉부외과

(Tel) 02-3410-3488, (Fax) 02-3410-0089, E-mail: tgjun@smc.samsung.co.kr

본 논문의 저작권 및 전자매체의 지적소유권은 대한흉부외과학회에 있다.

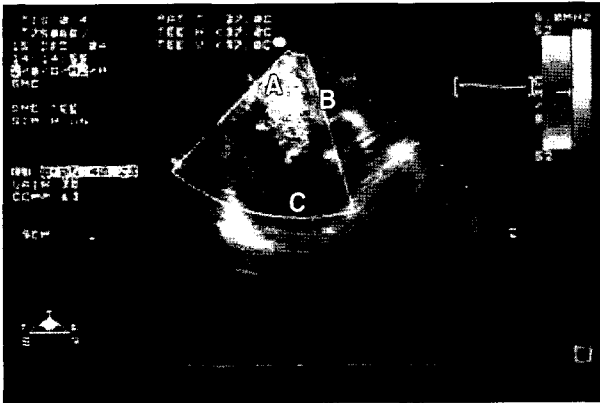


Fig. 1. Intraoperative transesophageal echocardiography. The fistula drains into posterolateral wall of left ventricle, just below mitral valve. The defect of fistula looks like a pouch. (A) the opening of coronary fistula to left ventricle, (B) mitral valve, (C) left ventricle.

의 혈류가 없어진 것을 확인하였다. 심장을 당겨 올린 상태에서 후하행지 이후의 우관상동맥을 조심스럽게 박리하였다. 3호 실크를 이용하여 관상동맥루를 결찰하고 경식도 초음파로 관상동맥루의 혈류가 없어진 것을 확인하였다(Fig. 2). 관상동맥루를 결찰한 후 심실벽의 움직임과 수축력은 정상이었다. 3호 실크로 이중 결찰을 시행한 후 심폐바이패스를 이탈하였다. 수술을 마친 후 환자는 8시간 지나 인공호흡기를 이탈하였고 추적 관찰한 심장초음파 상에서도 이상소견은 관찰되지 않았다. 환자는 6병일째 퇴원하였으며 별다른 문제없이 추적 관찰 중이다.

고 찰

선천성 관상동맥루는 관상동맥이 심장의 일부분과 직접적인 개통로를 가진 경우로 선천성 심장병 중 드문 질환이다. 침범된 혈관은 50~55%가 우관상동맥, 35%가 좌관상동맥이며 양쪽 관상동맥을 모두 침범한 경우는 5%이다. 관상동맥루의 개구 부위는 92%가 우측 심장이고 8%가 좌측 심장이며 좌심실로 개구하는 경우는 드물다[1]. 관상동맥루가 좌심실로 개구하는 경우는 이완기 시기에만 혈류가 좌심실로 유출되므로 혈액역학적으로 대동맥 역류와 비슷하며 용적 과부하(volume overload)를 유발하고 좌심실 비대가 발생한다[2].

증상은 관상동맥루 환자들의 30%에서 동반되고 호흡곤란과 만성 피로가 대부분이며 심잡음은 단락되는 혈류량에 따라 달라질 수 있다. 합병증으로 감염성 심내막염이 발생

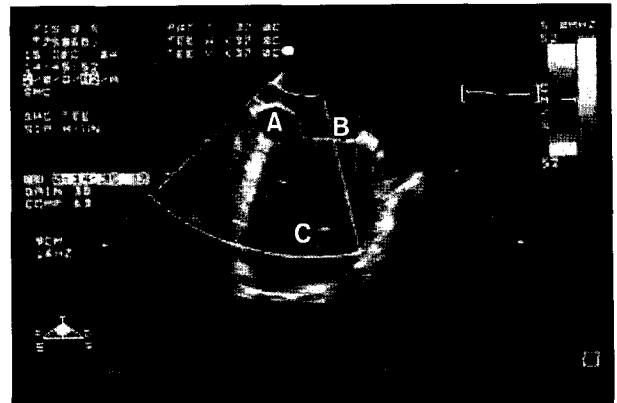


Fig. 2. Intraoperative transesophageal echocardiography. The flow of fistula is disappeared after ligation of fistula.

할 수 있고 관상동맥 혈류의 스틸(steal) 현상에 의해 심근 허혈과 심근 경색 등도 유발될 수 있다[1,2]. 환자들의 증상은 관상동맥루의 크기보다 나이와 관련이 있어[3,4] 20세 이하에서는 심부전이 6%에서 발생하는데 반해, 20세 이상에서는 19%로 증가한다[5].

청진 소견이나 심전도상의 ST-T 변화, 단순흉부촬영 상 나타나는 경도의 심비대 소견 등이 비특이적이어서 관상동맥루의 진단은 쉽지 않다. 심장초음파와 도플러로 늘어난 관상동맥과 심장 강(cardiac chamber)으로 유출되는 혈류를 확인하여 관상동맥루를 진단할 수 있고 심도자나 대동맥 조영술, 선택적 관상동맥 조영술은 확진 및 수술계획을 세우는 데 도움을 주며, 이와 같은 검사들은 검사와 동시에 coil 폐쇄술과 같은 치료도 가능하게 한다[6].

본 환자는 심잡음 외에 다른 특이 소견이 없었고 심장초음파로 관상동맥루를 진단한 경우이며 흉부전산화단층촬영을 통해 확진을 하였다.

관상동맥루의 치료는 증상이 있어도 크기가 작고 혈액역학적으로 안정적인 경우에는 정기적인 추적관찰을 하면서 보존적 치료를 하는 경우도 있고[7] 증상의 유무에 관계없이 합병증의 발생과 관상동맥루의 자연 폐쇄가 드문 것을 고려하여 발견 즉시 조기 교정을 할 수도 있다[6,8]. 본 환자는 증상은 없었으나 관상동맥루의 크기가 8 mm인 점을 고려하여 수술 교정을 시도하였고 관상동맥루의 주행을 정확히 확인하기 위해 심폐바이패스를 시행하였다. 관상동맥루가 우관상동맥의 주행 중에서 원위부였고 관상동맥루의 좌심실내 유출 부위는 승모판막의 직하방이어서 노출이 어려워 접근시 승모판막과 좌심실을 손상시킬 수 있음을 고려하여 향후 좌심실류가 생길 가능성이

있지만 관상동맥루의 유출부위를 직접 확인하지 못하고 외부에서 결찰하는 방법을 선택하였다. 관상동맥루를 결찰하기 전에는 결찰부위를 외부에서 압박하여 심전도 및 심실벽의 움직임에 변화가 없는 것을 확인함으로써 관상동맥이 손상되지 않았음을 확인하였다. 좌심실로 유출되는 관상동맥루는 매우 드물고 외부 결찰을 시행하여 합병증 없이 치료하였기에 문헌고찰과 함께 보고하는 바이다.

참 고 문 헌

1. Kirklin JW, Barrat-Boyes BG. *Congenital anomalies of the coronary arteries*. In: Kirklin JW, Barrat-Boyes BG. *Cardiac Surgery*. 3rd ed. New York: Churchill Livingstone. 2003; 1241-7.
2. Ozdemir M, Cemri M, Dortlemez O. *Coronary artery to left ventricular fistula: case report and review of the literature*. Acta Cardiol 2001;56:191-4.
3. Shyam Sunder KR, Balakrishnan KG, Tharakan JA, et al. *Coronary artery fistula in children and adults: a review of 25 cases with long-term observations*. Int J Cardiol 1997;58: 47-53.
4. Hiroyuki K, Tamotsu Y, Hiroshi N, et al. *Surgical treatment of congenital coronary artery fistulas: 27 years' experience and a review of the literature*. J Card Surg 2002;17: 173-7.
5. Liberthson RR, Sagar K, Berkoben JP, Weintraub RM, Levine FH. *Congenital coronary arteriovenous fistula: report of 13 patients, review of the literature and delineation of management*. Circulation 1979;59:849-54.
6. Hsieh KS, Juang TC, Lee CL. *Coronary artery fistulas in neonates, infants, and children: clinical findings and outcome*. Pediatr Cardiol 2002;23:415-9.
7. Jaffe RB, Glancy DL, Epstein SE, et al. *Coronary arterial-right heart fistulae: long-term observations in seven patients*. Circulation 1973;47:133-43.
8. Urrutia-S CO, Falaschi G, Ott DA, et al. *Surgical management of 56 patients with congenital coronary artery fistulas*. Ann Thorac Surg 1983;35:300-7.

=국문 초록=

관상동맥루는 선천성 심질환 환자 중에서 0.27~0.4%의 유병률을 보이는 드문 질환이다. 50% 이상의 환자에서 우관상동맥이 관상동맥루의 기시부이며 모든 관상동맥루 중 92%는 우측 심장으로 유출된다. 관상동맥루가 좌측 심장으로 개구하는 경우는 8%이며 그 중 좌심실로 유출되는 경우는 더욱 드물다. 본원에서는 3세 된 남자 환아에서 우연히 진단된 우관상동맥과 좌심실간의 관상동맥루를 경험하였기에 이를 보고하는 바이다.

중심 단어 : 1. 관상동맥루
2. 누공
3. 심실