

국내 반려동물, 개에 발생하는 종양 예

진영화 / 국립수의과학검역원 병리과장 수의학박사

집집마다 반려동물 또는 애완동물을 가족처럼 생각하고 살아가고 있는 가정이 매우 많아진 시절이다. 한 식구같이 생활하다 보니 병이 나면 병원도 찾게 되고, 나이가 들고 노령화가 되니 여러 가지 질병에 걸리게 된다. 근래에는 동물병원이 각종 의료기기도 많이 갖추어 놓고 의료기술도 발달하여 수술중에 발견된 병변 부위에서 떼어낸 생검조직에 대한 검사뢰뢰도 차츰 증가되고 있다.

국립수의과학검역원 병리과에서 1995년부터 2003년까지 9년 동안 국내 반려동물, 개에서 발생한 종양예에 관해 조사하여 소개하고자 한다. 9년 동안의 자료를 정리한 것이지만 종양관련 검사 건수는 2002년과 2003년 2년간이 276건으로 전체의 49.2%로서 절반을 차지하고 있고 오래된 예는 자료가 희미하여 찾기가 어려운 것도 있었음을 이해하여 주시기 바라며 동물의 종양성 질병은 지속적인 조사연구가 되어야 할 것이다.

1. 개질병 병성감정 상황

H 1995년부터 2003년까지 9년 동안 2,304건을 병성감정하였고 그 중에 종양이 560건 (24.3%), 바이러스성 질병이 489건(21.2%), 피부병이 257건(11.2%), 기생충성 질병이 192건 (8.3%), 세균성 질병이 107건(4.6%) 등으로 조사되었다(그림 1).

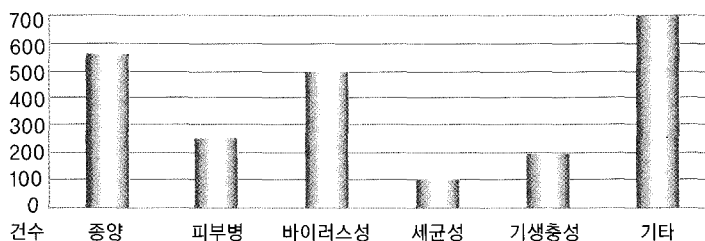


그림 1. 개질병 병성감정 결과

종양으로 확인된 560건 중에 1995년~1999년 5년간은 119건이었고 2000년 ~2003년은 441건(2000년 81건, 2001년 85건, 2002년 116건, 2003년 159건)으로 최근들어 빠르게 증가하는 것을 알 수 있다. 이는 사육하는 개의 질병에 대한 관심도의 증가와 동물병원에서도 신생 조직에 대한 생검으로 정확한 조직병변을 확인하려는 높은 관심도로 조직검사를 의뢰하는 예가 급속하게 증가했기 때문으로 생각된다.

2. 부위별 발생종양

종양이 발생한 부위별로 분류하면 유선종양이 244건 43.6%, 피부종양이 224건 40.0% 기타 92건 16.4%로서 유선과 피부에서 발생되어 의뢰된 예가 560건 중 468건으로 83.6%를 차지하고 있었다.

3. 피부종양의 병리조직학적 분류

224건의 피부종양에 대하여 병리조직학적으로 분류한 결과는 그림2와 같다. 대부분이 양성종양으로 cutaneous histiocytoma가 49건 21.9%로 가장 많았고, follicular cyst 21건 9.4%, epulis 20건 8.9%, basal cell tumor가 17건 7.6%, lipoma가 14건 6.2%순이었고 기타 77건 34.4% 였다.

기타의 77건 중에는 소수이긴 하지만 악성종양도 검색되었다. squamous cell carcinoma가 4건, malignant histiocytoma가 3건, sebaceous gland carcinoma가 1건으로 총 8건 3.6%였다. 피부종양은 다양한 부위에서 채취되어 검사의뢰 되므로 종양의 종류도 매우 다양하게 검색되었다.




그림 2. 피부종양의 병리조직학적 분류

4. 유선종양의 병리조직학적 분류

155건의 유선종양에 대하여 병리조직학적으로 분류한 결과는 그림3과 같다. 악성종양이 tubulo-capillary carcinoma와 complex carcinoma 2가지로 25건 16.1%였고, 양성종양이 130건 83.9%였다. 양성종양은 benign mixed tumor가 30.3% complex adenoma가 36.8%로 대부

others	12(7.7)
duct papilloma	8(5.2)
benign mixfd tumor	47(30.3)
complex adenoma	57(36.8)
simple adenoma	6(3.9)
tubulo-capillary carcinoma	7(4.5)
complex carcinoma	7(4.5)
구분	155건(100%)

그림 3. 유선종양의 병리조직학적 분류

분을 차지하였다. 피부종양에서 악성종양이 3.6%였던 것에 비해 유선종양에서 악성종양의 비율이 16.1%로 높았고 유선에선 발생한 종양이 폐 등 다른 장기로 전이된 예도 검색되었다. 다른 장기로의 전이되는 예는 수술시 발견되어 검사의뢰 되거나 안락사 또는 폐사 후 검사의뢰 되어야 확인이 가능

하다는 어려운 점이 있다. 동물병원의 수의사들의 많은 협조가 요구되는 부분이다.

양성종양 중에서는 complex adenoma가 57건 36.8%이고 benign mixed tumor가 47건 30.3%로 확인되어 가장 자주 발생하는 종양으로 확인되었다.

5. 유선종양의 발생연령 및 품종별 분포

유선종양은 3년 미만의 어린 개에서는 발생율이 2.5%에 불과하였고 96.5%가 3년 이상된 개에서 발생하고 있어(표 1) 나이가 들수록 종양이 발생될 확율이 높은 것을 보여준다.

표 1. 유선종양의 연령별 발생율

연령	3년미만	3 ~ 6	7 ~ 9	10 ~ 12	13년이상	기타
198(100.0%)	5(2.5)	59(29.8)	57(28.8)	57(28.8)	18(9.1)	2(1.0)

품종별 유선종양 발생상황은 푸들과 요크셔테리어, 잡종견 및 말티즈 등 다양하게 발생하고 있었다(표 2). 이들 중 푸들과 요크셔테리어에서 다소 많이 발생하는 것으로 조사되었으나 조사 두수가 총 198두로 다소 적었고 잡종과 품종을 알 수 없는 것이 52두 26.2%로서 이 성적 만으로는 품종별 종양발생의 관련성을 추정하기는 곤란할 것 같으며 앞으로 많은 조사연구가 추가 되어야 할 것으로 생각된다.

표 2. 품종별 유선종양의 발생율

품종	푸들	요크셔테리어	말티즈	시쥬	포메라이언	잡종	기타
198(100.0%)	56(28.3)	44(22.2)	33(16.7)	9(4.6)	4(2.0)	36(18.2)	16(8.0)

6. 난소자궁적출술과 유선종양발생

난소자궁적출여부와 유선종양의 발생율을 조사한 결과 조사예가 46예에 불과 하지만 난소자궁을 미적출한 개에서 유선종양발생이 43건 93.5%로 월등하게 높은 것으로 조사되었다.

그러나 46예에 불과하므로 난소자궁적출에 따른 유선종양의 발생관계를 더 정확하게 알아내려면 앞으로 많은 예를 추가로 조사할 필요가 있다.

표 3. 난소자궁적출과 유선종양의 발생관계

구분	건수(%)
난소자궁 적출	3(6.5%)
난소자궁 미적출	43(93.5%)
계	46(100.0)


의뢰되는 종양조직에 대한 검사결과가 개뿐 아니라 가족같이 생각하는 사람에게도 많은 도움이 되기를 바라며, 앞으로도 지속적으로 종양에 관한 성적을 홍보하고자 한다. 참고로 2003년도에 검색한 개의 종양 예 159건에 대한 검색실적을 표 4에 소개한다. 

표 4. 2003년도 개 종양 검색실적

질 병 명	진단실적
AdenoCa(Adenocarcinoma)	2
Anal sac gl. AdenoCA+perianal gl. adenoma	1
Basal cell tumor	3
Basaloid Adenocarcinoma	1
Benign tumor	1
Carcinoma in situ	1
Cystadenoma	1
Epidermoid cyst	1
Epulis	4
Fibroma	1
Fibrosarcoma	1
Follicular cyst	7
Follicular+Mammary gl. benign mixed tumor	1
Hemangiosarcoma	2
Hemangiosarcoma+Mast cell tumor	1
Histiocytoma	16
Intracutaneous cornifying epithelioma	1
Leiomyoma	2
Lipoma	4

질 병 명	진단실적
Lymphoma	2
Malignant Histiocytoma	3
Malignant tumor	1
Mammarygl.Simple adenoma	1
Mammary gl. AdenoCA+Mammary gl. benign mixed tumor + dirofilariosis	1
Mammarygl. Adenocarcinoma	10
Mammary gl. Adenoma	19
Mammary gl. Adenoma+Benign mixed tumor	1
Mammary gl. Adenoma+Granulosa cell tumor	1
Mammary gl. Adenoma+Trichoepithelioma	1
Mammary gl. benign mixed tumor	22
Mammary gl. Complex adenoma	4
Mammary gl. Malignant mixed tumor	2
Most cell tumor	5
Melanocytoma	1
Melanoma+Mammary gl. Benign mixed tumor+Trichiepthelioma	1
Oral papilloma	1
Osteosarcoma	1
Ovarial epithelial tumor	1
Papilloma	4
Papilloma+Calcification	1
Perianal gl. Adenoma	3
Pilomatricoma	2
Polyp	1
Renal cell carcinoma	1
Sebaceous gl. Adenoma	3
Sebaceous gl. Carcinoma	1
Seminoma	5
Sertoli cell tumor	2
Squamous cell carcinoma	4
Transmissible venereal tumor (TVT)	1
Trichoepithelioma	1
Tricholemmoma	1
계	159