

특 집 질병과의 전쟁을 선포하자!

PMWS의 국내 발생 조사

1. 서론

돼지의 이유후 전신소모성 증후군(Postweaning multisystemic wasting syndrome)은 1991년 서부 캐나다에서 최초로 발생 보고된 이래 세계적으로 다발하고 있는 질병으로 국내에서도 그 발생사례가 증가하고 있는 질병이며, 주로 이유자돈에서 점진적인 체중감소와 호흡기증상을 특징으로 하는 질병이다.

PMWS가 있는 돼지는 점진적인 체중감소, 위축, 호흡곤란, 확연한 림프절의 종대, 설사, 황달과 같은 다양한 임상증상을 관찰할 수 있으며, 병리조직학적으로 림프조직구성 또는 육아종성 간질성 폐렴, 간염, 신장염, 심근염 등이 관찰된다.

세계적으로 PCV2에 대한 항체가는 높으나, PMWS를 나타내는 돼지는 일부인 것을 감안하면 PCV2 감염이 곧 전체적인 PMWS를 유발하는 것이 아님을 시사한다.

PMWS는 주된 원인체인 PCV2와 함께 다른 원인체와 복합감염되어 발생하는 것으로 알려져 있는데 PRRS바이러스, 돼지파보바이러스, 오제스키바이러스, 돼지인플루엔자바이러스 및 파스튜렐라균, 살모넬라균, 헤모필루스균 등 여러 가지 바이러스와 세균들이 복잡하게 관련되어 나타나는 것으로 알려져 있다.

국립수의과학검역원은 국내에서 PCV2에 의한 PMWS의 발생상황과 국내에서 발생하는 PMWS의 원인체를 규명하고 유사산에서의 PCV2 및 기타 다른 병원체와의 혼합감염 상황을 조사하였다.



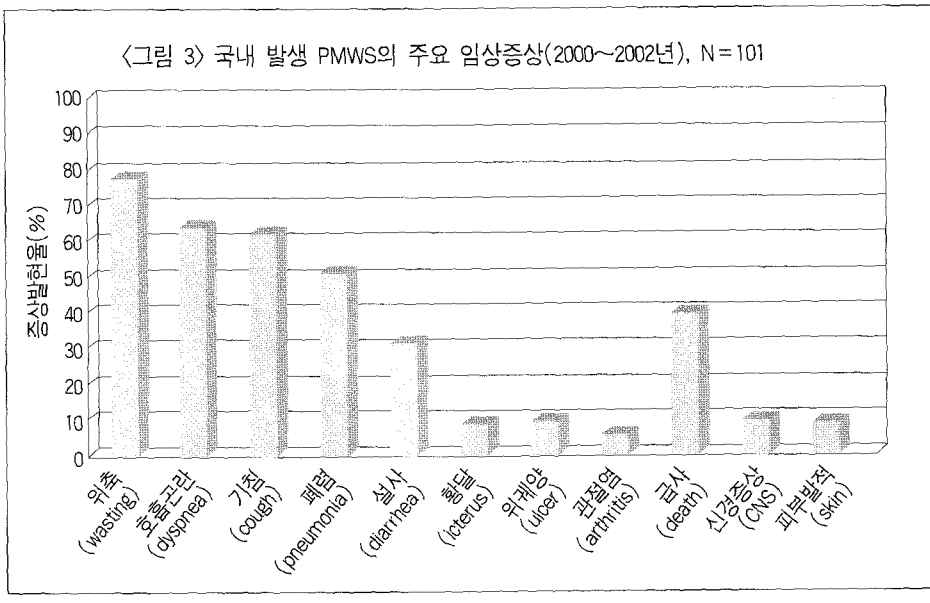
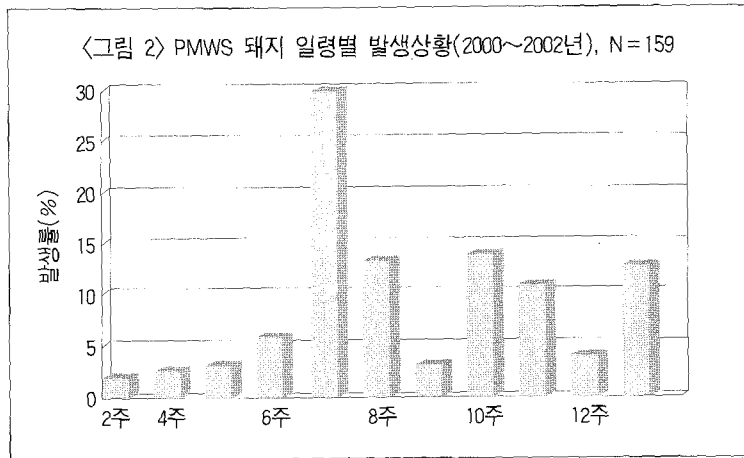
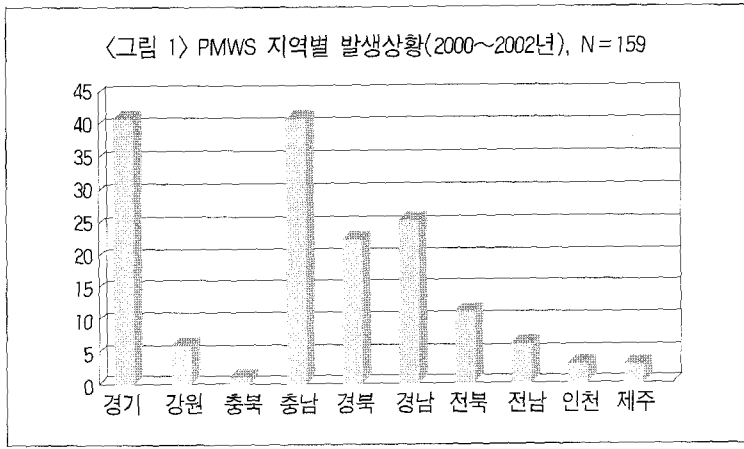
진영화 과장
국립수의과학검역원 병리과

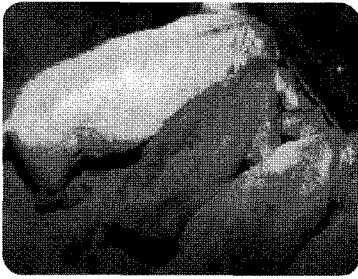
2. 국내 PMWS의 발생 및 피해상황 조사

가. PMWS 발생상황 (2000~2002년)

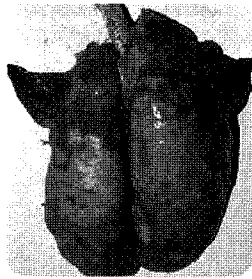
2000년부터 2002년까지 전국에 걸쳐 수집된 포유자돈, 이유자돈 및 육성돈의 가검물에 대한 검사를 실시한 결과, 전국 83개 농장 159두에서 PMWS에 감염되어 있음을 확인할 수 있었으며, 국립수의과학검역원에 같은 기간동안 호흡기질병으로 의뢰된 205건 중 68건(33.2%)에서 PMWS가 진단되었다.

지역적 발생을 볼 때, 전국적으로 고루 PMWS가 발생되고 있음을 알 수 있었고, 그 중 돼지 사육두수가 많은 경기(41두), 충남(41두), 경남(25두)지역이 다른 지역에 비해 PMWS가 다발되고 있음을 확인할 수 있었다(〈그림 1〉 참조). 돼지 연령별로는 6~7주령에서 집중적으로 발생하는 경향을 나타내었으며,

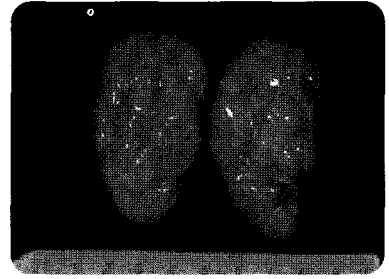




〈그림 4〉 돼지의 심한 위축소견



〈그림 5〉 폐장 : 전엽의 경화소 및 퇴축부전



〈그림 6〉 서혜부 림프절의 종대소견

그 외 9주에서 12주까지도 높은 정도의 발생률을 나타냄을 알 수 있었다(〈그림 2〉 참조).

국내 발생 PMWS의 주요 임상증상으로는 위축(wasting), 호흡곤란(dyspnea), 기침(cough), 폐렴(pneumonia), 설사(diarrhea), 황달(icterus), 위궤양(gastric ulcer), 관절염(arthritis), 신경증상(CNS disorder), 피부발적(skin erythema) 및 급사(death) 등의 소견을 나타내었으며, 대부분 위축 및 호흡기 증상의 형태로 나타남을 알 수 있었다(〈그림 3〉 참조).

나. 국내 PMWS의 병리해부학적, 조직학적 특징 조사

국내 발생 PMWS의 병리해부학적 소견으로 외관은 피모가 거칠고 심히 위축되어 있었으며(〈그림 4〉 참조), 폐장은 전엽에 걸쳐 경화소가 존재하였으며 퇴축부전, 고무와 같은

경도를 나타내었다(〈그림 5〉 참조).

전신 림프절은 종대되어 있었고, 특히 서혜부 림프절은 정상 림프절에 비해 3~5배 정도 종창되어 있는 소견이 관찰되었다(〈그림 6〉 참조).

기타 장기의 변화로 둔부 및 복부의 피부발적, 신장이 창백해져 있거나 종대되어 있는 소견이 관찰되었다(〈표 1〉 참조).

조직학적 소견으로 폐장은 기관지간질성 폐렴과 함께 기관지 또는 혈관주위의 섬유화소견과 세기관지내로 폴립(polyp)이 형성되어 있었다(〈그림 7, 8〉 참조). 림프절은 림프세포내 림프구 소실과 부피질 영역의 섬유화와 함

께 호염성의 세포질내 봉입체 또는 다핵거세포의 침윤이 관찰되었다(〈그림 9, 10, 11〉 참조).

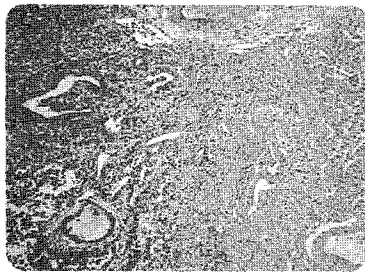
기타 장기의 소견으로는 간장의 림프조직구성 담관주위염, 신장의 간질성 신염 및 피부의 혈관주위염 등이 관찰되었다(〈표 2〉 참조).

3. PMWS 발생 돼지에서 PCV2 및 다른 병원체의 혼합감염 조사

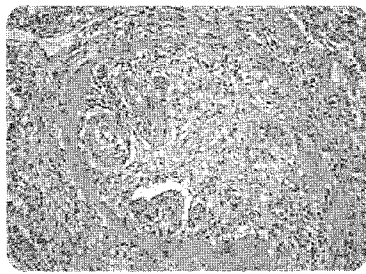2000~2002년 국내 발생 PMWS에서 PCV2와 기타 병원체와의 혼합감염 상황을 조사하였던 바, PCV2 단독감염에는 10.7%에 불과하였으며, 다른 병원체와의 혼합감염이

〈표 1〉 국내 PMWS의 병리해부학적 소견


기 관	육 안 소 견
외 관	성장지연, 위축, 거친피모
폐	퇴축부전, 고무양경도, 경결소
림프절	발적종대
신 장	창백, 종대
피 부	발 적



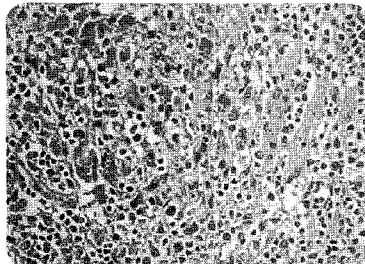
<그림 7> 폐장 : 기관지간질성 폐렴, 세기관지주위 섬유화소견



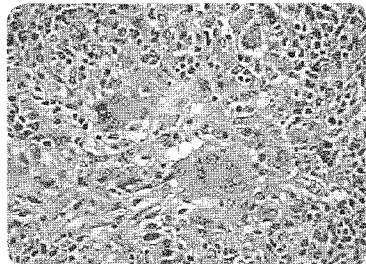
<그림 8> 폐장 : 세기관지내 폴립 (polyp) 형성



<그림 9> 림프절 : 림프구 소실 소견 및 부피질의 섬유화



<그림 10> 림프절 : 세망내피계 세포질내 호염성의 붓입체



<그림 11> 림프절 : 다핵거세포의 침윤

대다수를 차지하고 있었다. 혼합감염의 원인체로는 PRRS바이러스, 파스튜렐라균 등이 높은 빈도로 나타났으며, 그 외 살모넬라균, 헤모필루스균 및 홍막폐렴 등도 혼합감염되는 것으로 확인되었다.

3가지 이상의 원인체가 혼합감염되는 예도 전체 36.5%를 차지하고 있었으며, 4가지 또는 5가지의 병원체가 혼합

감염되는 예도 5.7%로 나타났다(<표 3> 참조). PRRS가 복합감염되어 발생한 PMWS 예가 159예중 112예로 70.4%를 차지하고 있고, 그 다음이 파스튜렐라균이 44예 27.7%를 나타내고 있어 국내의 PMWS 발생 예는 PCV2와 PRRS 및 파스튜렐라균의 복합감염이 많음을 알 수 있었다.

4. 유사산 태아에서 PCV-2 및 다른 병원체의 혼합감염 상황 조사

2002년 야의 유사산태아의 전염성 질병 원인 분석 결과, 총 33건 중 돼지 파보바이러스(PPV) 감염이 10건(30.3%), 돼지 뇌심근염바이러스(EMC) 감염이 4건(12.1%) 등으로 검색되었으며, 그 외 돼지 파보바이러스와 뇌심근염바이러스 감염증 7건(21.2%), 일본뇌염바이러스(JE) 감염 1건(3.0%), 뇌심근염바이러스와 일본뇌염바이러스 감염 1건(3.0%), 원인미상 유사산증이 10건(30.3%) 등으로 나타났다. PCV2에 의한 예는 없었다.

2003년의 유사산 47예에 대한 검사결과, 돼지 파보바이러스 감염이 5건(10.7%), 뇌심근염이 12건(25.2%), 일본뇌염 1건(2.1%), 돼지 파보바이러스와 뇌심근염의 복합감염이 13건(27.7%), 뇌심근염과 일본

<표 2> 국내 PMWS의 병리조직학적 소견

기 관	조 직 소 견
폐	기관지간질성 폐렴, 섬유화, 폴립 형성, 림프조직구성 침윤
림프조직	림프구 소실, 호염성의 세포질내 붓입체, 다핵거세포
간	담관주위염
신장	간질성 신염
피부	혈관주위염

<표 3> PMWS 발생 돼지에서 PCV2 및 다른 병원체의 혼합감염 상황 (2000~2002)

감염유형	질 병 명	발생두수	계	%
단독감염	PCV2 단독감염	17	17	10.7
이중감염 (PCV2+)	PRRS	49	75	47.2
	Salmonellosis	9		
	Glässer's disease	5		
	Pasteurella pneumonia	4		
	APP (<i>Actinobacillus pleuropneumoniae</i>)	4		
	Bacterial pneumonia	2		
	SIV (Swine influenza virus)	1		
	Exdative epidermatitis	1		
삼중감염 (PCV2+)	PRRS+Pasteurella pneumonia	27	58	36.5
	PRRS+Salmonellosis	9		
	PRRS+Glässer's disease	9		
	PRRS+APP	5		
	PRRS+Bacterial pneumonia	2		
	PRRS+Streptococcosis	2		
	Pasteurella pneumonia+Salmonellosis	2		
	Pasteurella pneumonia+APP	1		
	Pasteurella pneumonia+SEP	1		
사중감염 (PCV2+)	PRRS+Pasteurella pneumonia+Salmonellosis	2	7	4.4
	PRRS+Pasteurella pneumonia+Glässer's disease	3		
	PRRS+Pasteurella pneumonia+Streptococcosis	2		
오중감염 (PCV2+)	PRRS+APP+Pasteurella+B. bronchiseptica	2	2	1.3
계		159	159	100

<표 4> 유사산 예에 대한 원인체 검사결과

질 병 명	2002(%)	2003(%)	2004(%)
돼지 파보바이러스(PPV)	10(30.3)	5(10.7)	5(50.0)
돼지 뇌심근염바이러스(EMC)	4(12.1)	12(25.5)	2(20.0)
일본뇌염바이러스(JE)	1(3.0)	1(2.1)	0
PPV + EMC	7(21.2)	13(27.7)	2(20.0)
EMC + JE	1(3.0)	14(29.8)	0
PRRS	0	1(2.1)	0
PCV2	0	0	0
원인미상(Unidentified)	10(30.3)	1(2.1)	1(10.0)
Total	33(100.0)	47(100.0)	10(100.0)

뇌염의 복합감염이 14건(29.8%), PRRRS가 1건(2.1%)이고, 원인미상이 1건(2.1%)이었고, PCV2에 의한 예는 없었다.

2004년의 유사산 10예에 대한 검사결과, 돼지 파보바이러스 감염이 5건(50%), 뇌심근염이 2건(20%), 돼지 파보바이러스와 뇌심근염의 복합 감염이 2건(20%)이고, 원인미상이 1건(10%)이었으며, PCV2에 의한 예는 없었다.

PCV2와 유사산증과의 관련성을 조사하기 위하여 2002년과 2003년, 그리고 2004년도의 유사산 예를 대상으로 PCV2에 대한 검사를 실시하였으나 검출되지 않았다(<표 4> 참조).

5. 고 찰

PMWS의 발생은 2~12주까지의 포유자돈, 이유자돈 및 육성초기에서 발생되고 있으며, 대부분의 경우 6~7주령(43%)에서 가장 높은 빈도로 발생되었다. 지역별로는 돼지 사육두수가 많은 경기, 충남, 경남의 순으로 PMWS의 발생이 월등히 높았으나, 대부분의 지역에서 이 질병이 발생되고 있었다.

국내 발생 PMWS의 경우, 대부분이 위축 및 호흡기 증상의 형태로 임상증상이 나타났으며, 기타의 소견으로는 설사 또는 급사하는 예도 발생하고 있는 것으로 조사되었다.

병리해부학적 소견으로는 외관상 피모가 거칠며 위축되어 보였으며, 폐장은 퇴축 부전과 고무양 경도를 나타내었고, 전신 림프절 중 특히 서혜부 림프절이 정상크기의 3~5배 정도 증창되어 있었다. 그 외에도 복부 및 둔부의 피부 발적 및 신장이 다소 종대되어 관찰되는 돼지 피부염 신증 증후군(Porcine dermatitis and nephropathy syndrome : PDNS)의 소견도 관찰되었다.

조직학적 소견으로는 폐장의 기관지 간질성 폐렴과 더불어 기관지 또는 혈관주위의 섬유화, 세기관지내 폴립(polyp)의 형성이 주된 병변으로 관찰되었으며, 림프장기에 있어서는 림프구 소실, 림프구 괴사 및 붕입체와 다핵거세포의 형성이 두드러진 변화로 확인되었다. 기타 비화농성 뇌염, 담관주위염, 간질성 심염 및 심근염 등의 소견도 관찰되었다.

이는 병리학적으로 PMWS에 감염된 돼지를 진단하는데 있어 중요한 기초 자료로 활용될 수 있을 것이라 생각되어진다.

국내 발생 PMWS의 양상을 조사하였을 때, 단독감염보다는 PRRS바이러스나 파스튜렐라균과의 혼합감염 비

율이 상대적으로 높음을 알 수 있었으며, 그 외의 2개 이상의 바이러스 및 세균과의 혼합감염이 빈번히 나타남을 알 수 있었다. PCV2는 면역세포 중 단핵세포계가 세포질 내에 감염 증식되는 것으로 알려져 있으며, 심한 림프구의 소실을 유발하는 것으로 보고되고 있다. 이와 같은 사실을 통해, PCV2가 면역을 억제할 수 있음을 강력히 시사하는 것이라 할 수 있겠다.

2002년, 2003년, 그리고 2004년의 유사산 예에 대한 PCV2와의 연관성을 조사하여으나 모두 음성이었다. 국내에서 발생하고 있는 유사산의 경우, 돼지 파보바이러스 감염에 의한 유사산이 가장 많았으며, 돼지 파보바이러스와 뇌심근염 바이러스의 혼합감염, 뇌심근염 바이러스 단독감염에 의한 것으로 확인되었고, 아직까지는 PCV2에 의한 유사산 예는 확인되지 않았다.

6. 맺음말

이유후전신소모성증후군은 현재로서는 전세계적으로 예방약이 개발되지 않았으며, 현재 개발을 위한 연구가 진행중이며 치료약도 없는 질병이다.

그러나 믿을 수 있는 양돈장(종돈장)에서 돼지를 구입하고, 축사 내외의 청결 유지, 밀사 방지 및 타돈방·돈군과 혼합 사육을 금지하는 동시에 적절한 보온유지와 돈사내의 환기를 철저히 하고, all-in all-out 시스템을 운용하는 등 일반적인 농장의 사육환경 및 사양관리에 역점을 두어야 하며, 분만 후 초유의 충분한 급여와 혼합감염시 피해가 증가하므로 호흡기 질병 등에 대한 예방약의 접종을 철저히 하고, 돼지에 가해지는 스트레스를 최소화하며, 환축은 신속한 진단을 통해 감염돼지의 조기격리와 도태를 실시하면 PMWS의 발생을 크게 줄일 수 있다는 것이 국내의 양돈 수의사들에 의해 입증되고 있다.

특히 농장마다 사양환경과 관리방법 등이 다르므로 양돈 전문수의사의 도움을 받아 농장의 현황과 문제점을 정확하게 파악한 다음 농장 상황에 적절한 예방대책을 강구해 대처하여야 할 것으로 생각된다. **양돈**

