




# 브로일러 종계의 관절염



송 덕 진

(University of Technology, Sydney)

**세**균성 감염 관절염은 활액막염(synovitis)으로서 활액막에 염증이 생겨 발병하게 된다. 일반적으로 관절염과 건초염(tenosynovitis)은 동시에 발생하는 경향이 있으며, 관절염이 발병한 브로일러 종계는 결국 도태시킬 수밖에 없다.

## 1. 원인균

브로일러 종계의 관절염과 건초염을 유발하는 원인 균은 여러가지 있으나 그중에서도 스타필로코커스 오레우스(*staphylococcus aureus*)가 가장 일반적이다. 스타필로코커스 오레우스는 그람 양성균이며 농장내에 상재되어 있다. 이균은 주로 닭의 피부와 점막에서 식하고 있으며 환경적 변화나 닭의 면역 체계에 이상이 없는 한 질병으로 발전되지 않는다. 관절에 감염되는 경로는 분명하지 않으나 대부분의 경우 혈관계통을 통해 감염되는 것으로 보여진다. 특히 상처 부위를 통해 직접 감염되기도 한다. 피부는 미생물의 침입을 막아

주는 자연 방어벽으로서 피부에 작은 상처나 마모가 생기게 되면 스타필로코커스 오레우스가 피하조직으로 침투하여 관절에 도달하거나 혈관 또는 상처를 통해 관절에 침입하게 된다.

## 2. 감염 요인

계사내 시설물중 뾰족한 돌기 부분이나 깔짚내 날카로운 나무조각들이 피부 상처나 마모 원인이 된다. 이런 환경 조건에서 제한급이를 하게 되면 닭들사이에 서로 사료를 먹으러 달려들면서 작은 상처들이 생기게 된다. 이러한 상처들은 스타필로코커스 오레우스에 의한 관절염을 증가시키는 요인이 되는 것이다.

또 다른 원인은 과비(특히 수탉)된 닭들이 발바닥이 각질화 되면서 갈라지거나 껍질이 생기게 되는데 자릿깃 상태가 불량 할 수록 이런 현상은 심화되게 된다.

스타필로코커스 오레우스에 의한 관절염은 싸움을 좋아하는 도전적인 수탉에서 많이 나타나는데 그 원인은 싸움도중에 쪼거나 할켜



상처를 입기 때문이다. 또한 교미를 하기 위해 승가를 하다가 생긴 상처를 통해서도 감염되게 된다.

그 외에도 다른 질병이나 환경적 요인에 의한 스트레스를 받게 되면 질병 저항력이 저하되어 관절염으로 발전하게 된다.

### 3. 감염 부위

가장일반적인 감염 관절부위는 중족골간(中足骨間, intertarsal), 정강이와 발사이 절골(tarsometatarso-phalangeal), 그리고 발가락 부위 지골(指骨, interphalangeal)사이 이다. 감염 초기증상은 다리를 절고, 움직인이 둔화된다. 양쪽다리 모두 감염된 경우 기립을 못하고 사료와 음수 섭취를 할 수 없어 결국 굶어 죽게 된다.

감염부위는 초기에는 별 이상 병소를 발견할 수 없으나 관절강(cavity)을 진단해 보면 활액 용액이 증가되어 있고 불투명한 형태를 띠게 된다. 증상이 심할 경우 감염 관절 부위가 붓고 열이나고 통증을 수반하게 된다. 관절을 절개해 보면 크립형 삼출물을 발견하게 된다. 만성형으로 감염된 닭들은 삼출물이 말라 가피를 형성하고 관절강은 치즈형 부스러기들을 볼 수 있다. 또한 정강이 후면부 건(腱, tendon)과 무릎 관절에 감염증상을 나타내는데 증상이 심하지 않은 경우 부종증상을 보이거나 심할 경우 삼출물이 나오게 된다.

### 4. 진단

관절염의 진단은 감염 관절 부위관찰로 부

터 시작되는데 절름거리는 닭들을 발견하게 되면 모든 관절 부위를 살펴봐야 한다. 일단 관절염이 발견 되면스타필로코커스 오레우스(syta~~ph~~yllococcus aureus)로 의심을 해야 하나 균을 분리 동정 할 때까지는 확진을 내릴 수 없다.

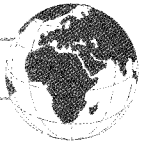스타필로코커스 오레우스는 닭의 피부에 집락을 형성하고 있기 때문에 배양을 위한 시료 채취시 살균된 면봉을 이용하되 닭의 몸체 다른 부위에 닿지 않게 주의해야 한다. 관절부위를 베어 낼 때도 청결한 칼을 사용하도록 해야 한다.

균을 배양하는데는 특별한 영양원을 필요로 하지 않기 때문에 일반 배양배지(예, nutrient, blood agar)에서도 잘 자란다. 스타필로코커스 오레우스 배양 배지로는 마니톨염(manitol, 만나당에서 채취하는 흰 결정)과 Baird-Parker agar가 적합하다.

보통 24시간이 경과하면 직경 2~3mm의 반짝이는 황색 원형 집락형성이 나타난다. 그람 양성균인지를 확인하기 위해서 현미경적 관찰이 필요하다.

스타필로코커스 오레우스는 다른 스타피로스균종 특히 피부에 공존하고 있으면서도 비병원성인 스타필로코커스 에피더미디스(staphylococcus epidermidis)와 혼동되지 않도록 주의해야 한다. 혈액한천(blood agar)에서 스타필로코커스 오레우스는 베타용혈반응(beta hemolysis, 세균배양에서 집락주위가 투명해지는 것)을 나타낸다.

스타필로코커스 오레우스를 분리동정하는데는 응고 효소 테스트(coagulase test)가 사용되어 지는데, 병원성 스타필로코커스 오레우



스는 양성 반응을 나타낸다. 관절염과 건초염은 대장균(*Escherichia coli*)와 파스튜렐라(*Pasteurella multocida*) 마이코플라즈마(*Mycoplasma synoviae*), 리오바이러스(reovirus)에 이해서도 유발된다는 것을 잊어서는 안 된다.

### 5. 조 치

스타필로코커스 오레우스에 의한 관절염을 치유하기 위해 항생제를 사용하게 된다.

스타필로코커스 오레우스는 다양한 항생제에 감수성을 나타내기 때문에 사용전에 감수성 테스트를 하는 것이 중요하다. 페니실린(penicillin), 에리스로마이신(erythromycin), 테트라사이클린(tetracycline), 린코마이신

(lincomycine), 설펜아마이드(sulphonamide), 설펜아마이드-트리메토프림(sulphonamide-trimethoprim)등이 사용될 수 있는 항생제들이다. 이중에서도 페니실린 포타시움(penicillin potassium), 에리스로마이신(erythromycin), 테트라사이클린(tetracycline)은 음수로 투약한다.

이미 관절염에 감염된 닭들을 치유하는데는 약제가 적정농도로 관절부위까지 도달되지 못하기 때문에 효과가 극히 제한적일 수밖에 없다. 증상이 심한 닭들은 회복이 거의 불가능하므로 도태시키는 것이 현명하다. 관절염 발생이 심한 계군은 사료첨가제를 통한 지속적인 항생제 급여가 어느정도 증상 완화에 도움이 될 수 있다. 조기 발견 조기 투약이 효과적이다. **양계**

깨끗하게 청소하여 질병에서 해방되자!

## 자동화 기사 청소대행

- 원적외선 산업 (맥반석, 견운모)
- 중추이송 케이지 주문제작

## 동 광 공 업

대 표 : 최 성 태

사무실 : 경남 양산시 상북면 석계리

전 화 : (055)374-8461~2, 팩 스 : (055)375-8461

휴대폰 : 011-374-8461~2