소 구제역과 유사한 질병을 알아봅시다

배유찬
국립수의과학검역원
병리과 연구사

2000년에 발생한 소 구제역과 2002년에 발생한 돼지 및 소 구제역을 근절하기 위해 정부, 축산 농가, 축산단체가 혼연일체로 헌신적인 노력을 한 결과, 구제역 조기 종식이라는 놀라운 성과를 얻을 수 있었으며 우리나라는 2002년 11월 국제수역사무국(OIE)으로 부터 구제역 청정국 지위를 다시 획득하였다. 그러나 우리나라는 중국, 대만, 몽고 등 구제역 발생 국가와 인접하여 있고 이들 나라와의 교역량이 늘어나고 있는 추세여서 항상 구제역의 재발 가능성이 있는 상황이므로 구제역이나 구제역과 유사한 질병에 대해 방역 관계자와 양축 농가를 대상으로 한 홍보와 교육이 절실하게 필요한 상황이다. 본고에서는 2000년과 2002년에 발생한 소 바이러스성설사(Bovine Viral Diarrhea, BVD), 소 유두종(Bovine papilloma), 가성 우두(Pseudocowpox) 등 소 구제역 유사 질병의 임상 증상, 육안 소견 등을 수록하여 방역 관계자들과 양축 농민들에게 도움을 주고자 하였다.

1. 소 바이러스성설사 (Bovine Viral Diarrhea, BVD)

□병인체

플라비비리데(Flaviviridae), 페스티바이러스 속(Genus Pestivirus), 소 바이러스성설사바이러스(Bovine Viral Diarrhea Virus, BVDV)

□주요 증상

이 질병은 준임상형(불현성 감염형), 심급성형, 급성형(또는 급성 점막병형), 만성점막병형으로 나뉜다.

준임상형은 가장 흔한 형태이며 미열, 백혈구 감소, 식욕부진, 경미한 설사를 특징으로 하며 이병율은 높고 폐사율은 낮은 형태이다.

심급성형은 종종 폐사율이 매우 높고 태어날 때 소 바이러스성설사 항체 음성인 소에서 나타나며 호흡곤란, 수양성 설사 결막염 및 고열(42℃)이 특징이다.

급성형은 태생기에 감염되어 4~24개월령에 증상이 나타나며 이병율은 낮고 폐사율은 90% 이상이다. 감염된 소는 침울, 유연, 고열(40~41℃), 빈호흡을 보이며 증상이 나타난지 2~4시간 후에 심한 수양성 분변을 배설한다.

만성점막병형은 급성형 점막병형에 감염된 소가 수일 내에 죽지 않고 만성적으로 아픈 상태에 있을 때에 생긴다. 설사, 식욕부진, 점진적인 수척, 피모가 거칠어지는 증상을 보인다. 회음부, 음낭, 포피, 외음부 피부에 미란이 관찰된다.

□육안병변

o급성 점막병형

구강 점막의 병변으로는 한계가 뚜렷하고 얕은 미란이 생기며 나중에는 커다란 부위의 상피가 괴사되어 점막에서 떨어져 나가게 된

사진 소 바이러스성설사 1. 소 바이러스성설사에 감염된 홀스타인. 심한 설사로 인해 설사 분변이 둔부에 부착됨.

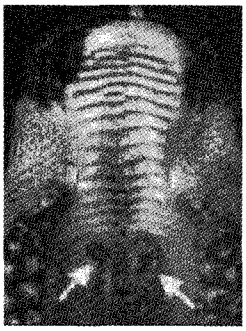

사진 소 바이러스성 설사 2 소 바이러스성설사에 감염된 홀스타인. 연구개의 심한 궤양(화살표).



사진 소 바이러스성 설사 3 소 바이러스성설사에 감염된 홀스타인. 혀의 배면과 측면에 국소적 궤양 형성(화살표).

사진 소 바이러스성 설사 4 소 바이러스성설사에 감염된 한우. 혀 점막의 다병소성 궤양(화살표).

다. 미란은 혀, 입술 안쪽, 잇몸 및 치판, 연구개, 경구개, 입술 교련부와 혀, 식도, 1위 및 3위 점막에 생긴다. 그러나 이들 구강 병변은 감염된 소의 약 20% 정도에서 관찰된다. 그 밖에 점액-화농성 비루와 비공 점막의 미란이 관찰된다.

o 심급성형

심급성형의 병변은 급성형과 비슷하며 육안적 및 현미경적 병변으로 이 두가지 형을 구별하기는 어렵다.

o 만성형

괴사된 상피세포가 황색 막편으로 혀나 1위 점막에 부착되어 있는 경우가 있다. 구강과 식도 점막에 소수의 병변을 형성한다

□ 발생 상황

이번 검사에서 35건(43.7%)이 확인되어 국내에서 구제역과 구별해야 할 가장 중요한 질병으로 확인되었다.

□ 진단

이 질병은 구제역과 유사하므로 1차로 구제역 감염 여부를 정확한 실험실 검사를 통해 신속하게 확인하여야 하며, 구제역 음성으로 확인할 경우 진단에 임한다.

진단은 역학사항, 임상증상, 육안소견, 병리조직소견 등을 종합하여 이루어진다. 항원 검출을 위해 냉동 조직이나 포르말린 고정조직을 이용한 형광항체 검사나 면역조직화학염색법이 이용되고 있으며, ELISA와 PCR도 활용되고 있다.

□ 예방 및 치료

예방을 위해서는 우군에 바이러스가 유입되는 것을 차단하며, 지속적으로 감염된 송아지를 확인하여 도태하며, 번식 전에 소에 백신을 접종하는 것이다.

어미의 초유를 송아지가 충분히 섭취하여 수동면역이 이루어 질수 있도록 하는 것이 좋으며 이를 위해서는 모우에 예방접종을 하는 것이 매우 중요하다.

점막형에 감염된 소는 치료가 어려우며, 심한 수양성 설사와 구강 병변을 보이는 소는 예후가 불량하므로 도태하는 것이 바람직하다.

경미한 증상을 보이는 소에 대해서는 전해질 및 수액제제를 투여하고 광범위 항생제를 투여하여 세균의 2차 감염을 방지하는 것이 필요하다.

2. 소 유두종(Bovine papilloma)

□ 병인체

파포바비리데(Papovaviridae), 소 유두종 바이러스(Bovine Papillomavirus)

□ 주요 증상

소 유두종은 감수성이 높은 송아지에 감염되었을 때 성장지연이 나타날 수 있으며 착유우의 유두에 감염되면 착유 시 통증 때문에 착유가 곤란하여 유량생산에 영향을 준다. 그 외에 도축 시 유두종에 의한 가죽 손상도 경제적 피해로 꼽을 수 있다. 소 유두종의 다른 감염형태는 교미를 통한 감염으로 숫소의 귀두 끝과 암소의 질 안에 병변을 유발하여 번식장애를 일으킬 수 있다.

□ 육안병변

육안병변은 송아지에서는 눈, 목 등의 피부에 주로 덩어리 형태로 나타나지만 착유우에서는 유두와 유방에, 수소에서는 음경 등에 병변이 형성된다. 특히 도축우의 유두를 검사해 보면 홀스타인의 경우 유두 표면에 병변이 자주 관찰된다.

유두종은 처음에 표피가 증식하며 나중에는 회백색 좁살 모양의 덩어리가 되거나 회백색 양배추 모양의 덩어리가 되며 나중에는 병변의 밑 부분이 괴사되어 피부에서 떨어져 나가는 양상을 보인다. 이 검사에서 유두종으로 진단된 예 들은 모두 암소의 유두 피부에 회백색의 좁쌀만한 딱지나 덩어리가 형성된 예들이었다.

소 유두에 형성되는 유두종은 형태학적으로 3가지 즉, 비전형적 편평형 유두종, 비전형적 실모양 유두종, 전형적 섬유유두종으로 구분된다.

비전형적 편평형 유두종 예의 병변은 보통 직경 2cm 이하이며 백색 또는 회백색의 융기된 좁쌀 모양의 결절이며 이 병변들은 떼어내려고 해도 잘 떼어지지 않는다.

비전형적 실모양 유두종 예의 병변은 2mm 이상의 실 모양의 가는 돌기들이 돌출되어 양배추 모양을 가지고 있으며 이들 병변은 쉽게 박리된다.

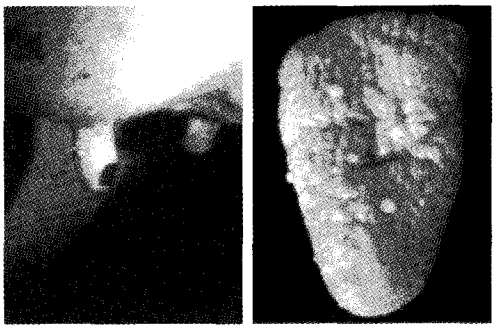

사진 소 유두종 1, 2
홀스타인 유두의 유두종 감염 예. 비전형적 편평형 유두종. 유두 표면에 좁살 모양의 회백색 결절(화살표).

또한 전형적 섬유유두종 예의 병변은 2mm 이하의 실 모양의 돌기들이 돌출되어 있는 형태이다.

국내 연구자들의 보고에 의하면, 국내에서는 비전형적 편평형 유두종이 홀스타인과 한우에서 각각 85.2%, 97.0%로서 다른 형태에 비해 압도적으로 많은 것으로 나타났다. 홀스타인에서 비전형적 실모양 유두종이 4.5%, 비전형적 편평형 유두종 및 비전형적 실모양 유두종 복합 예가 4.2%로 나타났다.

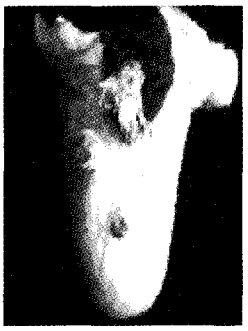

사진 소 유두종 3
홀스타인 유두의 유두종 감염 예. 비전형적 실모양 유두종.
유두 표면에 양배추 모양의 결절.

□ 발생 상황

이번 검사에서 소 유두종(Papilloma)이 10건(12.5%) 확인되었다. 한편 국내 연구자들에 의한 소 유두의 유두종 감염

율 조사 결과, 홀스타인이 432두 중 60.8%가 양성으로 나타나서 홀스타인의 감염율이 비교적 높은 것으로 나타났다. 반면 한우는 448두 중 7.4%가 양성으로 확인되어 비교적 낮은 감염율을 보였다.

□ 진단

이 질병은 구제역과 유사하므로 1차로 구제역 감염 여부를 정확한 실험실 검사를 통해 신속하게 확인하여야 하며, 구제역 음성으로 확인할 경우 진단에 임한다.

국내 연구자들이 유두종 병변을 보인 홀스타인 유두 조직에서 유두종바이러스 항원을 검출하기 위해 면역조직화학염색과 전자현미경검사를 실시한 결과 각각 22.9%와 39.2%가 양성으로 확인되어, 비교적 낮은 항원 검출율을 보였다. 따라서 유두종의 진단을 위해서는 역학사항, 임상증상, 육안 검사, 병리조직검사, 전자현미경검사, 면역조직화학염색, PCR검사를 병행하는 것이 바람직하다고 판단된다.

□ 예방 및 치료

소 유두종의 예방을 위해 유두종 병변 부위를 이용한 자가백신의 사용이 효과적인 것으로 알려졌는데, 이는 자가백신은 문제가 되는 유두종바이러스 형을 가지고 있기 때문이다. 상용화된 백신이 개발되어 있으나 효과는 좋지 않은 실정이다. 이 질병에 감염되지 않은 소가 감염된 소에 접촉하지 않도록 하는 것이 필요하다. 특히 착유우의 경우 착유기나 착유에 사용되는 기구에 의해 전염되는 경우가 많으므로 착유우 목장에서는 주의할 필요가 있다. 현재까지 효과적인 치료법은 없는 상황이며, 병변 부위를 절제하는 것이 좋으나 이 경우 재발하는 경우가 있다.

3. 가성 우두

□병인체

팍스비리데(Poxviridae), 파라팍스바이러스 속(Genus Parapoxvirus),
가성우두바이러스(Pseudocowpox virus)

□주요 증상

이 질병은 소에서 비교적 흔한 질병으로 알려져 있다.

병변이 유방이나 유두에 형성되고 병변 부위에 염증이 생기면 통증이 생긴다. 착유우는 유두의 통증 때문에 괴로워하며 착유가 곤란하다. 또한 2차 세균 감염 때문에 유방염이 나타나기도 한다. 이 질병은 대부분의 착유우로 전염되며 목부의 손에도 감염되어 원형의 적색 구진(Milker's nodule)을 형성한다. 이 질병이 사람에서 생기면 통증은 없지만 가렵다. 소에서는 일년 내내 발생하지만 일반적으로 추운 계절에 많이 발생한다.

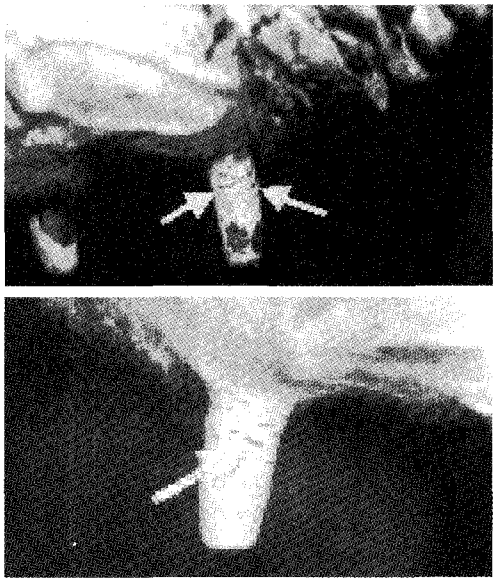

사진 가성우두 1, 2
가성우두에 감염된 홀스타인 유두.
갈색 가피가 유두 표면에 형성되어 있고 병변의 중심부는 함몰되어 있고 가장자리는 융기됨(화살표).

□ 육안병변

초기에는 유두나 유방 표면이 붓거나 붉어지며 나중에는 구진이 생긴다.

구진이 생긴 다음에 수포가 되며 수포가 터진 다음에는 농양이 형성되는데 나중에는 가피가 생긴다. 가피는 가장자리가 융기되며 가운데는 함몰되어 있어서 배꼽 모양을 가지는데 이것이 가성우두의 특징적인 병변이다.

□ 발생 상황

이번 검사에서는 4건(5.0%)이 확인되었다. 진단에 예들은 착유우의 유두에 갈색 또는 흑색 가피가 형성된 예들이었다.

□ 진단

이 질병은 구제역과 유사하므로 1차로 구제역 감염 여부를 정확한 실험실 검사를 통해 신속하게 확인하여야 하며, 구제역 음성으로 확인할 경우 진단에 임한다.

진단은 역학사항, 임상증상, 육안병변, 병리조직 검사, 전자현미경검사, PCR을 종합하여 한다.

□ 예방 및 치료

효과적인 치료법은 없다. 감염된 소를 격리하며 유두 세척 수건을 1회용으로 사용하며 착유 컵을 소독하면 약간의 효과가 있다. 유두의 창상이 가성우두 감염을 촉발하기 때문에 유두에 창상이 생기지 않도록 주의하는 것이 중요하다.

유두의 요오드 침지가 가장 효과적인 치료법이다. 많은 종류의 국소 연고제는 치료 효과가 적은 편이다. 또한 가피를 제거하고 이들 가피들이 오염시키는 것을 방지하기 위해 멸균시킨다.

4. 소의 창상

□ 병인체

유두 창상의 경우, 약물 등의 화학적 자극, 기계적 자극, 화상, 동상, 착유기 조작의 실수



사진 소의 창상 1
홀스타인 유두. 창상에 의한 유두의 궤양(연두색 화살표)과 가피(보라색 화살표).

사진 소의 창상 2
홀스타인 유두. 창상 및 2차 세균 감염에 의한 심한 농양 및 염증.

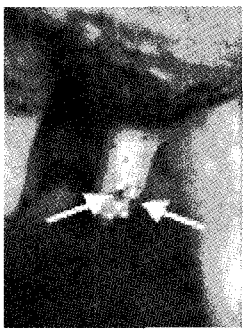

사진 소의 창상 3
홀스타인 유두. 창상 및 2차 세균 감염에 의한 농양(화살표).

사진 소의 창상 4
홀스타인 유방. 창상에 의한 유방 피부의 궤양(화살표).

와 2차 세균 감염에 의해 발생하며, 다른 부위 피부의 창상도 기계적, 화학적 자극에 의해 생긴다.

□ 주요 증상, 육안병변 및 조직병변

유두 창상이 생긴 소는 통증을 호소하며 착유가 곤란하다.

홀스타인 유두에 자극이 가해지고 상처가 생겨서 이 부위에 2차 세균감염이 되어 궤양이 생기거나 농양이 생기며 이 시기가 지나면 가피가 덮는다.

병변 부위의 조직병변으로는 표피층의 괴사가 나타나며 괴사 부위에 다수의 호중구가 침윤되고 세균 집락이 부착한다. 진피층의 혈관 주위에는 단핵세포 침윤이 관찰된다. 한우 입술 창상 예의 경우 통증을 호소하며 침을 심하게 흘린다. 한편, 한우 입술 창상 예도 유두 창상의 경우와 조직병변이 유사하다.

□ 발생 상황

이번 검사에서 소의 창상은 3건(3.8%)이 확인되었다. 그러나 국내 연구자들의 도축우 유두의 질병 조사 결과에 따르면, 홀스타인 432두 중 19두(4.4%)가 유두 창상으로 확인되어 소수이긴 하지만 목장에서 문제가 되고 있는 것으로 나타났다. 한편 한우는 총 448두 중 11두(2.4%)가 유두 창상으로 확인되어 홀스타인에 비해 유두 창상 발생율이 낮았다. 이런 이유는 홀스타인의 경우 한우에 비해 착유와 관련된 자극이 많기 때문인 것으로 판단된다.

□ 진단

진단은 역학사항, 임상증상, 육안 검사, 병리조직검사 등을 종합하여 이루어진다. 유두 창상 예는 가성우두, 구제역 등과 감별해야 하기 때문에 전자현미경검사와 PCR로 가성우두의 감염 여부를 확인할 필요가 있다. 한우 입술 창상 예도 구제역과 병변이 유사하므로 구제역과 감별해야 할 필요성이 있었다.

□ 예방 및 치료

유두 창상을 예방하기 위해서는 유두에 기계적, 화학적 자극을 줄 수 있는 요인을 제거하는 것이 가장 중요하다. 입술 창상 예의 경우도 예방법은 비슷하다. 유두 창상의 치료를 위해서는 유두 침지가 효과적이다.