

안면비대칭 진단을 위한 새로운 정모두부방사선 규격사진 분석시스템 개발

전남대학교 치의학연구소, 치과대학 교정학교실¹, 구강악안면방사선학교실²,

CyberMed, Inc³, 한국성인교합연구소⁴

황현식¹, 이기현¹, 박지영¹, 강병철², 박재우³, 이종석⁴

ABSTRACT

Development of Posteroanterior Cephalometric Analysis for the Diagnosis of Facial Asymmetry

Dental Science Research Institute, Department of Orthodontics¹ and Oral & Maxillofacial Radiology²,
College of Dentistry, Chonnam National University, CyberMed, Inc³, Korean Adult Occlusion Study Center⁴
Hyeon-Shik Hwang D.D.S., M.S.D., Ph.D.¹, Ki-Heon Lee D.D.S., M.S.D., Ph.D.¹,
Ji-Young Park D.D.S., M.S.D.¹, Byung-Cheol Kang D.D.S., M.S.D., Ph.D.²,
Jae-Woo Park D.D.S., M.S.D.³, Jong-Seok Lee D.D.S., M.S.D.⁴

While the need of precision diagnosis of facial asymmetry is increasing with the increase of the concern on facial esthetics, the posteroanterior (PA) cephalometric radiographs taken with conventional technique can not afford to provide accurate and enough information due to the low reproducibility of image and less reliability of the construction of midsagittal reference line.

For the present study, the Head Posture Aligner (HPA) was used to obtain reproducible PA radiographs and the Pupil Position Marker (PP marker) was applied to present the pupil position on the radiographic image. In order to obtain the value of standard measurements for asymmetry analysis and maxillo-mandibular transverse analysis, PA radiographs were taken in 60 (male 30, female 30) normal occlusion individuals. For the asymmetry analysis, maxillary height difference, ramus length difference and ANS-Me line were measured with the reference of Cg-ANS line or interpupillary line. For the transverse analysis, the difference between maxillary and mandibular widths was measured using Jugal point and Antegonion point respectively. Through the statistical analysis, following results were obtained.

1. The standard measurements were obtained for asymmetry analysis and transverse analysis.
2. When Cg-ANS line is used as the reference line for asymmetry analysis, the value of standard measurements were 1.33 mm, 2.38 mm, and 1.10° in male, 0.92 mm, 1.42 mm and 0.58° in female, for maxillary height difference, ramus length difference and menton deviation respectively.
3. When interpupillary line is used as the reference line for asymmetry analysis, the standard values were 1.47 mm, 2.03 mm, and 1.50° in male, 1.12 mm, 1.52 mm and 0.92° in female for maxillary height difference, ramus length difference and menton deviation respectively.
4. Maxillo-madibular differential for the transverse analysis showed 25.17 mm for male, 24.23 mm for female and 24.70±4.25 mm for all subjects.
5. Maxillo-mandibular differential did not show significant sex difference whereas the measurements of male subjects presented greater tendency than the measurements of female subjects in case of asymmetry analysis.

The results of the present study suggest that precision diagnosis of facial asymmetry is possible with the use of HPA and PP marker in PA cephalometric radiography.

Key words : facial asymmetry, Head Posture Aligner, interpupillary line, posteroanterior cephalometry, Pupil Position Marker

본 연구는 한국과학재단 목적기초연구(2001-1-20500-004-1) 지원으로 수행되었음

I. 서론

Simon¹⁾은 인체의 가장 큰 특징으로 좌우 대칭을 언급하였으며 특히 안면부의 대칭을 강조하였다. 두개안면정중선을 기준으로 상악 또는 하악의 중심이 좌측 또는 우측으로 편위되었거나 안면고경이나 폭경의 좌우 차이가 있는 경우 이를 안면비대칭(facial asymmetry)으로 규정하고 있다. 과거의 안면비대칭 환자는 악교정수술을 필요로 할 만큼 심한 악안면기형이 대부분이었으나 최근 사회경제적 여건의 향상과 함께 외모에 대한 관심이 증가함에 따라 경미한 비대칭을 주소로 내원하는 환자가 증가하고 있는 추세이다^{2,3)}. 또한 치료 전에는 느끼지 못하던 비대칭을 교정치료 중이나 후에 인지하게 되어 불만을 표시하는 경우도 늘어나고 있어 비대칭을 주소로 내원하는 환자 뿐 아니라 일반교정환자에서도 비대칭에 대한 세심한 평가가 필요한 실정이다^{4,5)}.

비대칭의 진단을 위하여 여러 가지 진단자료가 사용될 수 있으나 그 중 가장 널리 사용되는 것은 정모두부방사선 규격사진(posteroanterior cephalogram)이다. 일반적으로 두부방사선 규격사진은 일정한 각도에서 방사선사진을 촬영함으로써 표준화된 방사선상을 얻는 한편 시간 간격을 두고 촬영한 두 장의 사진을 중첩함으로써 안면 구조물의 형태나 크기 변화를 분석하는데 도움이 되는 진단 자료이다. 좌우의 ear rod를 사용하여 두부를 고정하는 규격사진 특성상 측모두부방사선사진의 경우에는 두부의 상하 회전에 따라 상의 왜곡이 두드러지지 않는 반면, 정모두부방사선사진의 경우에는 상의 크기나 형태가 크게 달라질 수 있다⁶⁻⁸⁾. 따라서 시간 간격을 두고 연속적인 정모두부방사선사진을 촬영시 두부를 같은 자세로 위치시켜 촬영하기가 어려움으로 인해 연속 촬영된 방사선 사진의 중첩에 의한 분석 평가가 불가능하여 사실 정모두부방사선사진은 규격사진으로서의 의미가 상실되어 있는 실정이었다⁹⁻¹³⁾.

이러한 문제를 극복하기 위해, 김과 황¹⁴⁾은 자연두부자세(natural head posture, NHP)¹⁵⁾가 재현도가 높다는 것¹⁶⁻¹⁹⁾에 착안하여 촬영 전에 각 개인이 가지고 있는 NHP를 찾아내어 방사선 불투과성의 물방울 수평계(fluid spirit level equalizer)²⁰⁾에 이를 기록할 수 있는 두부방사선사진촬영보조기구인 두부자세재현기(Head Posture Aligner, HPA)를 제작하고 30명을 연구대상으로 하여 기존의 방법과 HPA 방법으로 각각 촬영하고 비교 분석한 결과 HPA를 사용한 방법에서 두부위치의 재현도가 높음을 보고한 바 있어 임상에서 일정한 두부수직회전위치에서 즉 재현성 높은 두부자세에서 정모두부방사선사진 촬영의 가능성을 시사하였다.

그러나 정모두부방사선사진을 재현성있게 촬영하였다 할지라도 비대칭을 올바르게 평가하기 위해서는 기준선의 정확한 설정이 반드시 필요하다. 정모두부방사선사진에서 비대칭분석을 위한 기준선에 대하여 많은 연구^{9,10,21-24)}가 시행되어 왔으나, (1)연구자에 따라 서로 다른 기준선이 제시되고 있으며 (2)같은 기준선을 사용한다 할지라도 계측점 설정의 오차가 조사자간은 물론이고 조사자 내에서도 나타날 수 있으며 (3)또한 정확한 계측점을 잡았다 할지라도 계측점을 나타내는 구조물 자체의 변이로 인해, 설정된 기준선의 신빙성은 항상 의심이 되고 있는 실정이며²⁵⁾ 심한 비대칭 진단에는 문제가 없으나 정밀한 비대칭 진단은 불가능한 실정이었다.

최근 김 등²⁶⁾은 해부학적 계측점을 이용하여 기준선을 설정함으로써 나타날 수 있는 이러한 문제들을 극복하기 위해, 좌우 동공위치를 이용한 기준선(interpupillary line) 작성을 제시하는 한편, 좌우 동공위치를 방사선사진으로 옮길 수 있는 장치인 동공위치지시기(pupil position marker, PP marker)를 고안 발표한 바 있다. 이러한 장치를 사용하여 방사선사진을 촬영한다면 그리고 일단 동공위치가 방사선사진에 표시된다면, 좌우 동공점을 연결한 기준선은 해부학적 계측점을 사용한 기준선

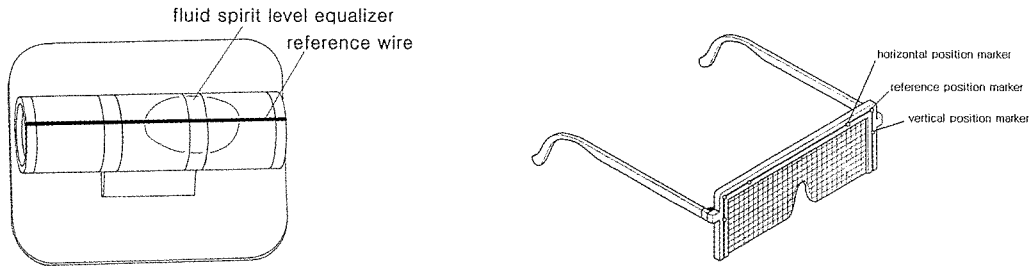


Fig. 1. Head Posture Aligner(A) and Pupil Position Marker(B) used in this study.

에 비하여 조사자간 또는 조사자내 오차가 매우 적을 것으로 예상되는 바, 보다 객관적인 기준선으로 유용하게 사용될 수 있음을 시사하였다.

이와 같이 재현도 높은 방사선사진을 얻기 위하여 두부자세재현기를, 그리고 보다 정확하고 객관적인 기준선을 설정하기 위하여 동공위치지시기의 사용이 권유되는 바, 정상교합자를 대상으로 두부자세재현기 및 동공위치지시기를 사용하여 정모두부방사선사진을 촬영하고, 해부학적 계측점을 이용한 기준선과 더불어 동공위치를 이용한 기준선을 기준으로 좌우 대칭을 나타내는 여러 가지 계측치의 평균값과 표준편차를 구하여 비대칭 진단시 비교분석할 수 있는 기준자료를 개발함으로써 보다 정밀한 안면비대칭분석에 도움이 되고자 본 연구를 시행하였다.

II. 연구대상 및 방법

1. 연구대상

본 연구를 위하여 두드러진 비대칭이 없는 20대 성인 정상교합자를 선발하였다. 편안한 자세로 직립하게 하고 대상자와 같은 눈 높이에서 대상자의 정면을 바로 보면서 두드러진 안모의 비대칭이 없으면서 상악치열의 정중선이 안모의 중앙과 일치하게 보이는 자를 일차적으로 선정하였다. 이차적으

로 구강내 검사를 통하여 Angle씨 I 급 견치 및 구치 관계를 갖고 치아의 배열이 가지런한 자를 택하는 한편, 단순 금관 이상의 보철 치료나 교정 및 악교정 수술치료 경험이 있는 자 또는 안구 질환이 있는 대상자를 제외한 결과 남자 30명, 여자 30명 총 60명이 본 연구의 대상으로 선정되었다.

2. 연구방법

가. 동공위치지시기 및 두부자세재현기 제작

동공의 위치가 정모두부방사선사진에 나타날 수 있도록 안경 형태의 기구인 동공위치지시기²⁶⁾를 제작하였다. 동공위치지시기의 상방 눈썹 부위에서 좌우로 움직일 수 있는 수평위치 표시점, 눈바깥쪽에서 상하로 움직이게 구성되어 있는 수직위치 표시점, 두 개의 표시점이 직각으로 만나는 곳에 기준위치 표시점을 각각 만들어서 방사선사진 촬영후 사진 상에 각 점이 투영될 수 있도록 디자인하였다. 한편 두부의 상하 회전 정도를 일정하게 재현할 수 있도록 물방울수평계(Precision Torpedo Level, Johnson Level & Tool Manufacturing Co., USA)를 피봇형태로 돌릴 수 있도록 아크릴릭 판에 부착하여 두부자세재현기¹⁴⁾를 제작하였다(Fig. 1).

나. 촬영 방법

연구대상자에게 물방울수평계가 달린 동공위치지

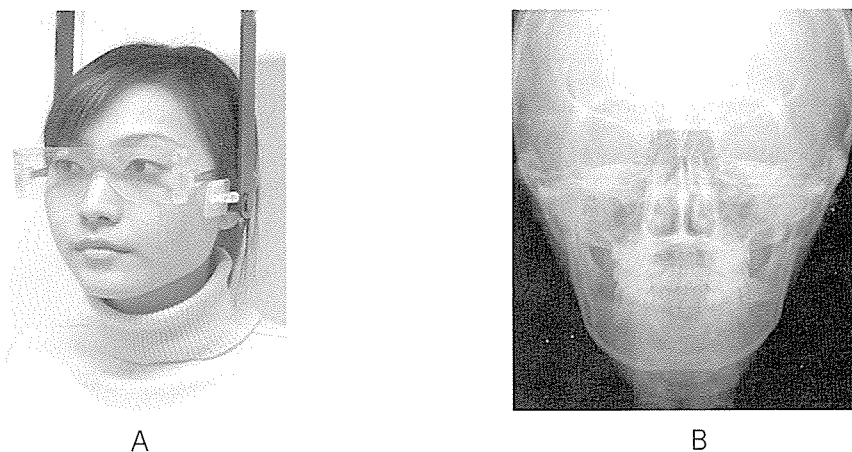


Fig. 2. Taking of posteroanterior cephalogram with HPA and PP marker. Note three dots, on each side, which represent horizontal, vertical and reference position markers on PP marker. Pupil position can be obtained by drawing a rectangle using those three dots.

시기를 장착하게 한 후 거울 앞 1.5m 지점에 서서 거울 속의 눈동자를 보게끔 지시하였다. 김과 황⁴⁾의 방법에 따라 물방울 수평계를 0으로 조정한다. 다음 두부방사선규격사진 촬영기(Odontorama PC, Trophy Radiologie Co., France)에서 이를 이용하여 같은 두부자세를 재현시켰다.

또한 눈앞의 거울을 이용하여 연구대상자로 하여금 동공위치 지시기 내의 수평위치 표시점과 수직위치 표시점을 자신의 눈동자의 수평 및 수직 위치와 맞게끔 좌우측 각각 조정하게 하였다. 물방울 수평계에 의해 두부자세를, 동공위치 지시기에 의해 동공위치를 조정된 상태에서 10mA, 75-85KVp, TFD 150cm, 노출 시간은 1.6초의 조건으로 정모두부방사선규격사진을 촬영하였다(Fig. 2-A).

다. 동공위치 재현도 평가

동공위치지시기를 사용하여 방사선사진 상에 나타난 동공 위치의 재현도를 평가하기 위하여 연구대상자 중 20명을 무작위로 골라 2주 후 같은 방법으로 또 한 장의 정모두부방사선사진을 촬영하였다. 방사선사진 상에 나타난 수직위치 표시점, 수평

위치 표시점, 기준위치 표시점의 세 점을 이용하여 이 세 점이 꼭지점이 되는 직사각형을 제도한 다음 기준위치 표시점의 대각에 위치한 꼭지점을 동공점으로 설정하였다.

시간 간격을 두고 촬영한 두부방사선사진에서 각각 투사도를 작성하고 이를 서로 중첩시킨 다음 처음 촬영한 사진의 좌우 동공점을 연결한 선을 기준선으로 하여 두 장의 사진간의 동공위치 차이를 수평 및 수직위치, 그리고 좌우를 구분하여 측정하였다. 처음 사진과 둘째 사진에서의 동공위치 오차를 Dahlberg²⁷⁾식을 이용하여 다음과 같이 계산하였다 (Fig. 2-B).

$$S_h = \sqrt{\frac{\sum D_h^2}{2N}} \quad S_v = \sqrt{\frac{\sum D_v^2}{2N}}$$

S_h , 수평적 위치 오차

D_h , 수평위치 차이

S_v , 수직적 위치 오차

D_v , 수직위치 차이

N , 연구 대상자수

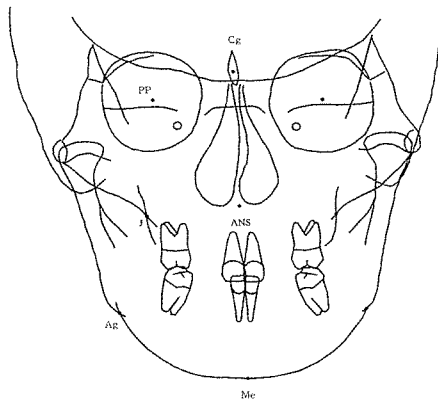


Fig. 3. Cephalometric landmarks and tracing used in this study. Cg, Crista galli; ANS, Anterior nasal spine; J, Jugal process; Ag, Antegonion; Me, Menton; PP, Pupil position.

라. 투사도 작성 및 입력

본 연구를 위하여 촬영된 두부방사선사진에 Fig. 3과 같은 투사도를 작성한 다음 각 투사도에서 다음과 같은 계측점을 설정하고 좌우 동공점 위치와 함께 컴퓨터프로그램(V Ceph, CyberMed Inc., Seoul Korea)에 입력하였다.

Cg (Crista galli)

Center of the projection of the perpendicular lamina of the ethmoid

ANS (Anterior nasal spine)

Tip of anterior nasal spine just below the nasal cavity and above the hard palate

J (Jugal process)

The point on the jugal process of the maxilla at a crossing with the tuberosity of the maxilla

Ag (Antegonion)

The deepest point in the curvature of the antegonial notch

Me (Menton)

Lowermost point of the symphysis shadow just below the genial tubercle

PP (Pupil position)

Pupil position represented on the radiographic image by the use of the appliance like Pupil Position Marker

마. 분석법별 계측치 출력 및 통계

입력된 투사도 자료를 이용하여 다음과 같은 계측항목의 평균치, 표준편차를 남녀를 구분하여 그리고 합하여 각각 산출하였다.

(1) 비대칭 분석 (Asymmetry analysis) (Fig. 4)

- 상악골 고경차이 (Maxillary height difference, mm)
좌우 J점에서 수직기준선에 수선을 내리고, 수직기준선과 만나는 점을 각각 J'Rt, J'Lt 라 하였을 때 J'Rt 와 J'Lt 간의 거리
- 하악지 길이차이 (Ramus length difference, mm)
좌우 Ag점에서 수직기준선에 수선을 내리고 수직기준선과 만나는 점을 각각 Ag'Rt, Ag'Lt 라 할 때 Ag'Rt 와 Ag'Lt 간의 거리
- 하악이부편위 (ANS-Menton angle, degree)
ANS-Me 연결선이 수직기준선과 이루는 각도

(2) 상하악골 폭경분석 (Transverse analysis) (Fig. 5)

- 상악골 폭경 (Maxillary width, mm)
좌우 J점간의 거리
- 하악골 폭경 (Mandibular width, mm)
좌우 Ag점간의 거리
- 상하악골 폭경차이 (Maxillo-mandibular differential, mm)
하악골 폭경에서 상악골 폭경을 뺀 값

비대칭분석의 경우에는 각 계측항목 당 서로 다른 기준선을 사용하여 총 2회의 분석을 시행하였는

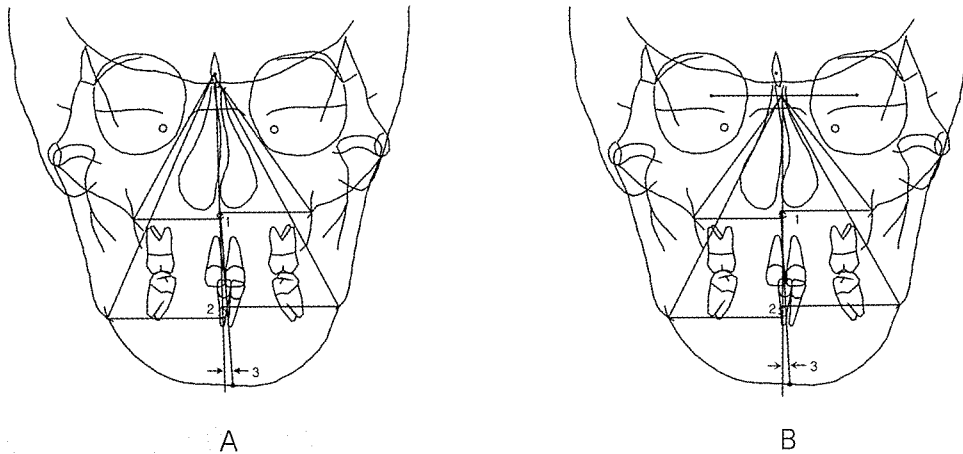


Fig. 4. Linear and angular measurements used in asymmetry analysis. A, With the reference of anatomic reference line; B, Interpupillary line. 1, Maxillary height difference; 2, Ramus length difference; 3, ANS-Menton angle.

데 한번은 해부학적 계측점을 이용하여, 다른 한번은 동공 위치를 이용하여 기준선을 설정하였다. 해부학적 계측점을 이용하는 방법의 경우 Cg와 ANS를 연결한 선을 기준선으로 택하였으며, 동공 위치를 이용하는 방법의 경우에는 각 사진에 투영된 수평위치 표시점, 수직위치 표시점 그리고 기준위치 표시점을 이용하여 좌우 동공위치를 잡은 다음 좌우 동공을 이은 선을 수평기준선(horizontal interpupillary line)으로, 그리고 이의 수직 이등분선을 수직기준선(vertical interpupillary line)으로 설정한 다음 분석을 시행하였다(Fig. 4).

III. 연구 성적

1. 동공위치지시기 사용 시 동공위치 재현도

동공위치지시기를 사용할 경우 동공위치의 재현도를 평가하기 위하여 20명의 연구 대상자에서 2주간격으로 정모두부방사선 규격사진을 촬영하고 동공위치 오차를 계산한 결과 수평위치 오차의 경우 0.37, 수직위치 오차는 0.38mm로 비교적 작은 수치를 나타내었다(Table 1).

Table 1. The reproducibility of pupil position between first and second radiographs (n=20, unit in mm)

	Horizontal position	Vertical position
Right side	0.38	0.37
Left side	0.36	0.40
Total	0.37	0.38

2. 비대칭 분석 기준치

안면비대칭 여부 평가시 기준 자료를 얻기 위하여 해부학적 기준선을 기준으로 하여 정상인의 상악골 고정차이, 하악지 길이차이 그리고 하악이부편위를 살펴본 결과 남자의 경우 1.33mm, 2.38mm, 1.10°를, 여자의 경우 0.92mm, 1.42mm, 0.58°를 각각 나타내었다. 좌우 동공점을 연결한 동공선을 기준으로 상악골 고정차이, 하악지 길이차이 그리고 하악이부편위를 살펴본 결과 남자의 경우 1.47mm, 2.03mm, 1.50°를, 여자의 경우 1.12mm, 1.52mm, 0.92°를 각각 나타내었다.

모든 계측치의 남녀차이를 검정한 결과 전반적으로 남자가 여자보다 큰 양상을 보였으며, 해부학적 기준선을 기준으로 한 하악지 길이차이와 하악

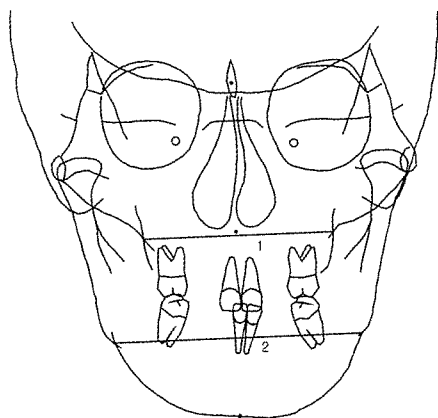


Fig. 5. Linear measurements used in transverse analysis. 1, Maxillary width (J to J); 2, Mandibular width (Ag to Ag); Maxillo-mandibular differential is defined as the difference of mandibular width and maxillary width.

이부편위 항목 그리고 동공선을 기준으로 한 하악 이부편위 항목에서는 통계적 유의차를 보였다. 남녀 모두를 합하여 상악골 고경차이, 하악지 길이차이, 그리고 하악이부편위를 산출한 결과, 해부학적 기준선의 경우 1.13mm, 1.90mm, 0.84°를, 동공선을 기준으로 한 경우 1.29mm, 1.78mm, 1.21°를 각각 나타내었다. 한편 각 계측항목의 표준편차를 살펴보면 상악골 고경차이는 0.96과 0.98mm, 하악지 길이차이는 1.72와 1.67mm, 하악이부편위는 0.77과 1.03°를 각각 보여 하악지 길이차이의 표준편차가 다른 두 항목에 비해 다소 큰 양상을 보였다(Table 2).

3. 상하악골 폭경 분석 기준치

상악골과 하악골간의 기저골 폭경 부조화를 평가하기 위한 기준자료를 얻기 위하여 상악기저골과 하악기저골의 폭경을 계측한 결과 남자의 경우 72.48mm, 97.98mm, 여자의 경우 69.47mm,

Table 2. Mean and standard deviation of the measurements for asymmetry analysis and comparison between male and female subjects

	Male (n=30)		Female (n=30)		Total		Sex difference
	Mean	SD	Mean	SD	Mean	SD	
Anatomic reference line							
Maxillary height difference (mm)	1.33	1.09	0.92	0.79	1.13	0.96	NS
Ramus length difference (mm)	2.38	2.07	1.42	1.21	1.90	1.72	0.030*
ANS-Me (deg)	1.10	0.87	0.58	0.56	0.84	0.77	0.008**
Interpupillary line							
Maxillary height difference (mm)	1.47	0.94	1.12	1.01	1.29	0.98	NS
Ramus length difference (mm)	2.03	2.00	1.52	1.23	1.78	1.67	NS
ANS-Me (deg)	1.50	1.02	0.92	0.97	1.21	1.03	0.026*

*p<0.05, **p<0.01.

Table 3. Mean and standard deviation of the measurements for transverse analysis and comparison between male and female subjects (mm)

	Male (n=30)		Female (n=30)		Total		Sex difference
	Mean	SD	Mean	SD	Mean	SD	
Maxillary width	72.48	3.76	69.47	2.83	70.98	3.64	0.001**
Mandibular width	97.98	5.63	93.35	4.51	95.67	5.57	0.001**
Maxillo-mandibular differential	25.17	4.40	24.23	4.12	24.70	4.25	NS

**p<0.01.

93.35mm를 각각 보였으며 그 차이(maxillo-mandibular differential)는 남자의 경우 25.17mm, 여자의 경우 24.23mm를 나타내었다.

상하악기저골 폭경의 남녀차이를 검정한 결과 상하악 모두 남자가 통계적으로 유의하게 큰 양상을 보였으나, 상하악 차이는 유의차를 보이지 않았다. 남녀 모두를 합하여 상하악기저골 폭경차이를 산출한 결과 24.70±4.25mm를 보였다(Table 3).

IV. 총괄 및 고찰

안면비대칭 분석의 필요에 따라 정모두부두방사선 규격사진을 이용한 많은 분석법이 소개되었으나 실제 임상에서는 활발하게 사용이 되지 못하고 있다. 그 이유로는 첫째 해부학적 구조물의 중첩으로 인해 계측점 설정(landmark identification)이 측도에 비하여 어렵기 때문이다^{25,29-31}. 더욱이 정모의 경우에는 중앙에 기준선을 설정하고 좌우 비대칭 정

도를 수치로 평가하는 특성으로 인해 기준선 설정 시 오차는 측모의 경우에 비해 두 배의 영향을 야기하고 있다.

특히 계측점 설정시 조사자내 오차보다는 조사자간 오차가 크게 나타나는데 Houston³²⁾이 교정계측치의 오차에 관한 연구에서 지적하였듯이 개인의 견해에 따라 불가피하게 나타나는 일종의 "systemic error"라고 할 수 있다.

그러나 계측점설정 문제는 방사선사진 촬영기술의 발달과 함께 반복된 설정훈련을 통해 어느 정도 극복할 수 있으리라 여겨지는 반면, 더욱 실제적인 이유는 정중시상기준선(midsagittal reference line)의 설정에 있다. 문헌을 살펴보면 많은 연구자들이 안면비대칭의 여부나 정도를 평가하기 위하여 정모두부방사선사진에서 기준선 설정을 시도 및 언급한 바 있다^{9,10,21-24)}. 일찍이 Mulick¹⁰⁾은 좌우 foramen rotundum을 연결한 선에 Cg를 지나는 수선을 수직기준선으로 설정한 바 있으며, Ricketts 등²¹⁾은 좌우 zygofrontal suture의 내측연을 연결한 선을 수평기준선으로, 그리고 Cg에서 zygomatic arch의 중앙을 연결한 선에 내린 수선을 수직기준선으로 각각 설정한 바 있다. Svanholt와 Solow²²⁾는 latero-orbitale를 연결한 선을 수평기준선으로 설정한 반면 Grummons와 Kappeyne⁹⁾은 좌우 zygofrontal suture의 내측연을 연결한 선을, 그리고 Zepa와 Huggare²³⁾는 supra-orbital line을 연결한 선을 수평기준선으로 각각 설정하였다. 한편 Grummons와 Kappeyne⁹⁾, 백 등²⁴⁾은 Cg와 ANS를 연결한 선을 수직기준선으로 설정하고 안면비대칭 분석을 시도하였다.

이와 같이 기준선에 대한 많은 문헌이 있으나 연구자간에 각기 다른 기준선이 제시되고 있어 실제 임상 및 연구에서는 큰 혼선이 초래되고 있는 실정이다. 이러한 다양성은 안면의 중앙을 대변하는 또는 대칭적으로 위치한다고 생각하는 해부학적 계측점 선정에 이견이 있는 것에 기인하고 있다. 이와 같이 해부학적 계측점을 사용한 기준선 설정의 문

제를 지적하고 김 등²⁶⁾은 객관적이고도 재현성있는 기준선으로 동공기준선을 안면비대칭 분석의 새로운 기준선으로 제시하였다. 동공기준선의 경우 일단 방사선사진에 동공점이 표시가 되면 누가 설정하더라도 정확히 잡을 수 있으므로 기존의 해부학적 계측점을 사용한 기준선과 달리 조사자간 또는 조사자내 오차를 최소화할 수 있을 것으로 즉 객관적이고도 재현성있는 안면비대칭분석이 가능할 것으로 기대된다.

또한 정모두부방사선 규격사진에서의 비대칭 정도와 실제 얼굴에서 나타나는 비대칭 정도에는 차이가 있을 수 있는데 방사선 사진에서는 골격 구조물로 비대칭을 평가하는 반면 환자나 조사자가 실제 느끼는 것은 연조직이므로 임상적으로는 방사선 사진보다는 실제 얼굴이 더 중요하다고 할 수 있다^{33,34)}. 일반적으로 실제 얼굴에서 좌우 대칭을 판단하는 기준은 동공위치가 되고 있으며 이에 따라 Arnett과 Bergman³⁵⁾, Ferguson³⁶⁾은 좌우 동공연결선을 기준으로 얼굴사진(photo) 분석 기준치를 제시한 바 있다. 본 연구에서와 같이 동공점을 방사선사진에 표시할 경우에는 별도의 얼굴사진을 촬영할 필요 없이 심미적 안면 중심선인 동공기준선을 이용하여 골격비대칭을 분석할 수 있는 장점이 기대된다. 이와 같이 재현도 높은 방사선사진 촬영을 위하여 HPA를, 그리고 객관적이고 심미적인 기준선을 얻을 수 있도록 PP marker를 사용하여 방사선사진을 촬영한 결과 정모두부방사선사진 분석에 이용할 수 있는 기준자료를 Table 2, 3과 같이 얻을 수 있었다.

여러 가지 목적으로 정모두부방사선사진을 촬영할 수 있으나 실제 임상에서 정모방사선사진을 촬영하는 주 목적은 안면비대칭의 유무나 그 정도의 평가이다. 그러나 현재 일반적으로 많이 사용되고 있는 리케츠분석의 경우 대부분의 계측항목이 비대칭 정도를 정확히 나타낼 수 없고, 특히 비대칭 분석의 가장 중요한 기준이 되는 기준선으로 비교적 계측점의 설정재현도가 떨어지는 좌우 zygomatic

arch 중양을 연결한 선을 사용하여 안면비대칭분석에는 상당한 한계가 있는 실정이다. 이에 본 연구에서는 비교적 계측점 설정재현도가 높은 것으로, 그리고 악안면의 중양에 위치하고 있는 것으로 알려진 Cg와 ANS 연결선을 기준선으로 채택하고 별도의 비대칭 분석을 시행하였다.

한편, Cg와 ANS 연결선은 수직기준선으로 널리 쓰이는 반면 수평기준선으로 latero-orbitale를 연결한 선이나 zygofrontal suture를 연결한 선이 사용될 수 있다.

그러나 실제 임상에서 Cg와 ANS를 연결한 수직기준선과 좌우 latero-orbitale 또는 zygofrontal suture를 연결한 수평기준선이 서로 직각으로 교차되지 않고 이로 인해 비대칭 분석이 곤란한 문제가 있어, 본 연구에서는 보다 재현도가 높은 것으로 알려진 Cg-ANS 연결선을 수직기준선으로 선택하는 한편, 이의 수선을 수평기준선으로 결정하고 분석을 시행하였다.

안면비대칭 분석을 위해 여러 가지 계측항목을 사용할 수 있으나 여러 계측항목이 사용될 경우 작업의 번거로움이 있으며 비슷한 성격의 항목이 중복 사용될 수 있는 우려가 있는 바, 본 연구에서는 100명을 연구대상으로 정모두부방사선사진과 정면얼굴사진을 찍고 여러 가지 계측항목을 설정하여 계측을 시행한 다음 군집분석법을 통하여 안면비대칭을 분류한 바 있는 윤 등³⁾의 연구결과를 고려하여 하악이부편위, 하악지 길이차이 그리고 상악골 고경차이의 세 항목만을 설정하여 계측을 시행하였다. 한편 대부분의 안면비대칭은 하악골에서 나타나고 상악골의 경우 이에 따른 보상적 변형이 나타나는 것으로 알려지고 있는 바, 이에 영향을 받지 않는 J점의 높이차이를 살펴보는 상악골 고경차이는 실수에 의한 기준선 설정 오류를 검정할 수 있는 자료로도 이용될 수 있으리라 기대하였다.

안면비대칭이란 좌우대칭구조물을 나타내는 계측치가 좌우 서로 다른 경우, 또는 중양구조물을 나타내는 계측치가 기준선에서 벗어난 경우를 의미하

는데, 완벽한 대칭이 인체에서 존재할 수 없다는 선학들의 연구^{4,10,42,43)}를 고려한다면 어느 정도까지의 비대칭을 정상으로 간주해야 하는가 하는 문제가 제기되며 이에 따라 정상의 범위를 결정할 때 비교할 수 있는 기준자료가 필요하다. 실제 임상에서 안면비대칭 유무 판단에 이용할 수 있는 기준자료를 구하기 위해 Cg-ANS 기준선을 사용하여 정상인의 상악골 고경차이, 하악지 길이차이, 그리고 하악이부편위를 살펴본 결과, 남자의 경우 $1.33 \pm 1.09\text{mm}$, $2.38 \pm 2.07\text{mm}$, $1.10 \pm 0.87^\circ$ 를, 여자의 경우 $0.92 \pm 0.79\text{mm}$, $1.42 \pm 1.21\text{mm}$, $0.58 \pm 0.56^\circ$ 를 각각 나타내었다. 본 연구에서 나타난 이 수치를 고려한다면 각 항목에서 평균치의 오차범위내 수치는 정상으로, 이를 벗어나면 비대칭이 있는 것으로 판단할 수 있으리라 사료된다.

한편 Cg나 ANS같은 해부학적 계측점을 기준선으로 사용할 경우 조사자에 따라 계측점 설정의 오차가, 심지어는 같은 조사자라 할지라도 시간 간격에 따라 계측점 설정오차가 있을 수 있는 바, 보다 객관적인, 그리고 재현성있는 기준선 설정 필요성에 따라 본 연구에서는 좌우 동공점을 연결한 선을 안면기준선으로 채택하고 비대칭 분석을 시행하였다. 동공기준선을 기준으로 상악골 고경차이, 하악지 길이차이, 그리고 하악이부편위를 살펴본 결과, 남자의 경우 1.47mm , 2.03mm , 1.50° 를, 여자의 경우 1.12mm , 1.52mm , 0.92° 를 각각 나타내어 해부학적 기준선을 이용한 계측치와 큰 차이를 보이지 않았다. 좌우동공위치를 연결한 선은 예로부터 안모의 중양이나 비대칭을 판단하는 심미적 기준선 (facial esthetic line)으로 사용되어 온 바^{35,36)} 그리고 임상적으로는 방사선사진과 달리 환자나 조사자가 바로 느낄 수 있는 실제 얼굴의 기준선이라는 점을 고려할 때 해부학적 기준선과는 다른, 또는 더욱 임상적인 정보를 제공할 수 있을 것으로 기대된다.

본 연구 결과 동공기준선을 사용한 계측치가 해부학적 기준선을 이용한 계측치와 평균적으로는 비

숫하다 할지라도 대상자에 따라서는 두드러진 차이가 있을 수 있으므로 모든 환자에서 동공위치를 방사선사진에 옮기는 동공지시기를 사용하여 방사선사진을 촬영하고 심미적 안면중심선에 대한 골격비대칭 분석을 시행해 보는 것이 임상에서 반드시 필요하리라 생각한다.

또한 동공기준선을 사용한 계측치와 해부학적 기준선을 이용한 계측치가 평균적으로 비슷하다는 점과, 해부학적 기준선의 조사자내 그리고 조사자간 오차가 크다는 것을 함께 고려한다면 두 기준선에 의한 안면비대칭 결과가 차이가 있을 경우 동공기준선에 의한 결과가 안면비대칭 진단시 우선될 수 있으리라 생각된다.

한편 비대칭분석 계측기준치의 남녀간 차이를 비교한 결과 전반적으로 남자가 여자보다 큰 양상을 보였으며, 해부학적 기준선을 기준으로 한 하악지 길이차이, 하악이부편위 그리고 동공선을 기준으로 한 하악이부편위에서는 통계적 유의차를 보였다. 이러한 차이의 한 이유로, 골격의 비대칭을 가릴 수 있는 연조직 두께가 여자보다 남자에서 두껍기 때문인 것으로 추측할 수 있었다. 실제로 한국인 사체 105구를 대상으로 얼굴의 두께계측을 시행한 김 등⁴⁴⁾은 대부분 얼굴 부위에서 남자가 여자보다 연조직 두께가 큼을 발표한 바 있다. 또한 본 연구에서는 정상교합자이면서 두드러진 안면비대칭이 없는 자를 연구대상자로 선정하였는데 연구대상자 선택시 다소 주관적인 방법이 사용된 바, 결과적으로 남자보다는 여자에서 다소 엄격한 기준이 사용되지 않았을까 하는 생각을 해볼 수 있었다. 그러나 설사 서로 다른 기준이 적용되었다 할지라도 “정상” 또는 “대칭”이라는 범위가 남자보다는 여자에서 다소 엄격하게 적용되는 것이 필요하다는 것을 간접적으로 알 수 있었다.

최근 교정임상에서는 그동안 상대적으로 소홀히 다루어져왔던 횡단면상에서의 골격부조화에 대한 관심이 증가되고 있다. 상하악골간의 폭경부조화가 있는 환자에서 치조골 부위의 확장만 하는 경우 치

은퇴축 등의 문제나 치관경사 증가로 인한 교합부조화가 제기될 수 있어 기저골 폭경에 대한 분석이 활발하게 연구되고 있다.

특히 Betts 등⁴⁵⁾은 상악과 하악기저골의 폭경차이가 일정범위를 벗어날 경우 상악기저골 확장이 필요함을 역설하며 체계적인 횡단면분석방법을 제시한 바 있다. 이와 같이 횡단면분석의 중요성이 증가하고 있고, 또한 횡단면상의 폭경부조화가 있을 경우 이는 하악골의 편위를 통해 안면비대칭을 야기할 수 있으므로 본 연구에서도 상하악골 폭경부조화 분석에 필요한 기준자료를 산출해 보았다.

Betts 등⁴⁵⁾은 상악기저골 폭경과 하악기저골 폭경을 좌우측 J점간 거리와 좌우측 Ag점간 거리로 계측한 다음, 하악에 대하여 상악기저골의 좁은 정도가 정상적 차이보다 5 mm 이상 큰 경우 상악기저골 확장이 필요함을 주장한 바, 본 연구에서도 좌우 J점간 실제거리와 좌우 Ag점간 실제거리를 각각 상악 및 하악기저골 폭경으로 정하고 계측을 시행하였다. 계측 결과 남자의 경우 72.48mm, 97.98mm, 여자의 경우 69.47mm, 93.35mm를 각각 보였다. Betts 등⁴⁵⁾은 코카시안을 대상으로 한 성인 기준치로 16세 자료를 제시한 바 있는데, 남녀구분 없이 상악은 66.2mm 하악은 85.8mm임을 발표한 바 있고, Ricketts 등²⁸⁾은 18세의 기준치로 상악은 67.3, 하악은 88.7mm임을 발표한 바 있어, 같은 두부수직회전상태에서 촬영하지 않아 절대적인 비교는 다소 곤란하지만, 서양인에 비해 한국인의 수치가 큰 양상을 보임을 알 수 있었다.

한편 국내에서 시행한 연구로 김과 김⁴¹⁾은 평균연령이 22세인 대상자에서 남자의 경우 73.8, 99.9mm, 여자의 경우 69.7, 95.8mm임을, 백 등⁴⁶⁾은 평균연령이 19세인 연구대상자에서 남자의 경우 72, 97mm, 여자의 경우 69.5, 92mm임을 각각 발표한 바 있어 상하악 모두 본 연구와 같이 남자에서 기저골 폭경수치가 큰 양상을 보였다. 이상과 같이 남녀를 구분하여 기저골 폭경을 계측한 결과 여자보다 남자에서 큰 수치를 보인 반면 상악과 하

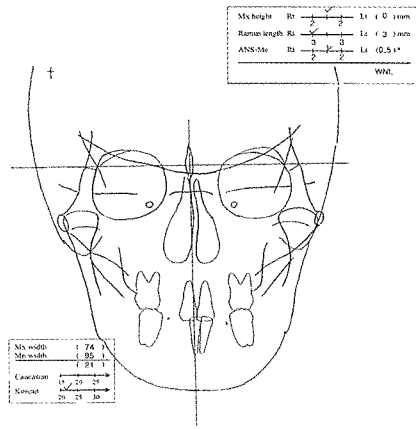


Fig. 6. Simplified chart for asymmetry and transverse analysis.

악기저골 폭경차이를 계산해 보면 남자의 경우 25.17 ± 4.40 , 여자의 경우 $24.23 \pm 4.12\text{mm}$ 로 나타나 남녀간에 유의한 차이를 보이지 않았다. 실제 임상에서 폭경부조화 분석을 시행할 때 상하악 각각의 폭경수치는 큰 의미가 없으므로 그 차이인 상하악 기저골 폭경차이는 남녀를 합하여 비교하는 것이 보다 편리할 것으로 생각되는 바, 본 연구에서 산출된 남녀를 합한 수치인 $24.70 \pm 4.25\text{mm}$ 가 상하기저골 폭경분석시 기준으로 유용하게 사용될 것으로 사료되었다.

한편 Ricketts 등²⁸⁾은 이 수치로 21.4mm, Betts 등⁴⁵⁾은 19.6mm를 제시한 바 있고 김과 김⁴¹⁾은 남녀 비슷하게 26.1mm, 백 등⁴⁶⁾은 남자 25mm, 여자 22.5mm임을 보고한 바 있어 서양인에 비해 한국인의 수치가 다소 큰 양상을 보였다. 어쨌든 본 연구 결과 상하기저골 폭경차이는 $24.70 \pm 4.25\text{mm}$ 가 평균이므로 이 범위를 벗어날 정도로 상하폭경차이가 클 경우 상악골 확장이 필요함을 알 수 있었다.

본 연구에서 비대칭 분석이나 상하기저골 폭경 분석에 필요한 여러가지 계측 항목의 기준치를 산출하였는데, 소수점이하 자리를 포함한 수치를 그대로 임상에 적용하기에는 다소 복잡하고 또한 일

목요연한 판독이 용이하지 않다는 문제가 있는 바, 임상에서 쉽게 적용하기 위해 저자들은 Fig. 6과 같이 수치를 단순화시키고 일목요연하게 분석할 수 있도록 차트를 만들어보았다. 어느 분야의 연구이든 대상자에 따라서 평균치가 다소 다르게 나올 수 있다는 점을 고려시 본 차트는 안면비대칭 분석에 큰 무리없이, 그리고 사용자 편의성으로 인해 유용하고 편리하게 사용될 수 있을 것으로 크게 기대된다. 한편 보다 정확한 기준치 사용이 필요하다면 이를 입력한 컴퓨터 프로그램 개발로 쉽게 해결할 수 있으리라 사료된다.

임상에서 정모두부방사선사진을 촬영시, 보다 재현성높은 방사선사진을 위해서 두부자세재현기를, 그리고 해부학적 기준선과 더불어 동공기준선을 설정하기 위해 동공위치지시기를 장착한다면, 본 연구결과에 제시된 기준치를 이용한 비교분석을 통해, 보다 객관적이고 보다 임상적인 안면비대칭 분석이 가능할 것으로 사료된다. 아울러 이와같이 촬영된 정모두부방사선규격사진은 같은 두부자세로 촬영된 측모두부방사선사진과 함께 3차원 두부방사선규격사진 개발의 기본자료로, 그리고 정면얼굴사진과 함께 합성이미지 개발의 기초자료로, 나아가 정면얼굴 이미지 시뮬레이션 프로그램 개발 등에 유용하게 활용될 수 있을 것으로 기대된다.

V. 결 론

외모에 대한 관심과 함께 정확한 안면비대칭 분석의 필요성이 증가하고 있으나 기존의 방법으로 촬영한 정모두부방사선사진은 두부의 상하회전에 따라 상의 형태나 크기가 달라지는 한편 객관적이고도 심미적인 안면정중기준선 설정의 문제가 있어 왔다. 재현도 높은 정모두부방사선사진 촬영을 위하여 두부자세재현기(Head Posture Aligner, HPA)를, 그리고 객관적이고도 심미적인 안면기준선을 설정할 수 있도록 동공위치를 방사선사진에 옮길 수 있는 동공위치지시기(Pupil Position

Marker, PP marker)를 사용하여 성인 정상교합자 60명(남자 30, 여자 30명)을 대상으로 정모두부방사선사진을 촬영한 다음, 비대칭 분석 및 상하악골 폭경분석을 위한 계측치를 산출하고 이를 비교분석하여 다음과 같은 결과를 얻었다.

1. 안면비대칭분석 및 상하악골 폭경분석 시행에 필요한 비교기준치를 얻었다.
2. 안면비대칭 평가를 위하여 해부학적 기준선을 기준으로 하여 상악골 고경차이, 하악지 길이차이 그리고 하악이부편위를 살펴본 결과 남자의 경우 1.33mm, 2.38mm, 1.10°를, 여자의 경우 0.92mm, 1.42mm, 0.58°를 각각 나타내었다.
3. 좌우 동공점을 연결한 동공선을 기준으로 상악골 고경차이, 하악지 길이차이 그리고 하악이

부편위를 살펴본 결과 남자의 경우 1.47mm, 2.03mm, 1.50°를, 여자의 경우 1.12mm, 1.52mm, 0.92°를 각각 나타내었다.

4. 상하기저골 폭경차이를 살펴본 결과 남자의 경우 25.17mm, 여자의 경우 24.23mm를 나타내었으며 남녀를 합한 경우 24.70±4.25mm를 보였다.
5. 비대칭분석 계측항목의 경우 남자의 기준치가 여자에 비하여 다소 큰 양상을 보였으나, 상하기저골 폭경차이의 경우 남녀간의 통계적 유의차를 보이지 않았다.

본 연구 결과 산출된 정모두부방사선규격사진 기준치는 정확하고도 객관적인 안면비대칭 분석에 유용하게 사용될 것으로 기대된다.

참 고 문 헌

1. Simon PW. Systematic Diagnosis of Dental Anomalies. Boston: Stratford, 1924;54.
2. 안정순, 황현식. 안면비대칭 인지도와 정모두부방사선사진 분석치의 연관성. 대한치과교정학회지 2001;31:489-98.
3. 윤일선, 이기현, 황현식. 군집분석법에 의한 안면비대칭의 분류. 대한치과교정학회지 2001;39:765-73.
4. Shah SM, Joshi MR. An assessment of asymmetry in the normal craniofacial complex. Angle Orthod 1978;48:141-8.
5. Peck S, Peck L, Kataja M. Skeletal asymmetry in esthetically pleasing faces. Angle Orthod 1991;61:43-8.
6. van der Linden FPGM, Boersma H. Diagnosis and Treatment Planning in Dentofacial Orthopedics. Chicago: Quintessence, 1987;107-8.
7. Pirttiniemi P, Miettinen J, Kantomaa T. Combined effects of errors in frontal-view asymmetry diagnosis. Eur J Orthod 1996;18:629-36.
8. 고은희. 정모두부방사선사진 촬영시 두부의 수직회전에 따른 투사오차. 전남대학교 석사학위논문, 2002.
9. Grummons DC, Kappeyne van de coppello MA. A frontal asymmetry analysis. J Clin Orthod 1987;21:448-65.
10. Mulick JF. Clinical use of the frontal head film. Angle Orthod 1965;35:299-304.
11. Letzer GM, Kronman JH. A posteroanterior cephalometric evaluation of craniofacial asymmetry. Angle Orthod 1967;37:205-11.
12. Vig PS, Hewitt AB. Asymmetry of the human facial skeleton. Angle Orthod 1975;45:125-9.
13. 김영준, 유영규. 교정에서의 정모두부방사선규격사진의 이용. 대한치과교정학회지 1989;19:165-75.
14. 김은희, 황현식. 정모두부방사선 촬영시 Head Posture Aligner의 유용성에 관한 연구. 대한치과교정학회지 2000;30:543-52.
15. Moorrees CF, Kean MR. Natural head position, a basic consideration in the interpretation of cephalometric radiographs. Am J Phys Anthrop 1958;16:213-34.
16. Tallgren A, Solow B. Long-term changes in hyoid position and craniocervical posture in complete denture wearers. Acta Odontol Scand 1984;42:257-67.
17. Cooke MS. Five-year reproducibility of natural head posture; A longitudinal study. Am J Orthod Dentofacial Orthop 1990;97:489-94.
18. Cooke MS, Wei SHY. The reproducibility of natural

참고 문헌

- head posture. A methodological study. *Am J Orthod Dentofacial Orthop* 1988;93:280-8.
19. Peng L, Cooke MS. Fifteen-year reproducibility of natural head posture. A longitudinal study. *Am J Orthod Dentofacial Orthop* 1999;116:82-5.
 20. Showfety KJ, Vig PS, Matteson S. A simple method for taking natural head position cephalograms. *Am J Orthod Dentofacial Orthop* 1983;83:495-500.
 21. Ricketts RM, Bench RW, Hilgers JJ, Shulhof R. An overview of computerized cephalometrics. *Am J Orthod* 1972;61:1-28.
 22. Svanholt P, Solow B. Assessment of midline discrepancies on the postero-anterior cephalometric radiograph. *Trans Eur Orthod Soc* 1977;25:261-8.
 23. Zepa I, Huggare J. Reference structures for assessment of frontal head posture. *Eur J Orthod* 1998;20:694-9.
 24. 백선희, 안병근, 김선해, 손흥범, 한호진, 강수만. 얼굴 비대칭의 평가를 위한 기준에 관한 정모두부방사선 계측학적 연구. *대한치과교정학회지* 1993;23:7-21.
 25. El-Mangoury NH, Shaheen SI, Mostafa YA. Landmark identification in computerized posteroanterior cephalometrics. *Am J Orthod Dentofacial Orthop* 1987;91:57-61.
 26. 김관모, 이기현, 김왕식, 황현식. 정모 두부방사선규격사진 분석 시 기준선 설정 방법에 관한 비교 연구. *대한치과교정학회지* 2001;39:676-83.
 27. Dahlberg G. *Statistical Methods for Medical and Biological Students*. London: George Allen and Unwin Ltd, 1948:122-32.
 28. Ricketts RM, Roth RH, Chaconas SJ, Schulhof RJ, Engel GA. Orthodontic diagnosis and treatment planning. *Rocky Mountain Orthodontics*, Denver, 1982;50-142.
 29. Major PW, Johnson DE, Hesse KL, Glover KE. Landmark identification error in posterior anterior cephalometrics. *Angle Orthod* 1994;64:447-54.
 30. Legrell PE, Nyquist H, Isberg A. Validity of identification of gonion and antegonion in frontal cephalograms. *Angle Orthod* 2000;70:157-64.
 31. Athanasiou AE, Miethke R, van der Meij AJ. Random errors in localization of landmarks in postero-anterior cephalograms. *Br J Orthod* 1999;26:273-84.
 32. Houston WJB. The analysis of errors in orthodontic measurements. *Am J Orthod* 1983;83:382-90.
 33. Zylinski CG, Nanda RS, Kapila S. Analysis of soft tissue facial profile in white males. *Am J Orthod Dentofacial Orthop* 1992;101:514-8.
 34. Bittner C, Pancherz H. Facial morphology and malocclusions. *Am J Orthod Dentofacial Orthop* 1990;97:308-15.
 35. Arnett GW, Bergman RT. Facial keys to orthodontic diagnosis and treatment planning--Part II. *Am J Orthod Dentofacial Orthop* 1993;103:395-411.
 36. Ferguson JW. Cephalometric interpretation and assessment of facial asymmetry secondary to congenital torticollis. The significance of cranial base reference lines. *Int J Oral Maxillofac Surg* 1993;22:7-10.
 37. Wei, SHY. Craniofacial width dimensions. *Angle Orthod* 1970;40:141-7.
 38. Snodell SF, Nanda RS, Currier GF. A longitudinal cephalometric study of transverse and vertical craniofacial growth. *Am J Orthod Dentofacial Orthop* 1993;104:471-83.
 39. 안형규. P-A cephalometry에 의한 한국인 기준치에 관하여. *치과방사선학회지* 1974;4:11-9.
 40. 강대준. 한국인 정모에 관한 두부 방사선학적 연구. *대한치과교정학회지* 1979;9:67-84.
 41. 김종철, 김형중. 한국 성인 정상 교합자의 정모형태. *대한체질인류학회지* 1993;6:21-30.
 42. Sutton PR. Lateral facial asymmetry methods of assessment. *Angle Orthod* 1968;38:82-92.
 43. Farkas LG, Cheung G. Facial asymmetry in healthy North American Caucasians. An anthropometrical study. *Angle Orthod* 1981;51:70-7.
 44. 김희진, 강민규, 허경석, 김창현, 정인혁. 한국인 얼굴 연조직의 두께. *대한법의학회지* 1999;23:117-21.
 45. Betts NJ, Vanarsdall RL, Barber HD, Higgins-Barber K, Fonseca RJ. Diagnosis and treatment of transverse maxillary deficiency. *Int J Adult Orthodon Orthognath Surg* 1995;10:75-96.
 46. 백형선, 유형석, 이기주. 한국인 정상 교합자의 정모 두부방사선사진을 이용한 안모비율에 관한 연구. *대한치과교정학회지* 1997;27:643-59.