

# 전치부 반대교합을 동반한 혼합치열기 Ⅲ급 부정교합의 악안면 골격구조의 특징

한림대학교 성심병원 치과  
전임강사 이 동 근

## ABSTRACT

### The cranio-facial characteristics of mixed dentition Class III malocclusion combined with anterior cross-bite

Department of Dentistry, Hallym Sacred Heart Hospital  
Dong-Geun, Lee. D.D.S., M.S.

The purpose of this study was to evaluate the differences in skeletal and dental measurements between Class III malocclusion and non-Class III malocclusion combined with anterior cross-bite during early and middle stage of mixed dentition.

The pre-treatment lateral cephalograms of 52 children who were presented with anterior cross-bite(20 Class III and 32 non-Class III) were selected. 24 skeletal measurements and 11 dental measurements were recorded. Mann-Whitney test was performed to assess the differences between two groups. Discriminant analysis was used for differentiation of molar relation in patients with anterior cross-bite.

In Class III group, both maxilla(Maxillary depth, A point to N-perpendicular;  $P<.05$ ) and mandible(Pog to N-perpendicular, Facial depth,  $P<.001$ ) were more anteriorly positioned, and the size of the mandible was also significantly larger than non-Class III group( $P<.01$ ).

Labial inclination of upper incisors was prominent feature of Class III group(Mx1 to FH,  $P<.001$ ), compared to non-Class III group. There were no significant differences in interincisal angle and mandibular incisor inclination between two groups.

Stepwise discriminant analysis was applied to identify the dentoskeletal variables that best separate Class III and non-Class III group, each of which is combined with anterior cross-bite. The following variables were extracted: Mx1 to FH, APDI, AB plane angle, and Facial Height Ratio. By the discriminant function model selected, 82.7% of the patients were correctly classified.

Key words : craniofacial characteristics, mixed dentition, Class III malocclusion

## 서론

혼합치열기 전치부 반대교합은 조기에 치료가 필요한 부정교합의 하나로 알려져 있다.

III급 부정교합의 골격성, 치성 구조의 특징에 관한 많은 연구가 시행되어 왔으며<sup>1~3</sup> 교정치료에 양호하게 반응하는 III급 부정교합 환자의 군을 감별해 내려는 시도도 진행되었다<sup>4~6</sup>.

또한 조기치료의 치료효율성에 관한 연구 및 치료시기에 따른 치료효과의 차이에 관한 연구<sup>7~10</sup>, 치료시기에 따른 치료효과의 차이에 관한 연구<sup>11,12</sup>, 수술을 동반한 교정치료와 일반적인 교정치료 방법 중 어느 방법을 선택하는 것이 도움이 되는가에 관한 연구<sup>13,14</sup>들도 있다.

이처럼 III급 부정교합은 동양에서 그 빈도가 높고 부정교합 치료를 위해 내원하는 비율도 다른 부정교합보다 상대적으로 높은 것으로 알려져 있다<sup>15</sup>.

일반적으로 전치부 반대교합이 구치부 III급 부정교합과 같이 나타나는 것이 전형적인 골격성 III급 부정교합의 특징이지만 많은 경우에는 구치부 III급 부정교합을 동반하지 않은 전치부 반대교합을 보이는 환자의 비율도 높은 편이다. 주지하는바와 같이 앵글 분류에 의한 부정교합의 분류는 상, 하악 제 1대구치의 전, 후방적 교합 관계만으로 부정교합을 분류하는 방법으로, 간단하지만 3차원상의 골격성 부정교합의 여부를 알 수 없다는 가장 큰 한계도 내포하고 있다. 하지만 현재까지도 가장 널리 보편적으로 쓰이는 기준이며 앵글 분류를 사용하여 혼합치열기 전치부 반대교합 환자에서 크지 않은 상, 하악 제 1대구치의 전, 후방적 교합 관계의 차이로 III급 또는 I, II급 부정교합으로 분류가 가능하다.

혼합치열기에서 나타날 수 있는 이러한 구치부 교합관계의 작은 차이가 전치부 교합이나 상, 하악의 전후방적 성장 부조화와 유의하게 연관되어 있다면 임상검사와 모형분석 단계에서부터 환자의 진단과 치료계획 수립이 용이하게 진행될 수 있을 것

으로 생각된다.

본 연구의 목적은 전치부 반대교합을 동반한 혼합치열기에서 앵글분류에 의한 III급 부정교합 환자의 경우, I급 또는 II급 부정교합 환자에 비해 유의하게 차이가 있는 골격성, 치성 항목이 있는지를 알아보고, 전치부 반대교합을 갖는 경우에 어떤 분석 항목을 통해 구치부 III급 부정교합을 판별할 수 있는가를 알아봄에 있다.

## 연구대상 및 방법

### 1. 연구대상

본 연구의 자료는 한림대학교 성심병원 치과에 내원한 혼합치열기의 아동으로 진단모형 상에서 전치부 반대교합을 보이는 환자를 대상으로 하였다. 전치부 개교가 존재하더라도 수평피개가 0보다 작은 경우이면 전치부 반대교합의 범주에 포함시켰으며 Hellman dental age에 의한 교합 발육단계상 IIIa, IIIb에 해당하는 환자를 분석의 대상으로 하였다. 유치의 조기상실로 인한 공간소실과 대구치의 근심이동이 확인되는 경우는 실험대상에서 제외하였다. 연구대상은 52명으로 앵글 분류에 의한 구치부 교합이 III급을 보이는 22명의 아동(남 12명, 여 10명, 평균 나이 10세4개월)과 I급 또는 II급 관계를 보이는 30명의 아동(남 20명, 여 10명, 평균나이 10세1개월)이었다.

### 2. 연구방법

#### 1) 투사도 작성 및 자료입력

III급 부정교합군과 비 III급 부정교합군 환자의 측모두부방사선 규격사진의 투사도를 작성하고 Powerceph을 이용하여 자료를 입력하였다. 본 연구에 사용된 측정점과 측정항목은 다음과 같다.

측정점(Powerceph manual 참조)

Sella : center of Sella Turcica

Porion : most superior point of external auditory meatus

Basion : most inferior point of the occipital bone  
 Hinge axis : center of rotation of the condyle  
 Pterygoid : eleven o'clock position of the pterygoid fissure  
 Orbitale : most inferior point of the orbital contour  
 ANS : tip of the anterior nasal spine  
 PNS : tip of the posterior nasal spine  
 A-point : deepest point between ANS and upper incisal alveolus  
 B-point : deepest point between pogonion and lower incisal alveolus  
 PM : point where curvature changes between B-point & Pogonion  
 Pogonion : most anterior point of the symphysis  
 Menton : most inferior point on the symphyseal outline  
 Corpus : left point of a tangent of the inferior border of the corpus  
 Ramus down : lower point of a tangent of the posterior border of the ramus  
 Articulare : intersect of inferior cranial base surface and posterior surface of condyle  
 R3 : most inferior point of the sigmoid notch of the ramus  
 R1 : deepest point on the curvature of the anterior border of the ramus  
 Upper1 crown : tip of the crown of the upper incisor  
 Upper 1 root : tip of the root of the upper incisor  
 Lower 1 crown : tip of the crown of the lower incisor  
 Lower 1 root tip : of the root of the upper incisor  
 Occlusal plane : midpoint between upper and lower 1st bicuspids or incisors  
 Upper 6 distal : distal contact point of

maxillary first molar 2mm above occlusal plane

Upper 6 root : distal buccal root of maxillary first molar

Lower 6 distal : distal contact point of mandibular first molar 2mm below occlusal plane

Lower 6 root : distal buccal root of mandibular first molar

## 2) 계측항목

### A. 골격성 계측항목(그림 1, 2)

#### 1) 두개저 항목

1. Cranial deflection(mm) : FH plane과 Na-Ba plane간 각도
2. Saddle angle(°) : Nasion-S-Ar 간 각도
3. Anterior cranial base(mm) : N-S간 거리
4. Posterior cranial base(mm) : S-Ar간 거리

#### 3) 상악골

5. Maxillary depth(mm) : FH plane과 N-point A가 이루는 각도

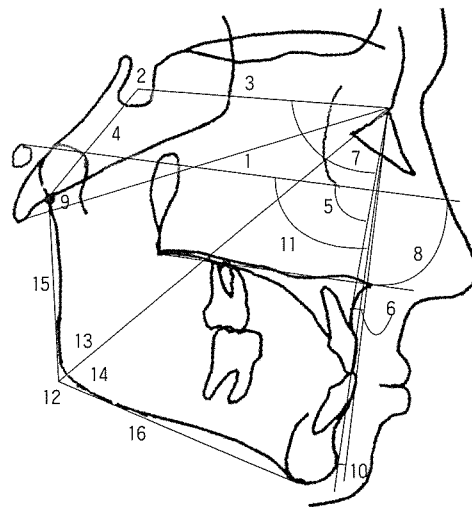


그림 1. 골격 계측 항목

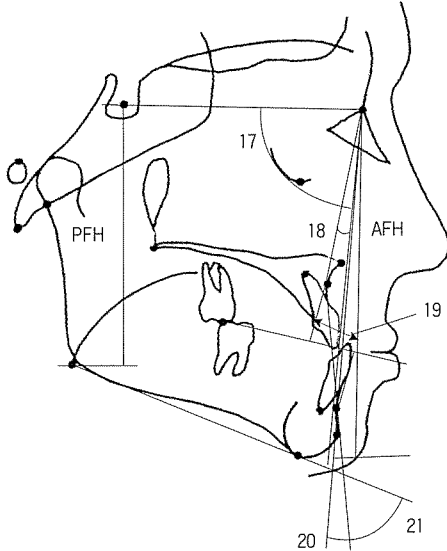


그림 2. 골격계측 항목(계속)

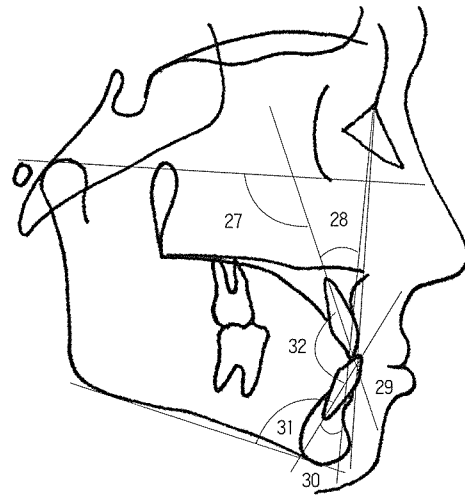


그림 3. 치성 계측항목

6. A point to N-perpendicular(mm) : N에서 FH plane에 내린 수선에서 A point까지의 거리
7. SNA( $^{\circ}$ ) : S-Nasion- Apoint가 이루는 각도
8. Palatal plane angle( $^{\circ}$ ) : FH plane과 palatal plane이 이루는 각도

#### 4) 하악골

9. Articular angle( $^{\circ}$ ) : S-Ar-Go이 이루는 각도
10. Pog to N-perpendicular(mm) : Nasion에서 FH plane에 내린 수선에서 Pog까지의 거리
11. Facial depth( $^{\circ}$ ) : FH plane과 N-Pog이 이루는 각도
12. Gonial angle( $^{\circ}$ ) : Ar-Go-Me 이 이루는 각도
13. Upper gonial angle( $^{\circ}$ ) : Nasion-Go-Ar 이 이루는 각도
14. Lower gonial angle( $^{\circ}$ ) : Nasion-Go-Me 이 이루는 각도
15. Ramus height(mm) : Ar-Go까지의 거리
16. Mandibular body length(mm) Go-Me 사이의 거리

17. SNB( $^{\circ}$ ) : S-Nasion- Bpoint가 이루는 각도

#### 5) 악간관계

18. ANB( $^{\circ}$ ) : SNA와 SNB가 이루는 각도
19. Wits appraisal : A point와 B point에서 기능 교합면에 내린 수선의 교점간 거리
20. AB plane angle( $^{\circ}$ ) : AB plane과 facial plane이 이루는 각도
21. AB to mandibular plane angle( $^{\circ}$ ) : AB plane과 mandibular plane이 이루는 각도
22. ODI : AB to mandibular plane angle과 palatal plane angle의 합
23. APDI : facial plane angle, AB plane angle, palatal plane angle의 합

#### 6) 기 타

24. FHR(Facial Height Ratio) : 전안면고경 (AFH)에 대한 후안면고경(PFH) 비율
25. upper lip to esthetic plane(mm) : esthetic plane에서 상순까지의 수직거리

26. lower lip to esthetic plane(mm) : esthetic plane에서 하순까지의 수직거리

#### B. 치성 계측항목

27. Mx1 to FH(°): FH plane과 상악중절치가 이루는 각도

28. Mx1to NA(°): NA line과 상악중절치가 이루는 각도

29. Md1 to APog(mm): A-Pog line에서 하악 중절치 절단면까지의 거리

30. Md1 to NB(°): NB line과 하악중절치가 이루는 각도

31. IMPA(°) : 하악중절치가 하악하연과 이루는 각도

32. Interincisal angle(°) : 상, 하악 중절치간 각도

33. Overbite(mm) : 상, 하악 중절치간의 수직피개량

34. Overjet(mm) : 상, 하악 중절치간의 수평피개량

#### 3. 통계분석

위에서 얻은 계측치를 SPSS version 10을 이용하여 다음과 같이 처리하였다.

##### 1) 기술통계량 및 Mann-Whitney test

각 군마다 모든 변수의 평균, 표준편차, 최소값과 최대값을 구하였으며, 두 군간 유의한 차이를 보이는 골격성, 치성 계측 항목을 알아보기 위해 Mann-Whitney test를 시행하였다. 유의수준은  $P<.05$ ,  $<.01$ ,  $<.001$ 으로 하였다.

##### 2) 구치부 III급 부정교합과 비 III급 부정교합을 판별하기 위한 판별분석

전치부 반대교합을 보이는 혼합치열기 환자에서 앵글 분류에 의한 구치부 III급 부정교합과 비 III급 부정교합을 가장 잘 구별해낼 수 있는 변수를 알아보기 위해 판별분석을 시행하였다.

단계별 입력 방법을 시행하여 다양한 변수의 입력에 의해 발생할 수 있는 중복(redundancy)의 문제를 피하고자 했다. 판별식에 포함된 각 독립변수마다 비표준화 정준 판별함수 계수가 계산되며 이 함수로부터 각 개인의 점수가 산출된다. 이 점수를 집단 중심점과 비교하여 판별함수가 각 집단 구성원을 얼마나 정확하게 분류하는지를 분류결과표로 나타내고 판별함수의 분별력을 계산하였다.

#### 연구결과

##### 1. 구치부 III급 부정교합군과 비III급 부정교합간 골격성, 치성 계측항목 간의 차이(표 1).

연구에 사용된 모든 변수들의 기술통계량이 표 1에 나와 있다. 두 군간에 유의한 차이가 있는 항목의 유의수준은  $P<.05$ ,  $<.01$ ,  $<.001$ 으로 표시되어 있다.

골격특징을 나타내는 항목 중에는 상, 하악골 각각의 전후방적 위치를 나타내는 항목과 악간관계 항목의 일부가 포함되어 있으며 두 군간 유의한 차이를 보이는 치성 항목은 모두 상악전치의 전방경사와 관련된 계측항목이다.

이밖에 후두개저 길이가 III급 부정교합을 보이는 군에서 유의한 수준( $p<.05$ )으로 작은 것은 기존의 연구결과와 일치한다<sup>16</sup>.

악안면 골격구조의 성장방향과 관련된 항목(Gonial angle, Upper gonial angle, Articular angle)에서 양 군간 유의한 차이가 없었으며, 전치부 수평피개나 수직피개에서도 유의한 차이는 없었다.

##### 2. 구치부 III급 부정교합과 비 III급 부정교합을 판별하기 위한 판별분석 결과(표 2, 3).

혼합치열기 환자에서 전치부 반대교합 상태로 구치부 III급 부정교합과 I급 부정교합을 분류할 수 있는 판별함수를 생성하는 4개의 독립변수가 단계별 변수 선택에 의해 선택되었다.

선택된 변수는 Mx1 to FH, APDI, AB plane

# ORIGINAL ARTICLE

표 1. 평균, 표준편차, 최소값과 최대값 및 Mann-Whitney 검정 결과

cephalometric variables	class III group				non-class III group				Mann-Whitney test	
	Mean	SD	Min	Max	Mean	SD	Min	Max	P	Z
cranial deflection(°)	28.13	2.60	21.50	31.00	27.42	2.59	20.3	33.2	NS	-1.501
Saddle angle(°)	122.80	5.68	113.40	132.90	123.25	5.67	106.80	134.00	NS	-.482
S-N(mm)	66.19	2.96	61.00	71.70	66.09	2.89	61.30	71.70	NS	-.019
S-Ar(mm)	30.86	2.79	26.40	37.40	32.48	2.84	27.50	38.60	*	-2.067
Maxillary depth(°)	88.89	3.63	79.50	97.10	86.76	2.57	80.70	90.50	*	-2.455
A to N-perp(mm)	-1.12	3.64	-11.00	6.90	-3.22	2.56	-8.50	0.70	*	-2.381
SNA(°)	80.36	3.38	71.70	85.70	79.00	3.27	73.70	86.10	NS	-1.714
Palatal plane angle(°)	1.24	3.22	-3.60	8.10	0.72	2.49	-4.50	6.10	NS	-.417
Articular angle(°)	147.29	7.14	129.90	160.70	146.82	7.25	134.20	169.70	NS	-.565
Pog to N-perp(mm)	-2.51	5.81	-19.30	9.10	-7.16	4.62	-19.20	0.10	***	-3.242
Facial depth(°)	88.68	3.09	79.90	95.00	86.17	2.43	90.10	79.40	***	-3.298
Gonial angle(°)	127.19	4.86	118.20	135.80	126.66	5.23	117.00	138.70	NS	-.565
upper gonial angle(°)	50.16	3.73	42.90	58.80	50.21	3.32	43.50	54.90	NS	-.157
lower gonial angle(°)	75.80	7.69	47.90	84.10	76.43	4.35	69.80	87.00	NS	-.426
ramus height(mm)	43.26	3.13	38.20	48.50	42.58	2.94	35.60	49.40	NS	-.926
Go-Me(mm)	69.35	4.10	61.80	77.60	66.16	3.94	57.70	75.00	**	2.594
SNB(°)	80.32	3.19	72.40	84.90	78.43	2.92	73.80	85.90	*	-2.353
ANB(°)	0.05	1.80	-2.60	3.30	0.56	2.14	-4.30	4.40	NS	-1.297
Wits appraisal(mm)	-7.85	3.35	-14.00	-1.00	-6.59	3.00	-12.30	.60	NS	-1.603
AB plane angle(°)	-.18	2.31	-3.70	4.20	0.48	3.38	-8.00	6.40	NS	-1.260
AB to Go-Me(°)	62.39	4.38	53.90	73.30	65.60	5.14	52.10	73.50	**	-2.687
ODI(°)	63.62	5.78	51.00	73.60	66.31	5.20	53.40	76.40	NS	-1.852
APDI(°)	90.10	4.55	83.30	97.80	86.16	4.48	77.50	96.40	**	-2.695
FHR	62.20	3.00	57.40	68.20	63.42	3.76	56.60	71.10	NS	-1.251
Mx 1 to A-Pog(mm)	4.67	2.21	1.30	9.10	3.13	2.43	-3.50	6.70	*	-2.038
Mx 1 to FH(°)	115.17	7.00	100.90	126.80	107.36	7.46	92.80	118.80	***	-3.261
Mx 1 to NA(°)	26.28	6.08	13.80	37.90	20.57	7.51	4.50	31.40	**	-2.918
Mn 1 to A-Pog(mm)	6.64	2.24	3.60	11.10	3.13	2.43	-3.50	6.70	NS	-1.696
Mn 1 to NB(°)	27.30	6.18	18.10	38.70	26.01	6.36	16.80	37.90	NS	-1.158
IMPA(°)	89.72	7.55	75.10	105.20	90.67	7.56	74.40	105.20	NS	-.574
IIA(°)	126.37	9.52	111.10	143.50	132.80	11.56	111.50	154.60	NS	-1.945
OB(mm)	1.19	2.51	-5.20	5.10	1.18	1.69	-1.20	6.40	NS	-.445
OJ(mm)	-1.73	1.55	-5.00	-.60	-1.92	1.71	-8.60	-.50	NS	-.195
Upper lip to E-line(mm)	0.36	2.69	-6.20	4.50	0.24	2.23	-5.10	3.90	NS	-.556
Lower lip to E-line(mm)	3.82	2.78	-.60	10.30	2.60	2.19	-1.40	6.30	NS	-1.241

Levels of significance: \*, P<.05, \*\*, P<.01, \*\*\*, P<.001, NS; not significant

angle, Facial height ratio이다. 공분산행렬의 동일성 가설을 검증한 결과 Box's M 검증결과는 가설에 위배되지 않음을 보여준다(p value=.529). 정준 판별함수의 정준상관계수(canonical correlation

coefficient)는 판별점수와 집단간의 관계를 나타내는데 이 정준 상관계수를 제공하면 .4692이며 이는 종속변수, 즉 판별점수 분산의 46.92%가 선택된 4개의 독립변수들에 의해 설명됨을 의미한다.

표 2. 단계별 판별분석

predictive variables	표준화된 정준판별 함수 계수	비표준화된 정준판별 함수 계수
FHR	-0.614	-0.177
AB plane angle	0.683	0.229
APDI	1.103	0.245
Mx1 to FH	0.781	0.107
(Constant)		-22.249

Individual score = -22.249 + 0.245 APDI + 0.229 AB plane angle + 0.107 Mx1 to FH - 0.177 FHR

Discriminant scores for group means (group centroids): Class III group 1.076, non-Class III group -0.789; critical score 0.143

정준판별함수의 Wilks의 람다값은 독립변수들에 걸쳐 두 집단간에 차이가 있는지를 검증하는 것으로 검증결과 귀무가설이 기각되어( $p=.000$ ) 4개의 독립변수들에 걸쳐 두 집단간에 유의차가 있는 것으로 나타났다. 표준화되지 않은 정준 판별함수 계수가 표 2에 나와 있다. 이 계수에 의해 판별식이 유도되며 다음의 식을 통해 각 개인의 점수가 산출된다.

Individual score = -22.249 + 0.245 APDI + 0.229 AB plane angle + 0.107 Mx1 to FH - 0.177 FHR

0.143의 경계점수(critical score)를 기준으로 이보다 큰 값이면 구치부 III급 부정교합으로 판별하였다. III급 부정교합의 81.9%를 옳게 판별하였으며 III급 부정교합이 아닌 경우에는 83.3%를 옳게 판별하였다. 전체 정판별율은 82.7%였다(표 3).

## 토 의

### 1. 전치부 반대교합을 동반한 혼합치열기 III급 부정교합자의 골격적 특징

많은 선학들이 사춘기 이전의 III급 부정교합의 두개안면 골격 특성과 성장에 관한 연구결과를 보고한 바 있다<sup>17-20</sup>. 임 등<sup>15</sup>의 연구에 의하면 전치부 반대교합을 주소로 내원하는 환자 비율이 18세 이하에서 12.8%에 이르며, 이 수치는 하악전돌을 주소로 내원한 환자 수(14.4%)에 이어 2번째로 많은

표 3. 판별식에 의한 분류 결과

original group membership	predicted group membership	
	Class III group	non-Class III group
Class III group	81.9%(n=18)	18.1%(n=4)
non-Class III group	16.7%(n=5)	83.3%(n=25)

비율을 차지한다. 이처럼 전치부 반대교합과 하악 전돌은 일반인들에게도 교정치료의 필요성을 많이 느끼게 하는 부정교합 중 하나이다.

전치부 반대교합을 동반한 III급 부정교합 환자의 종적인 자료를 분석한 Miyajima 등<sup>21</sup>과 Mitani 등<sup>22</sup>의 연구에 의하면 상악골은 두개저에 비해 후방위치 되어있으나 성장함에 따라 더 후퇴되는 양상은 보이지 않는다고 하였다. 이에 비해 혼합치열기 말기에 이미 전돌된 양상을 보이는 하악골은 성장과 더불어 더욱 전돌되는 양상을 보인다고 하였다. 치성정보상도 발육과정의 진행에 따라 더욱 명확해지고 연조직 안모에도 이러한 골격성, 치성 부조화가 반영된다고 보고한 바 있다.

본 연구에서도 전, 후방적 부조화에 관한 많은 계측항목에서 전치부 반대교합을 동반한 III급 부정교합과 I, II급 부정교합 간 유의한 차이를 보였다.

전치부 반대교합을 동반한 III급 부정교합의 경우에서 상악골이 유의하게 전방위치 하였으며(Maxillary depth, A point to N-perpendicular:  $P<.05$ ) 하악골도 전방위치 하였다(Pog to N-perpendicular, Facial depth:  $P<.001$ , APDI, AB to Go-Me:  $P<.01$ , SNB:  $P<.05$ ). 하악골체의 크기도 전치부 반대교합을 동반한 III급 부정교합의 경우에서 유의하게 컸다(Mandibular body length:  $P<.01$ ). 이같은 결과는 골격성 III급 부정교합에서 하악골이 전돌된 양상을 보인다는 연구들과는 일치하지<sup>23,24</sup>, 골격성 III급 부정교합의 42%-63%에서 정상이거나 경미하게 전돌된 하악골과 함께 동반한 상악골의 후퇴나 저성장을 보인다는 연구결과들<sup>25-27</sup>과는 상이한 결과이다.

골격성 III급 부정교합자의 경우, 성별에 따라 상, 하악골의 상대적인 위치의 차이가 있다는 연구결

과가 보고된 바 있으며<sup>28,29</sup>, 전치부 반대교합을 동반한 혼합치열기 III급 부정교합군의 상대적인 상악 골의 전방위치의 정확한 의미를 알기 위해서는 추 후에 성별에 따른 증적인 성장 변화 관찰을 통한 전치부 수평, 수직피개량의 변화, 구순돌출도의 변화 등에 관한 연구가 필요하다고 사료된다. 더불어 두개저에 대한 상, 하악골의 상대적인 위치에 따른 치성보상 양상이나 연조직 안모의 차이, 그리고 이에 따른 최적의 치료 방법등에 관한 연구도 요구된다고 생각된다.

한 등<sup>30</sup>은 ROC 분석에 의하면 II급, III급 부정교합의 진단에서 APDI가 가장 효율적이라고 보고한 바 있으며 본 연구에서도 APDI 항목은 III급 부정교합에서 유의하게 큰 값을 보였으며 AB to mandibular plane angle은 유의하게 작은 값을 보였다( $P<.01$ ).

박 등<sup>23</sup>은 골격성 제 III급 부정교합자에서 사춘기 전 군에 비해 사춘기군에서 APDI가 유의하게 큰 값을 보인다고 하였으며 본 연구대상도 영구치열로의 이행과 함께 상, 하악골간의 수평 부조화가 더 커지리라 예상할 수 있다.

위의 결과를 종합하면 전치부 반대교합을 동반한 혼합치열기 III급 부정교합환자의 상, 하악골이 전체적으로 전방위치하며 하악골의 전방위치에는 하악골의 크기가 작용함을 알 수 있다.

## 2. 전치부 반대교합을 동반한 혼합치열기 III급 부정교합자의 전치부 치성 구조의 특징

전치부 반대교합을 동반한 III급 부정교합에서 상악전치가 유의하게 전방경사가 되어 있었으며(Mx1 to FH :  $P<.001$ , Mx1 to NA :  $P<.01$ , Mx1 to APog, Mx1 & NA(mm),  $P<.05$ ), 전치간 치축이나 하악전치의 치축에는 유의차가 없었다.

악골의 전, 후방적 위치관계와 상, 하악 전치의 치축 경사도는 높은 상관관계를 가지는 것으로 알려져 있으며<sup>31</sup>, 이 같은 소견은 전형적인 골격성 III급 부정교합 환자에서 나타나는 치성보상 작용의

일종이라고 생각된다. 두군간에 하악전치 치축 경사도의 차이는 없지만 전치부 반대교합을 동반한 III급 부정교합군에서 증령에 따른 시상면상에서의 골격 부조화가 심화되면서 하악전치의 설측경사가 유의하게 일어날 수 있을 것이다.

## 3. 전치부 반대교합을 동반한 혼합치열기 III급 부정교합의 구치부 교합관계의 판별

이번 연구에서 두 군간에 수평피개, 수직피개량, 상, 하순의 돌출도 사이에 유의차가 없었고 임상적으로도 전치부 반대교합의 양상만으로 구치부 교합관계를 예상하기는 힘든 경우들이 많았다. 판별함수에 포함된 4개의 변수는 Mx1 to FH, APDI, AB plane angle, Facial height ratio 이고 전체 정판별율은 82.7%였다.

악안면 골격 구조와 같이 복잡한 관계의 규명<sup>32,33</sup>에 단변량 분석 방법은 적당하지 않다. 이런 이유로 본 연구에서는 판별분석을 통해 전치부 반대교합을 동반한 혼합치열기 환자의 구치부 교합관계를 분별할 수 있는 판별식을 도출하고자 했다. 판별분석에서 좀 더 의미 있는 판별식이 성립하기 위해서는 연구대상 이외의 환자에 적용했을 때도 정판별율이 높아야 하며 이 조건을 만족하려면 연구대상의 수가 매우 커야한다<sup>34</sup>. 또한 판별분석에서 고려해야 할 사항은 두 군을 정확하게 판별하는데 중요하게 작용하는 분석 항목이 결여된 경우에도 판별분석의 정판별률은 떨어지게 된다는 점이다<sup>34</sup>.

상악 전치의 전방경사(Mx1 to FH)는 가장 흔하게 나타나는 대표적인 골격성 III급 부정교합의 치성보상으로 알려져 있다. 이번 연구 결과, 초기나 중기 혼합치열기의 전치부 반대교합을 동반한 III급 부정교합에서 이미 상악전치의 전방경사가 유의하게 크고 판별식에 포함됨을 알 수 있다. 전치부 반대교합을 동반한 III급 부정교합의 통상적인 교정치료의 경우 상악전치의 순측 경사를 심화시킬 가능성이 있기 때문에 악교정 치료와 함께 상악 구치의 후방이동을 동반한 치료가 병행되거나 추후 고정식



교정치료를 받기 치료의 필요성이 대두될 가능성이 많아질 수 있을 것으로 사료된다.

APDI와, APDI의 구성성분중 하나인 AB plane angle은 상, 하악골의 골격적인 전, 후방적 부조화를 나타내는 항목으로 전치부 반대교합을 동반한 혼합치열기에서 구치부 교합관계의 판별식에 포함되었다.

마지막으로 안모의 수직적 부조화를 알 수 있는 요소인 Facial height ratio는 두 군간에 유의차가 없었던 항목이었다. 골격성 III급 부정교합에서 수직적 성장 양상은 일반적으로 좋지 못한 치료 결과와 연관 되어 있는 경우가 많다. 그러나 이번 연구에서 두 군간에 유의한 수직적 부조화가 관찰되지 않았기 때문에 향후 다른 계측항목과 더 많은 연구대상을 포함시켜 수직적 부조화가 판별식에 어떤 영향을 주는지 고찰해 볼 필요가 있다고 생각한다.

## 결 론

1. 전치부 반대교합을 동반한 혼합치열기 III급 부정교합의 경우에서 상악골이 유의하게 전방위

치 하였으며 (Maxillary depth, A point to N-perpendicular;  $P<.05$ ) 하악골도 전방위치 하였다(Pog to N-perpendicular, Facial depth;  $P<.001$ , APDI, AB to Go-Me;  $P<.01$ ). 하악골체의 크기도 전치부 반대교합을 동반한 III급 부정교합의 경우에서 유의하게 컸다( $P<.01$ )

2. 전치부 반대교합을 동반한 혼합치열기 III급 부정교합에서 상악전치가 유의하게 전방경사 되어 있었으며(Mx1 to FH,  $P<.001$ ) 전치간 치축이나 하악전치의 치축 경사에는 유의차가 없었다.
3. 혼합치열기 환자에서 전치부 반대교합 상태로 구치부 III급 부정교합과 I급 또는 II급 부정교합을 분류할 수 있는 판별함수를 생성하는 4개의 독립변수가 단계별 변수 선택에 의해 선택되었다. 선택된 변수는 Mx1 to FH, APDI, AB plane angle, Facial height ratio이며 전체 정판별율은 82.7%였다.

## 참 고 문 헌

1. 성지현, 김성식, 손우성. 골격성 III급 부정교합 환자의 악골 부조화가 구치부 치성보상에 미치는 영향. 대치교정지 2003;33(1):141-49
2. 김형돈, 유대진, 김일규 등. 8-10세 아동에서 III급 부정교합 환자의 구성요소에 대한 측모두부 방사선 계측학적 연구. 대치교정지 2000;30:159-74
3. 전영진, 박수병, 손우성. 골격성 III급 부정교합자의 치성보상과 두개안면골격의 상관관계에 관한 연구. 대치교정지 1997;27:209-19
4. 양원식, 김병호. 이모장치의 적응증에 관한 후향적 고찰. 대치교정지 1995;25:1-12
5. 성재현, 권오원, 김상두. III급 부정교합 치료 후 예후에 관한 후향적 고찰. 대치교정지 1998;8:175-87
6. Kapust AJ, Sinclair PM, Turley PK. Cephalometric effects of face mask/expansion therapy in Class III children: a comparison of three age groups. Am J Orthod Dentofacial Orthop. 1998 Feb;113(2):204-12.
7. Hagg U, Tse A, Bendeus M, Rabie AB. Long-term follow-up of early treatment with reverse headgear. Eur J Orthod. 2003 Feb;25(1):95-102.
8. Kajiyama K, Murakami T, Suzuki A. Evaluation of the modified maxillary protractor applied to Class III malocclusion with retruded maxilla in early mixed dentition. Am J Orthod Dentofacial Orthop. 2000 Nov;118(5):549-59.
9. Baccetti T, McGill JS, Franchi L, et al. Skeletal effects of early treatment of Class III malocclusion with maxillary expansion and face-mask therapy. Am J Orthod Dentofacial Orthop. 1998

## 참 고 문 헌

- Mar;113(3):333-43.
10. Deguchi T, Kanomi R, Ashizawa Y, Rosenstein SW. Very early face mask therapy in Class III children. *Angle Orthod.* 1999 Aug;69(4):349-55.
  11. Yuksel S, Ucem TT, Keykubat A. Early and late facemask therapy. *Eur J Orthod.* 2001 Oct;23(5):559-68.
  12. Baccetti T, Tollaro I. A retrospective comparison of functional appliance treatment of Class III malocclusions in the deciduous and mixed dentitions. *Eur J Orthod.* 1998 Jun;20(3):309-17.
  13. Stellzig-Eisenhauer A, Lux CJ, Schuster G. Treatment decision in adult patients with Class III malocclusion: orthodontic therapy or orthognathic surgery? *Am J Orthod Dentofacial Orthop.* 2002 Jul;122(1):27-37; discussion 37-8.
  14. Schuster G, Lux CJ, Stellzig-Eisenhauer A. Children with Class III malocclusion: development of multivariate statistical models to predict future need for orthognathic surgery. *Angle Orthod.* 2003 Apr;73(2):136-45.
  15. 임동혁 김태우 남동성 장영일. 서울대학교 치과 병원 교정과에 내원한 부정교합환자의 최근 경향 *대치교정지* 2003;33: 63-72
  16. Baik HS, Han HK, Kim DJ, Proffit WR. Cephalometric characteristics of Korean Class III surgical patients and their relationship to plans for surgical treatment. *Int J Adult Orthodon Orthognath Surg.* 2000 Summer;15(2):119-28.
  17. Mitani H. Prepubertal growth of mandibular prognathism. *Am J Orthod.* 1981 Nov;80(5):546-53.
  18. Guyer EC, Ellis EE 3rd, McNamara JA Jr, Behrents RG. Components of Class III malocclusion in juveniles and adolescents. *Angle Orthod.* 1986 Jan;56(1):7-30.
  19. Cha KS. Skeletal changes of maxillary protraction in patients exhibiting skeletal Class III malocclusion: a comparison of three skeletal maturation groups. *Angle Orthod.* 2003 Feb;73(1):26-35.
  20. Singh GD, McNamara JA Jr, Lozanoff S. Finite-element morphometry of soft tissues in prepubertal Korean and European-Americans with Class III malocclusions. *Arch Oral Biol.* 1999 May;44(5):429-36.
  21. Miyajima K, McNamara JA Jr, Sana M, Murata S. An estimation of craniofacial growth in the untreated Class III female with anterior crossbite. *Am J Orthod Dentofacial Orthop.* 1997 Oct;112(4):425-34.
  22. Mitani H, Sato K, Sugawara J. Growth of mandibular prognathism after pubertal growth peak. *Am J Orthod Dentofacial Orthop.* 1993 Oct;104(4):330-6.
  23. 박영철, 박민성, 김태균. 골격성 제 III급 부정교합자의 두 개안모의 성장양상에 관한 5년적 연구. *대치교정지* 1998;28(5):1-15
  24. Singh GD, McNamara JA Jr, Lozanoff S. Midfacial morphology of Koreans with Class III malocclusions investigated with finite-element scaling analysis. *J Craniofac Genet Dev Biol.* 2000 Jan-Mar;20(1):10-8.
  25. Jacobson A, Evans WG, Preston CB, Sadowsky PL. Mandibular prognathism. *Am J Orthod* 1974;66:140-71.
  26. McNamara JA Jr, Brudon WL. Orthodontic and orthopedic treatment in the mixed dentition. *Ann Arbor: Needham;* 1993. p. 117.
  27. Ellis E, McNamara JA. Components of adult Class III malocclusion. *Am J Oral Maxillofac Surg* 1984;42:295-305.
  28. Lew KK, Foong WC. Horizontal skeletal typing in an ethnic Chinese population with true Class III malocclusions. *Br J Orthod.* 1993 Feb;20(1):19-23.
  29. 임한호 윤영주 김광원. 악교정 수술을 요하는 골격성 III급 부정교합자의 악안면 골격 특성에 관한 연구. *대치교정지* 1998;28(2):180-191
  30. Han UK, Kim YH. Determination of Class II and Class III skeletal patterns: receiver operating characteristic (ROC) analysis on various cephalometric measurements. *Am J Orthod Dentofacial Orthop.* 1998 May;113(5):538-45.
  31. 오창근, 윤영주, 김광원. 악골관계에 따른 전치부 교합의 보상적 적응에 관한 연구. *대치교정지* 2000;30:175-83,
  32. Johnston LE. A statistical evaluation of cephalometric prediction. *Angle Orthod.* 1968 Oct;38(4):284-304.
  33. Bjork A. Prediction of mandibular growth rotation. *Am J Orthod.* 1969 Jun;55(6):585-99
  34. Battagel JM. The identification of Class III malocclusions by discriminant analysis. *Eur J Orthod.* 1994 Feb;16(1):71-80.