대한족부족관절학회지: 제8권 제1호 2004
J Korean Foot Ankle Soc. Vol 8. No. 1. pp.101-106, 2004

거골하 신연 골편 관절 유합술

부산의료원 정형외과학교실

류총일·은일수·정용욱

Subtalar Distraction Bone Block Arthrodesis (Five Cases)

Chong Il Yoo, M.D., Il Soo Eun, M.D., Yong Wook Jung, M.D.

Department of Orthopaedic Surgery, Pusan Medical Center, Pusan, Korea

=Abstract=

Purpose: To determine the efficacy of the SDBBA (Subtalar distraction bone block arthrodesis) procedure on patients with late complication of intra-articular calcaneal fractures including subtalar joint arthritis and anterior ankle impingement syndrome.

Materials and Methods: Five cases in which the SDBBA procedure was implemented were followed for more than one year. All five patients were male with an average age of 56. Clinically, the American Orthopedic Foot and Ankle Society (AOFAS) ankle-hindfoot score and the pain score were assessed. Radiographically, the talocalcaneal height and the talar inclination angle were determined.

Results: All five patients achieved subtalar joint fusion. The average pre-operative AOFAS score was 22.8 scores (range, 8-32 scores). At last follow-up, these scores improved to an average of 72.4 scores (range, 64-82 scores). The average pre-operative pain score was 8.2 scores (range, 7-10 scores). At last follow-up, these scores improved to an average of 13.2 (range, 12-15 scores). The average pre-operative talocalcaneal height was 72.8 mm (range, 70-77 mm), average post-operative talocalcaneal height improved to 79.8 mm (range, 78-84 mm). At final follow-up, these measurement was slightly decreased to average 78.6 mm (range, 74-83 mm). The average pre-operative talar inclination angle was 13.2 degrees (range, 12-15 degrees), average post-operative talar inclination angle improved to 19.2 degrees (range, 15-24 degrees). At final follow-up, these measurement was slightly decreased to average 18.6 degrees (range, 12-24 degrees). Four patients achieved successful outcomes. One patient developed a wound infection with subsequent sural neuropathy as well as collapse of the bone graft.

Conclusion: This study shows that the SDBBA procedure successfully restores the talocalcaneal height and tibio-talar relationship. This procedure is useful in surgically managed patients with talo-calcaneal height loss and anterior ankle impingement syndrome due to the late complications of calcaneal intra-articular fractures.

Key Words: Subtalar joint, Intra-articular calcaneal fracture, Distraction bone block arthrodesis

• Address for correspondence
Chong Il Yoo, M.D.
1330, Keoje-dong, Yeonje-gu, Busan, 611-072, Korea
Department of Orthopaedic Surgery, Pusan Medical Center
Tel : +82-51-607-2000 Fax : +82-51-507-3001
E-mail : chiiyoo@hanmail.net

서 론

종골 골절의 후기 합병증은 부적절한 초기 치료에서 기인한다. 그러나 종골의 분쇄 골절이나 전위된 관절내 골절의 경우엔 처음 치료에 관계없이 후기 합병증이 발생할 수

있다. 종골 골절로 인하여 발생한 정상 종골 높이 감소, 종비골간 충돌, 족부 종 아치의 감소, 경골 거골 경부간 충돌, 족 관절 배 굴곡 감소 등은 족관절 전체의 운동 감소와 통증을 초래하게 되고 그로 인하여 노동력의 감소와 정상적인 보행 및 생활에 지장을 받는 경우가 많다. 이러한 후기 합병증의 치료 방법으로 종골 외벽 절제술, 삼중 유합술, 거골하 관절 유합술 등이 있다. 이중 거골하 관절염과 족관절 전방 충돌 증후군이 동반된 환자에서 시행할 수 있는 거골하 신연 골편 관절 유합술의 결과를 분석해 보고하고자 한다.

대상 및 방법

1997년 9월부터 2002년 5월까지 본원에서 종골 관절 내 골절 합병증으로 인한 족관절 동통 및 보행 제한을 주소로 내원한 환자들 중 1년 이상 추시 관찰이 가능하였던 5명의 환자 5개의 족관절에 대하여 후향적인 분석을 하였으며 그 평균 추시 관찰 기간은 17.4개월(범위, 14-24개월)이었다. 5예 모두 남자였으며 평균 연령은 56세였다. 환자들 모두 심한 거골하 관절의 동통이 있었으며 종 아치의 소실, 전방 족관절 충돌, 배부굴곡 운동 범위의 감소, 거-종골 높이의 감소가 있었고 모두 외상성 종골 관절 내 골절 후 발생한 합병증에 의한 거골하 관절염을 관찰할 수 있었다. 단순 방사선 사진은 기본적으로 변형의 정도를 쉽게 알아보기 위하여 양측을 동시에 촬영하여 비교하는 것을 원칙으로 하였다. 족부 전후면과 사면 촬영에서 종골 전방 돌기와 종입방 관절의 침범 여부를, 측면 촬영에서는 종골의 높이와 후관절(posterior facet)의 회전 정도를, Broden 상에서는 후관절 내의 층형성(step off) 등을 평가하였고, 축상에서는 종골의 내반 변형 정도와 발뒤꿈치의 폭의 변화를 검사하였다.

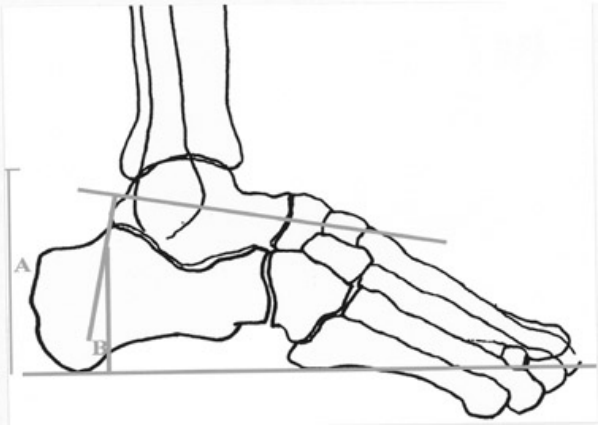

Figure 1. Diagram showing the radiological measurements. (A) talocalcaneal height, (B) talar inclination angle.

이러한 방사선학적 분석에서 가장 중요한 것은 족부의 체중부하 측면 사진을 촬영하여 거-종골 높이 및 거골 경사각을 측정하는 것이다. 거-종골 높이는 종골의 기저부에서 거골의 천장(dome)까지의 거리를 측정하여 건측과 비교하였으며, 거골 경사각은 거골의 종축에 수직인 선과 종골의 기저부를 연결한 선이 이루는 각을 측정하여 건측과 비교하였다(Fig. 1).

수술 방법은 환자를 측와위로 위치한 상태에서 압박성 지혈대를 하고 비골건과 아킬레스건 사이에 수직으로 피부를 절개한다. 비복 신경과 비골건을 확인하여 보호한 후 종골의 골막을 절개하고 절골도를 이용하여 종골의 외측 골괴를 절제하였다. 추궁 확장기(laminar spreader)를 이용하여 거골하 관절을 노출시켜 연골을 제거하고 연골하 골이 드러나게 준비한 후 그 사이 공간을 계측하고 골편이식을 위하여 장골에서 쐐기 모양의 삼방피질 골편을 적절한 모양으로 준비하였다. 이 때 외고정 장치를 내측에 고정하여 뒤꿈치의 내반 변형을 막았다. 이식골의 높이는 관절유합술후 약간의 높이 감소가 있으므로 후족부 높이 소실보다 2 mm 정도 높게 하였다. 이식 골편은 내측이 3 mm 정도 높게 만들어 골유합 후 발생할 수 있는 후족부의 내반 변형을 막을 수 있도록 하였으며 이식골편을 삽입한 후 종골 후방에서 거골로 나사못을 이용하여 고정하였다(Fig. 2).

결과 분석은 임상적으로 통증 점수와 AOFAS점수를 이용하였으며 그 외에 술전과 술후의 작업가능 정도, 감각이상 유무, 기타 합병증 등을 기술하게 하였다[16].

결 과

1. 임상적 결과

5예 모두에서 골유합을 얻었으며 AOFAS 점수는 술전 평균 22.8점(범위, 8-32점)에서 마지막 추시 관찰 시 72.4점(범위, 64-82점)으로 향상된 결과를 보였으며, 통증 점수는 술전 평균 8.2점(범위, 7-10점)에서 마지막 추시 관찰 시 13.2점(범위, 12-15점)으로 향상된 결과를 보였다(Table 1). 전체 5명의 환자 중에서 4명은 만족할 만한 결과를 보였으며, 4명 모두 술전 기립 및 보행시 있었던 동통이 현저히 감소하였고 전방 경거골 충돌로 인한 증상도 감소하였다. 5명 중 1명에서 절개부 창상 감염이 지속되어 장기간의 항생제 치료와 수술적인 소파술을 시행한 결과 창상 불유합은 완치 되었으나 이식골편의 함몰과 수 차례의 수술적인 처치와 소파술을 시행하는 과정에서 발생한 비복신경의 신경병증으로 인한 합병증으로 만족하지 못한 결과를 보였다.

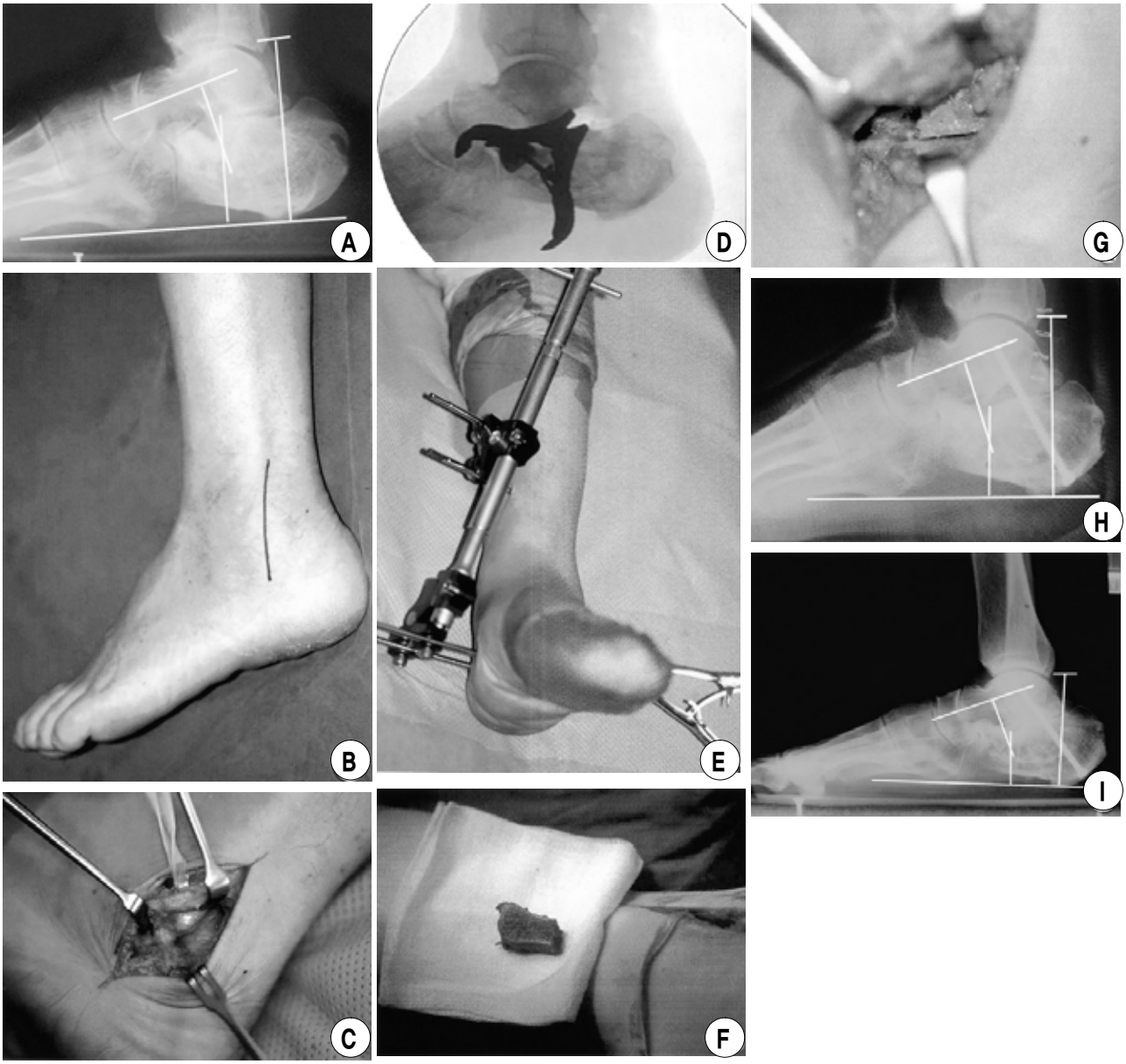

Figure 2. (A) The case was forty five years old male patient with marked subtalar arthritis for 2 years after intra-articular calcaneal fracture. Standing lateral radiograph showed 74 mm of talocalcaneal height and 15 degrees of talar declination angle. (B, C, D, E) After subtalar joint was exposed by vertical posterolateral incision, joint space was distracted by laminar spreader and medial half-pin distractor. (F, G) subtalar distraction bone block arthrodesis was performed using tricortical iliac bone graft(trapezoidal shape; medial side is 3 mm higher than lateral side). (H) Postoperative talocalcaneal height and talar inclination angle improved to 80 mm and 20 degrees. (I) At last follow-up, talocalcaneal height and talar inclination angle were 80 mm and 20 degrees

2. 방사선학적 결과

거-종골 높이는 술 전 평균 72.8 mm (범위, 70-77 mm)에서 술 후 평균 79.8 mm (범위, 78-84 mm)로 증가하였으며 최종 추시 관찰 시 평균 78.6 mm (범위, 74-83 mm)로 나타나 수술 직후 얻은 거-종골 높이 보다 최종 추시시 평균 1.2 mm (범위, 0-4 mm)의 감소를 관찰할 수 있었다 (Table 2). 거골 경사각은 술전 평균 13.2도(12-15도)에서 술후 평균 19.2도(범위, 15-24도)로 증가하였으며, 마지막 추시 관찰 시 18.6도(범위, 12-24도)로 나타나 수술 직후

Table 1. Mean (range) American Orthopaedic Foot and Ankle Society ankle-hindfoot scale and pain score for the 5 patients who underwent subtalar distraction bone block arthrodesis

Case	Sex/Age	AOFAS* score		Pain score	
		Pre-op	Last	Pre-op	Last
1	M/45	28	72	8	15
2	M/61	20	76	7	14
3	M/59	8	64	10	12
4	M/57	32	82	8	13
5	M/58	26	68	8	12
Mean		22.8	72.4	8.2	13.2

*; American Orthopaedic Foot and Ankle Society ankle-hindfoot scale

Table 3. The Talar Inclination Angle of the 5 Patients During Preoperation, Postoperation & Last Fallow up Phase

Case	Sex/Age	F/U duration (months)	Pre OP TIA* (degrees)	Post OP TIA (degrees)	Last F/U TIA (degrees)
1	M/45	18	15	20	20
2	M/61	14	14	19	19
3	M/59	16	12	15	12
4	M/57	15	13	24	24
5	M/58	24	12	18	18
Mean		17.4	13.2	19.2	18.6

TIA*; talar inclination angle

얻은 거골 경사각보다 평균 0.6도(범위, 0-3도)의 감소를 관찰할 수 있었다(Table 3, Fig. 3).

고 찰

종골 골절은 전체 발생 골절의 약 2%를 차지하고 그 중 3/4이 관절내 골절을 일으키게 된다[4,11]. 내고정 술식의 발전, 전산화 단층 촬영과 영상 투시기의 발달로 대부분의 전위된 골절의 관혈적 정복술 및 내고정술로 치료 결과가 점점 향상되어 왔으나 예후에 영향을 미칠 수 있는 요소들이 많아 현재까지도 그 치료 방법에 대하여는 논란이 많고[4,9,15,17], 합병증의 빈도도 여전히 높다.

종골 골절 후 발생할 수 있는 후기 합병증으로는 거골하 관절 및 종입방 관절의 외상성 관절염, 비골건과 연관된 합병증, 족관절 전방 충돌, 신경학적 합병증, 뒤꿈치 패드 동통, 반사성 교감신경 이영양증, 내외반 변형, 만성 종골 골수염 등이 있다. 이러한 합병증의 치료 방법으로는 비수술적 및 수술적 치료 방법이 있는데 수술적 치료 방법에는 거골하 관절 유합술, 거골하 신연 골편 관절 유합술, 종골 외벽 절제술, 삼중 유합술, 비복 신경의 절단 및 근위 이전술, 경골 골절술 등이 있다[2,10,12,18,19,20].

종골의 관절 내 골절의 후기 합병증으로 발생하는 거골하 관절의 관절염으로 증상이 동반된 경우 거골하 관절 유합술로 치료가 가능하며 필요에 따라 비골과 종골 외측 벽의 충돌이 동반된 경우 종골 외벽 절제술을 같이 시행할 수가 있다[19]. 그러나 Trnka 등[21]은 거골하 관절 유합술은 거-종골 높이 소실이나 거골 경사각의 감소를 회복시킬 수 없어 거-종골 높이 소실이 건측과 비교하여 8 mm 이하이면서 거골 경사각이 20도 이상인 종골의 관절내 골절후 발생한 거골하 관절염에서만 시행할 수 있는 방법이라 하였고, Carr등[6]은 거-종골 높이가 감소하면 경골의 하단부와 거골의 경부가 부딪혀 통증이 유발되는 전방 경거골 충돌을 일으키므로 거골하 관절의 신연 골편 관절 유합술을 시행하여 종골의 높이를 가능한한 정상 해부학적 높이로 복원시키는 것이 유용하다고 소개를 하였으며, 1년 이상 추시 가능하였던 8명의 환자 중 6명이 만족스러운 결과를 나타내었다고 하였다. Myerson 과 Quill[19]은 거골하 관절의 신연 골편 관

Table 2. The Talo-Calcaneal Height and Talo-Calcaneal Height Loss of the 5 Patients During Preoperation, Postoperation & Last Fallow up Phase

Case	Sex/Age	F/U duration (months)	Pre OP (mm)			Post OP (mm) TCH	Last F/U (mm) TCH
			TCH* (aff†)	TCH (con‡)	TCHL§		
1	M/45	18	74	82	8	80	80
2	M/61	14	77	84	7	84	83
3	M/59	16	70	80	10	78	74
4	M/57	15	71	79	8	79	78
5	M/58	24	72	80	8	78	78
Mean		17.4	72.8	81	8.2	79.8	78.6

*; talo-calcaneal height, †; affected side, ‡; controlateral side, §; talo-calcaneal height loss

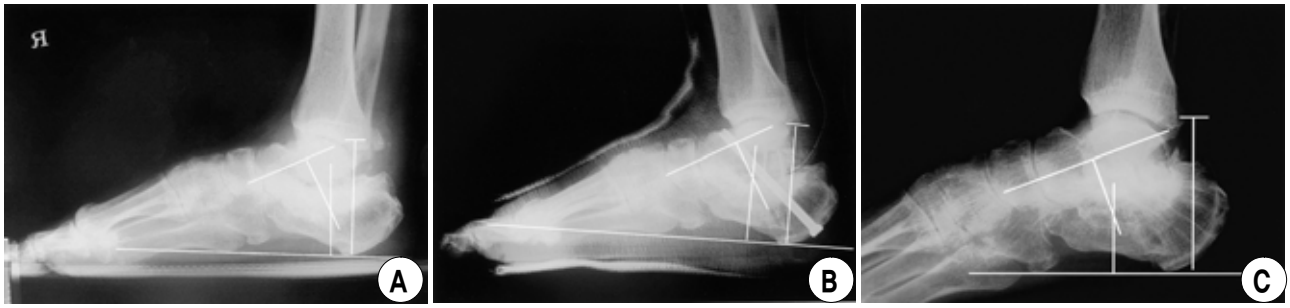

Figure 3. (A) The case was fifty nine years old male patient with subtalar arthritis for 5 years after intra-articular calcaneal fracture. The pre-operative talo-calcaneal height and talar inclination angle were 70 mm and 12 degrees. (B) Subtalar distraction bone block arthrodesis was performed. The postoperative talo-calcaneal height and talar inclination angle improved to 78 mm and 15 degrees. (C) But, the patients developed a wound infection with subsequent sural neuropathy as well as collapse of the bone graft. At last follow-up, the talocaneal height and talar inclination angle decreased to 74 mm and 12 degrees.

절 유합술의 적응증으로 거-종골 높이의 손실이 정상 측 보다 8 mm 이상이고 거골 경사각의 감소로 인하여 전방 경거골 충돌이 방사선학적으로 증명되는 경우로 하였으며, 14명의 환자 중 7명에서 만족스러운 결과를 보고하였다. 본 연구에서도 거-종골 높이 소실이 8 mm 이상이고 거골 경사각이 20도 이하로 충돌 증세가 있는 경우를 거골하 관절 유합술의 적응증으로 하였다.

거골하 관절 유합술의 수술 시기에 대해서는 골절후 증상이 호전되므로 최소 2년까지 기다려야 한다고 보고하고 있으나 손상의 범위와 정도, 변형에 따라 다르다. 골절이 관혈적 정복으로 해부학적 정복이 되었으나 거골하 관절염의 증상을 호소하는 경우 9-12개월을 기다려 보고 그후에 관절 유합술을 시행하여야 한다[15]. 그러나 처음부터 골절 자체가 분쇄가 심하고 수술시에 정복이 되지 않은 골절은 기다리지 않고 바로 관절 유합술을 하는 것이 좋다[15]. 본 연구에서는 5예 모두 처음 골절 후 1년 이상을 추시 후 수술을 시행하였다.

거골하 관절 유합술 시 사용되는 수술적 접근법으로 흔히 수직 후외방 접근법이 주로 이용되는데 이는 Gallie[13]에 의해 소개되었고 Carr[6]에 의하여 대중화되었다. 이 접근법은 약간 굴곡형의 피부 절개나 J-형의 피부 절개 보다 신연 후에 피부 봉합이 가능하여 창상 감염이 적고 비복 신경을 직접 노출하여 수술 하기 때문에 신경 손상의 위험성이 적어 본 연구에서도 5예 모두 수직 후외방 접근범을 사용하였다.

임상적 결과를 보면 Chan과 Alexander[8]는 동일한 적응증과 술식을 이용한 보고에서 AOFAS점수를 비교한 결과 술전 평균 50점에서 술후 평균 76.5점으로 향상된 결과를 보고하였으며, Bednarz 등[3]은 33개월 추시 결과 술전 평균 25점에서 술후 평균 75점으로 향상되었다고 보고하였고, Burton 등[5]도 14명의 환자를 47개월 추시한 결과 평균 76.1점으로 향상되었다고 하였다. 본 연구에서도 종골의 관절 내 골절 후 발생한 후기합병증으로 인한 거골하 관절염으로 거골하 신연 골편 관절유합술을 실시한 5명의 환자에 대하여 평균 17.4개월의 추시 관찰한 결과 AOFAS 점수는 술전 평균 22.8점에서 마지막 추시 관찰 시 평균 72.4점으로 향상된 결과를 얻을 수 있었다.

방사선학적인 평가는 거종골 높이와 거골 경사각을 이용하여 수술 후 시상면에서 후족부 정렬 향상 정도를 평가하였는데 거-종골 높이는 술 전 72.8 mm에서 술 후 79.8 mm로 증가하였으며 최종 추시 관찰 시 78.6 mm로 관찰되어 수술 직후 얻은 거-종골 높이가 약간 감소하는 것을 볼 수 있었다. 거골 경사각은 술전 평균 13.2도에서 술후 19.2도로 향상 되었으며 마지막 추시 관찰 평균 18.6도 관찰되어 수술 직후 얻은 거골 경사각도 약간 감소하는 현상을 볼 수 있는데, 다른 문헌에서도 비슷한 교정 결과를 보고하고 있다[1,5,6]. 최종 추시 후 방사선 사진과 수술 직후 방사선 사진을 비교하였을 때 대부분 어느 정도의 거-종골 높이 감소를 관찰할 수 있는데, 이러한 방사선학적 지표의 감소는 체중 부하 여부와도 연관이 있겠지만 골 이식 후 후족부에 이식 골편이 골화되는 사이에 흡수되어 발생하는 것으로 사료된다. Chan과 Alexander[8]는 보고에서 술후 방사선 사진과 마지막 추시 때의 방사선 사진에서의 높이 차이를 하나의 삼방 피질 골을 이식 편으로 사용하였을 때 평균 4.7 mm, 두 개의 삼방 피질 골을 이식 골편으로 사용하였을 경우에 평균 1.4 mm로 보고하였으며, 본 연구에서는 모두 하나의 삼방 피질 골을 이식 편으로 사용하였다.

거골하 신연 골편 관절유합술 후 골유합에 대해서는 대

부분의 다른 보고에서 골유합을 얻었다고 보고하고 있으며, Carr 등[6]은 전체 환자 중 한 명에서 불유합이 있었으며 그 원인이 흡연이라고 하였고, Bednarz 등[3]의 보고에서는 86%의 골유합을 얻었다고 보고하였다. 본 연구에서는 5명의 환자 모두에서 골유합은 얻었으나 1예에서 창상 불유합과 절개부 감염으로 인한 이식골편의 함몰이 발생되었다. 거골하 신연 골편 관절 유합술은 술후 증상의 완화와 환자의 보행 능력 및 생활력 향상 등의 만족할만한 결과에 반하여 수술 합병증으로는 창상 불유합, 신경병증 및 신경통, 내고정물 돌출, 내반위 부정유합 등이 있다[7,8,14]. Carr 등[6]은 보고에서 창상 불유합이나 감염의 위험도를 줄이기 위하여 Gallie식 피부 절개를 이용한 결과 외측에 J-형의 피부절개를 한 것보다 향상된 결과를 얻었으며, Burton 등[5]은 골편 유합술을 위해 연부 조직에 과다한 손상을 줄이는 것이 창상 감염을 최소로 하는데 가장 중요하다고 하였다. 거골하 신연 골편 관절 유합술 후 합병증으로 신경병증 및 신경통의 발생은 수술과정에서 발생한 비복신경의 손상에 기인하는 것으로 Carr 등[6]의 보고에서는 1예에서 수술과정 발생한 비복신경 절단에 의한 신경병증과 신경종을 보고하였으며 Burton 등[5]은 15명의 환자에서 1예의 비복신경종을 보고하였다. Myerson과 Quill[19]은 비복 신경병증에 대한 합병증의 발생은 없었으나 경골신경포착의 위험성에 대하여 언급을 하였다. 본 연구에서도 한 예에서 창상 감염으로 인한 수 차례의 소파술을 실시하였으며 그 과정에서 발생한 비복신경병증과 이식 골편 함몰이 발생하였다.

결 론

종골 골절 후 발생할 수 있는 합병증 중에서 거골하 관절염과 동반된 족관절 전방 충돌 증후군이 있는 환자에서 시행할 수 있는 거골하 신연 골편 관절 유합술은 거골-종골 및 경골-거골간 관계를 회복할 수 있어 유용한 수술 기법으로 사료된다.

REFERENCES

1. **Amendola A and Lammens P:** *Subtalar arthrodesis using interposition iliac crest bone graft after calcaneal fracture. Foot Ankle Int, 17: 608-614, 1996.*
2. **Aronson J, Nunley J and Frankovitch K:** *lateral talo-calcaneal angle in assessment of subtalar valgus: follow-up of seventy Grice-Green arthrodesis. Foot Ankle, 4: 56-63, 1983.*
3. **Bednarz PA, Beals TC and Manoli AH II:** *Subtalar distraction bone block fusion: an assessment of outcome. Foot Ankle Int, 18: 785-791, 1997.*
4. **Buch BD, Myerson MS and Miller SD:** *Primary subtalar arthrodesis for the treatment of comminuted calcaneal fractures. Foot Ankle Int, 17: 61-70, 1996.*
5. **Burton DC, Olney BW and Horton GA:** *Late results of subtalar distraction fusion. Foot Ankle Int, 19: 197-202, 1998.*
6. **Carr JB, Hansen ST and Benirschke SK:** *Subtalar distraction bone block fusion for late complications of os calcis fractures. Foot Ankle, 9:81-86, 1988.*
7. **Chandler JT, Bonar SK, Anderson RB and Davis WH:** *Results of in situ subtalar arthrodesis for late sequelae of calcaneus fractures. Foot Ankle Int, 20: 18-24, 1999.*
8. **Chan SC and Alexander IJ:** *Subtalar arthrodesis with interposition Tricortical iliac crest graft for late pain and deformity after calcaneus fracture. Foot Ankle Int, 18: 613-615, 1997.*
9. **Dahm DL and Kitaoka HB:** *Subtalar arthrodesis with internal compression for post-traumatic arthritis. J Bone Joint Surg, 80-B: 134-138, 1998.*
10. **Easley ME, Trnka H-J, Schon LC and Myerson MS:** *Isolated subtalar arthrodesis. J Bone Joint Surg, 82-A: 613-624, 2002.*
11. **Essex-Lopresti P:** *The mechanism, reduction technique, and results in fractures of the os calcis. J Bone Joint Surg, 39-B: 395-419, 1952.*
12. **Flemister AS Jr, Infante AF, Sanders RW and Walling AK:** *The arthrodesis for complications of intra-articular calcaneal fracture. Foot Ankle Int, 21: 392-399, 2002.*
13. **Gallie WE:** *Subastragalar arthrodesis in fractures of the os calcis. J Bone Joint Surg, 25: 731-736, 1943.*
14. **Johansson JE, Harrison J and Greenwood FA:** *Subtalar arthrodesis for adult traumatic arthritis. Foot Ankle, 2: 294-298, 1982.*
15. **Juliano PJ and Myerson MS:** *Fractures of the hindfoot. Foot and Ankle Disorders, 1297-1324, 2000.*
16. **Kitaoka HB, Alexander IJ, Adelaar RS, et al.:** *Clinical rating systems for the ankle-hindfoot, midfoot, hallux and lesser toes. Foot Ankle Int, 15: 349-353, 1994.*
17. **Mizel MS, Temple HT and Michelson JD, et al.:** *Thromboembolism after foot and ankle surgery: a multicenter study. Clin Orthop, 348: 180-5, 1998.*
18. **Mann RA, Beaman DN and Horton GA:** *Isolated subtalar arthrodesis. Foot Ankle Int, 19: 511-519, 1998.*
19. **Myerson M and Quill GE jr.:** *Late complication of fracture of the calcaneus. J Bone and Joint Surg, 755-A: 331-341, 1993.*
20. **Russotti GM, Cass JR and Johnson KA:** *Isolated talo-calcaneal arthrodesis: a technique using moldable bone graft. J Bone Joint Surg, 70-A: 1472-1478, 1988.*
21. **Trnka HJ, Easley ME, Lam PWC, Anderson CD, Schon LC and Myerson MS:** *Subtalar distraction bone block arthrodesis. J Bone Joint Surg, 83-B: 849-854, 2001.*