

발생기 흰쥐 대뇌 피질의 형태 구조에 미치는 Ethylene Glycol Monoethyl Ether의 영향

이응희 · 정길남 · 조기진 · 조운복*

부산대학교 대학원 생물학과

Received November 5, 2004 / Accepted November 24, 2004

The Effects of EGEE on the Morphometry in the Thickness and Histogenesis of Rat Cerebral Cortex During Developmental Phase. Eung-Hee Lee, Gil-Nam Jeong, Gi-Jin Jo and Un-Bock Jo. *Department of Biology, Graduate School, Pusan National University, Busan 609-735, Korea* – This study attempts to investigate the developmental alterations of rat cerebral cortex, and the effects of EGEE on the developmental cerebral cortex in the prenatal, postnatal and adults were examined by morphological methods and H-E staining was used for the histological changes. In the case of injection of EGEE, at 14 day of fetal phase, parietal cortex was thickest ($95 \pm 12.7 \mu\text{m}$) but, it was thinner than in the control group ($102 \pm 14.0 \mu\text{m}$) and, occipital cortex ($57 \pm 10.5 \mu\text{m}$) compared with other cortexes was the thinnest in fetal phase. In the suckling phase, each cortex grew thick quickly but, after weaning phase, the growth of the cortex slowed and the thickness of cortex was similar to that of cortex in the adult phase. At 105 day after birth, the parietal cortex was thickest ($934 \pm 21.6 \mu\text{m}$) but, decreased compared with control group ($1113 \pm 19.0 \mu\text{m}$). When EGEE was injected in intraperitoneal of rat, the number of neuroblasts per unit area was largest ($200.7 \pm 11.4/10^2 \text{ mm}$) at the mantle layer of parietal cortex at 14 day of fetal phase but, decreased compared with control group ($224.2 \pm 13.8/10^2 \text{ mm}$), and the size was largest ($7.5 \pm 1.3 \mu\text{m}$) at the ependymal cell layer of occipital cortex at 3 day after birth but, decreased compared with control group ($9.0 \pm 1.2 \mu\text{m}$). Similar to control group, the number of granular cells and pyramidal cells were largest at the II and III layer of parietal cortex, but decreased during developmental phase. The size was largest at the IV and V layer of occipital cortex but it was decreased compared with control group. When EGEE was injected in intraperitoneal of rat, the cerebral cortex from fetal phase to 3 day after birth has differentiated into the 3 layers; ependymal, mantle and marginal layer, but empty cisternae or vacoules in the cerebral cortexes and the condensed phases of neuroblasts were appeared. From 5 day after birth, it has differentiated into the 4 layers; molecular, external granular, mixed layer of internal granular, external and internal pyramidal cells and multiformal layer but, empty cisternae or vacoules in the granular and pyramidal cell layers were appeared and the number per unit area of neuron was decreased. In the cerebral cortex of the weaning and adult phases, division of cell layers was not clear and empty cisternae was formed in the cortex with the cells in external granular and pyramidal cell layers, was magnified or condensed around blood vessels of neurons.

Key words – EGEE, Developmental Cerebral cortex, Neuroblast, Granular cell, Pyramidal cell.

Ethylene glycol monoethyl ether (EGEE)는 휘발성이 강한 수용성의 유기 용매제로서 에톡시알콜로 널리 알려져 있으며, 유화제로 사용되어 수지, 도료, 염료, 페인트, 잉크용제, 피혁 가공 등 화학산업에 널리 사용되고 있다. 한국산업안전공단의 산업안전보건법(1999)에 따르면, 사람의 경우 노출기준 50 ppm, $19 \text{ mg}/\text{m}^3$ (노동부고시제97-65호, 1999) 이하로써 그 이상의 농도에서는 인체에 유해하며, 2,500 ppm의 고농도 EGEE에 노출되었을 때 코, 목, 기도 등 외부 호흡기에 심한 자극을 일으키고, 호흡기도를 통해 한꺼번에 다량이 흡입될 경우에는 현기증, 신경쇠약, 피로감, 구토, 기침, 메스꺼움, 두통, 폐부종, 신경마비, 무의식 등을 일으켜, 사람에 따라 증세가 심할 때에

는 중추신경계 장애를 동반한 사망을 일으킬 수 있고, 그 외 혈액, 간, 신장 등의 장기손상을 야기시킬 수 있다[1,2,10,16].

EGEE는 인간을 포함한 많은 포유동물에서 정소수축을 포함한 음성생식기계에 독성을 나타내며, 다이옥신이나 DDT 등의 환경호르몬이 포유동물에 미치는 영향과 유사하게 작용하고 있는 것으로 알려져 있다[7,8,12,13]. EGEE를 $500 \text{ mg}/\text{kg}/\text{day}$ 의 양으로 투여한 흰쥐에서도 정소가 위축되어 정소 무게가 $53 \pm 6.1\%$ 로 감소되고[8], 정소의 정모세포의 소실과 퇴화를 일으킨다고 하였다[8,23]. 페인트공들에서는 EGEE(범위; $0 \sim 80.5 \text{ mg}/\text{m}^3$) $9.9 \text{ mg}/\text{m}^3$ 에 폭로되었을 때 부정자중, 정자부족증을 일으키고, 조혈기에도 유독 증상이 나타난다고 하였다[13]. 염영옥[25]은 흰쥐에 EGEE를 $500 \text{ mg}/\text{kg}/\text{day}$ 로 하여 1주, 2주, 3주 및 4주 투여군에서 정모세포, 정자세포에 심한 영향을 미치며 4주 투여군에서 정모세포 및 정자세포가 관찰되지 않고, 정조세포의 버팀세포의 위축이 투여기간이 길수록

***Corresponding author**

Tel : +82-51-510-2696, Fax : +82-51-514-8576

E-mail : ubjo@hyowon.cc.pusan.ac.kr

더 심하다고 하였다. 또한, EGEE와 EGME (ethylene glycol monomethyl ether) 처리시 흰쥐에게 행동 이상을 일으켜 신경근육학적 능력, 활동성, 지적 습득능력 등의 저하가 나타난다고 하였다[17].

발생기 대뇌피질에 대한 많은 연구에서 신경모세포들은 피질층의 형성과 층의 분화에 중요한 역할을 하며, 대뇌피질 발생시 세포사멸이라는 과정을 거쳐 피질의 두께와 신경세포 수를 결정하는데, Blaschke 등[3]은 태생 10일째의 흰쥐 대뇌피질에서 사멸되는 신경세포가 잘 관찰되지 않으나 태생 14일부터 18일사이의 대뇌피질의 모든 증식대(zone of all proliferation)에서는 약 50% 정도의 신경세포가 사멸되는 것을 관찰하였다. 사멸과정은 성체의 대뇌피질의 신경세포 수를 조절하는 한 과정이라고 하였으며, Thomaidou 등[22]은 발생기 흰쥐 대뇌피질에서 많은 신경세포가 사멸되는 것을 관찰하고는 신경세포의 사멸과 세포분열사이에 밀접한 관계가 있다고 하였다.

대뇌피질은 인식, 감각, 운동에 대한 정보를 소유하고 있으며 피질층은 입체적으로 연결되어 있고[4], 피질의 각 부위는 기능적으로 되어 있어[5], 발생 중에 각 대뇌엽에 따른 분화와 성장 그리고, 각 엽의 피질층의 두께 변화와 신경모세포 및 신경세포의 숫적인 변동에 따른 기능은 이와 관련된 대뇌피질의 발생 연구에 중요하리라 생각되나 이에 관한 연구는 없다.

또한, Kirazov 등[14]은 흰쥐 대뇌피질의 각 부위에 따른 두께의 차이는 DNA에 의한 단백질 합성의 양적인 차이에 의한 것으로 기인되며, 발생기 대뇌피질의 구조적 차이와 구성 단백질의 종류가 다르기 때문이라고 하였다.

이와 같은 사실로 보아 발생기 대뇌피질에 EGEE가 어떤 영향을 미칠 것으로 사료되나 이에 대한 보고는 없으므로 태생기, 수유기, 이유기 및 성체기의 각 엽에서 환경호르몬인 EGEE가 대뇌피질의 계측과 조직발생에 미치는 영향을 밝히고자 하였다.

재료 및 방법

실험 동물의 사육 및 처리

실험 동물은 자유 급식법으로 사육한 생후 14~16주된 임신 경험이 없는 Sprague-Dawley계 흰쥐 암컷으로, 체중 200~250 g 정도되는 성숙한 것을 사용하였다. 수컷과 합사 시킨 후 질액도말(vaginal fluid smear)표본의 각화상피세포에서 정자가 발견된 날을 임신 0일로 계산하여[9,15] 임신 14일, 18일째의 태자를 태생기, 출생후 1일, 2일, 3일, 5일, 7일 및 14일째의 개체는 수유기, 출생후 21일째의 개체는 이유기, 출생후 105일째의 개체는 성체기로 구분하여 대뇌피질 각 엽의 조직 발생 실험에 사용하였다.

그리고, 위와 동일한 방법으로 성숙시킨 Sprague-Dawley계 흰쥐 암컷을 대상으로 임신 7일부터 1주간 6회에 걸쳐 EGEE (250 mg/kg)를 복강내 투여한 뒤 임신 14일, 18일 태자,

출생후 1일, 2일, 3일, 5일, 7일 및 14일째의 수유기, 21일째의 이유기, 105일째의 성체 개체를 EGEE 투여군으로 하여 대뇌피질 조직 발생에 미치는 영향을 대조군과 비교 분석하였다.

태생기 태자는 성별에 관계없이 사용하였고, 출생 후의 개체는 해부현미경하에서 외부 생식기로써 성을 판별한 후 수컷 개체만을 사용하였다.

조직발생 및 형태계측

발생기 임신한 쥐(태생기 태자), 수유기, 이유기 및 성체기 때의 흰쥐를 ether로 마취하여 뇌를 적출할 때, 태생기 때 태자의 뇌는 전체를 절취하였고, 수유기와 이유기 및 성체기 때의 뇌는 두개골에서 뇌를 적출한 다음, 대뇌와 소뇌 및 뇌줄기로 구분하고, 대뇌를 관상절단, 수평절단, 시상절단하여 각 조직을 절취하였다. 그리고, 절취된 조직을 10% 중성 포르말린 용액 내에 태생기와 수유기 때의 대뇌조직은 24시간, 이유기와 성체기 때의 대뇌조직은 48시간 고정한 후, 수세와 각 급 알콜에서의 탈수과정을 거쳐 paraplant (융점 56°C)에 포매하였다. 포매된 조직을 5~6 μm 의 두께로 박질하여 연속 절편을 만든 후, 조직학적 구조는 hematoxylin-eosin (H-E)염색법으로 염색한 후 관찰하였으며, 흰쥐 대뇌의 발생 각 시기에 따라 상대적인 성장량을 비교하기 위하여 관상절단, 수평절단, 시상절단하여 전두엽피질, 두정엽피질, 후두엽피질 및 측두엽피질의 최대 장축 길이에 따른 각 피질의 두께를 측정하였고, 발생기 각 조직내 단위 면적당 신경세포 수와 크기를 측정하여 산술평균과 표준편차를 구한 다음, 두께 변화가 현저한 시기를 택하여 조직발생 정도를 비교하였다.

그리고, 발생기 대뇌 피질내 신경세포 층의 분화 양상 및 신경세포층의 분화시기와 각 시기별 형태적 특성을 관찰하였다.

결 과

EGEE가 대뇌피질 두께에 미치는 영향

태생기, 수유기, 이유기 및 성체기에서 EGEE 투여시 대조군에 비해 피질 분화 성장에 억제적으로 작용하였으며(Table 1, Fig. 1), EGEE 투여군에서 태생 14일에 대뇌피질의 두께는 두정엽피질이 제일 두꺼웠으나($95 \pm 12.7 \mu\text{m}$), 대조군($102 \pm 14.0 \mu\text{m}$)에 비해 얇았고, 다음은 전두엽피질($69 \pm 17.0 \mu\text{m}$), 측두엽피질($65 \pm 11.4 \mu\text{m}$)의 순으로, 대조군의 전두엽피질($90 \pm 8.2 \mu\text{m}$), 측두엽피질($85 \pm 7.9 \mu\text{m}$)에 비해 두께가 감소되었으며, 후두엽피질이 제일 얇았다($57 \pm 10.5 \mu\text{m}$)(Fig. 1, 2A, 2B, 2C 및 2D). 각 엽의 두께 성장은 대조군과 동일하게 수유기에서 빠르게 성장하는 양상을 나타내었고, 출생후 이유기 21일 이후는 성장이 둔화되었으나, 성체와 유사한 경향을 나타내었다. 출생후 성체기 105일 각 엽의 두께 차이는 태생 14일과 같이 두정엽피질($934 \pm 21.6 \mu\text{m}$)이 제일 두껍고, 다음으로 전두엽피질($823 \pm 25.7 \mu\text{m}$), 측두엽피질($757 \pm 14.4 \mu\text{m}$)이었으며, 후두엽피질($663 \pm 24.6 \mu\text{m}$)이 제일 얇았다(Table 1, Fig. 1).

Table 1. Effect of EGEE on the thickness in rat cerebral cortex during developmental phase (Mean±SD, μm)

Stages Regions	Fetal rat				Suckling rat					Weaning rat			Adult rat
	14	18	1	2	3	5	7	14	21	105			
Fr	CG	90±8.2	149±13.8	214±15.4	245±16.1	361±18.1	455±24.3	504±17.2	785±29.7	815±20.7	847±25.6		
	EG	69±17.0	104±16.0	180±16.4	220±14.1	321±12.4	376±25.8	446±25.2	634±21.0	769±18.8	823±25.7		
Par	CG	102±14.0	169±9.4	245±20.6	313±12.7	385±24.6	499±12.2	523±16.9	892±24.6	1096±24.5	1113±19.0		
	EG	95±12.7	135±13.4	216±7.9	296±10.2	357±14.6	451±18.9	496±21.5	670±18.5	854±21.6	934±21.6		
Oc	CG	81±7.9	114±11.1	174±15.0	217±17.4	318±21.1	424±18.0	447±26.1	607±22.4	702±19.0	739±14.1		
	EG	57±10.5	78±16.2	134±12.8	153±12.8	278±12.4	294±24.2	381±27.4	489±23.6	617±27.1	663±24.6		
Tem	CG	85±7.9	131±7.0	195±13.6	230±8.9	334±23.5	442±26.4	484±24.5	646±16.9	784±23.8	811±23.6		
	EG	65±11.4	94±16.5	155±17.2	184±15.6	294±12.6	345±16.5	415±15.6	590±23.8	729±25.9	757±14.4		

Abbreviations : CG , Control group; EG, EGEE injected group; Fr, frontal cortex; Par, parietal cortex; Oc, occipital cortex; Tem, temporal cortex.

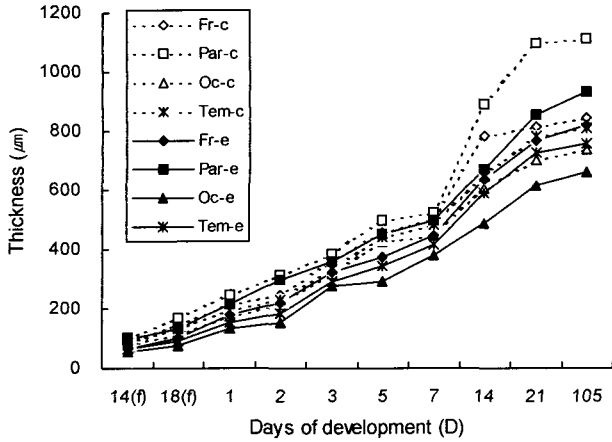


Fig. 1. Comparison of thickness in rat cerebral cortex between control and EGEE injected groups during developmental phase. Abbreviations : Fr-c, frontal cortex in control group; Par-c, parietal cortex in control group; Oc-c, occipital cortex in control group; Tem-c, temporal cortex in control group; Fr-e, frontal cortex in EGEE injected group; Par-e, parietal cortex in EGEE injected group; Oc-e, occipital cortex in EGEE injected group; Tem-e, temporal cortex in EGEE injected group; (f), fetal phase.

EGEE가 대뇌피질 조직발생에 미치는 영향

조직발생과 세포층의 분화에 미치는 영향

EGEE 투여군에서 태생기 전두엽피질 뇌실막세포층에서는 대조군에 비해 신경모세포 수에 대한 단위면적당 밀도가 낮았다(Table 2). 외투층에서는 구형내지 타원형의 불규칙한 모양을 가진 신경모세포와 신경교세포가 섞여있으며, 신경섬유층에 빈 공포가 다수 나타났다. 변연층에는 신경모세포와 신경교세포의 수가 줄어들고, 다수의 커다란 공포가 보였다. 두정엽피질에서 뇌실막세포층의 신경모세포와 신경교세포의 수가 적었고, 외투층과 변연층의 구분이 뚜렷하지 않았다(Fig. 3A). 외투층의 신경모세포는 합착되어 덩어리를 형성하거나, 조직내 사이가 떨어져서 길이를 따라 빈 장소가 형성되는 것이 관찰되었다. 변연층에는 대조군에 비해 크기가 작고 구형인 신경세포들의 단위면적당 수가 적어지고, 피질내에서 다수의 공포를 형성하고 있었다(Fig. 4A).

후두엽피질은 외투층에서 종축으로 빈 장소나 세포주위 공포를 형성하며, 변연층의 조직내 신경섬유가 부재된 빈 장소가 관찰되었고(Fig. 5A), 측두엽피질에서는 뇌실막세포층, 외투층 및 변연층의 구분이 명확하지 않았고, 신경모세포가 합착된 덩어리가 형성되어, 세포 형태를 구분할 수 없는 것들이 관찰되었다.

수유기의 대뇌피질 출생후 1일부터 3일까지의 전두엽피질에서 뇌실막세포층의 신경모세포에 불규칙한 모양의 공포가 나타났으며, 신경모세포의 신경섬유가 일부 소실되어 단절된 양상을 나타내었다. 뇌실막세포층과 외투층 사이가 넓어진 형태를 볼 수 있었으며, 변연층에서도 신경세포의 섬유가 단절

된 양상을 볼 수 있었다. 대조군과 마찬가지로 출생후 5일부터 대뇌 피질층이 I층, II층, III, IV 및 V층의 혼합층과 VI층으로 구성된 4층으로 구분되기 시작하나, I층과 II층, III층에 소형의 공포가 다수 관찰되었으며, V층에서는 세포 주위에 빈 장소가 형성되어 있었고 신경세포의 수가 감소되었다. 출생 후 7일에서 14일 세포층 내에 신경세포의 수가 더욱 감소되었고(Table 3,4), 피질내 조직 세포사이가 떨어진 양상을 나타내었다.

두정엽피질의 경우 출생 후에는 뇌실막세포층과 외투층의 층구분이 뚜렷하지 않았으며(Fig. 3B), 염색성이 높은 신경모세포가 수개씩 뭉친 양상이 나타났고, 변연층의 신경모세포는 염색성이 감소되었고, 종축으로 길게 연결된 빈 장소가 나타났다. 출생 후 5일 두정엽피질은 I층, II층, III, IV 및 V층의 혼합층과 VI층으로 구성된 4층으로 나누어졌으나, 세포층에는 신경세포의 수가 적고, 신경섬유사이에 작은 공포가 다수 존재하고 있었다. II층, III층에서는 신경세포가 수개-수십개 뭉쳐져, 그 주위에 불규칙한 형태의 내강이 형성된 것을 볼 수 있었으며, IV층, V층의 신경세포들 사이에 신경세포의 섬유가 단절되어 있었고, VI층에서는 신경섬유의 연락체계가 단절된 양상을 볼 수 있었다(Fig. 4B). 출생 후 14일에는 외과립, 외추체 세포들 주위에 작은 장소가 다수 나타난 것을 볼 수 있었다.

후두엽피질에서 출생 후 1일에는 발생기에 따른 세포층의 분화가 잘 되어있지 않으며, 뇌실막세포층과 외투층의 경계가 불분명하고, 신경섬유층 사이에 둥근 모양의 공포가 다수 형성되어 있다. 변연층에서는 신경모세포가 부재된 넓은 부위가 형성된 것을 볼 수 있었다. 출생 후 5일에는 피질내 길다란 내강을 지닌 장소가 형성되어 신경섬유가 분리되어 있었으며(Fig. 5B), 출생 후 14일 측두엽피질의 상층부에는 신경세포의 섬유사이에 종축으로 갈라져 틈이 생긴 것이 관찰되었다.

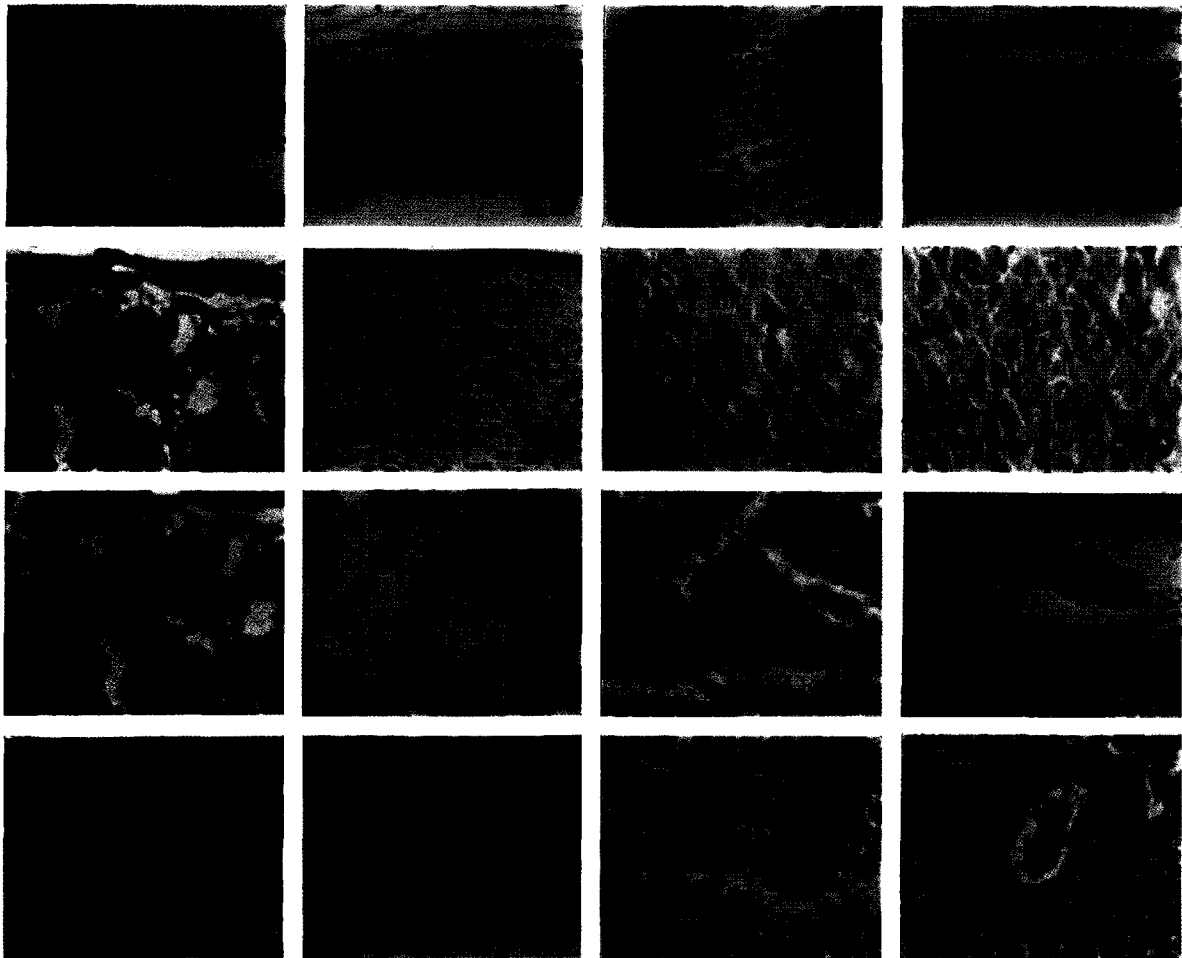
측두엽피질의 경우 출생후 1일 뇌실막세포층의 신경모세포와 신경교세포의 단위면적당 세포 수는 감소하였고, 신경섬유층 사이로 소형의 공포가 다수 나타났으나, 외투층내의 신경세포의 오름가지는 방향이 불규칙해지고, 신경 조직내 사이가 넓어진 형태를 볼 수 있었다. 출생 후 7일과 14일 측두엽피질에는 피질내세포층의 구분이 뚜렷하지 않았고, 과립세포와 신경교세포들이 섞여 있는 양상을 볼 수 있었다.

이유기와 성체기의 전두엽피질은 출생 후 21일 피질내 II층, IV층에서 상대적으로 염색성이 낮고 크기가 큰 과립세포를 볼 수 있었으며, 세포 주위에 틈이 생겨 공포가 형성된 양상을 관찰할 수 있었다. 출생 후 105일에는 세포층 구분이 뚜렷하지 못하였고, I 층의 세포들과 상층부 외과립세포, 외추체세포들이 섞여 있으면서 피질내 빈 장소가 존재하였고, 추체세포와 신경교세포 주위에 다수의 공포가 형성되어 있었다. 그리고, IV층과 V층의 혈관 주위에 내강이 확대되어 나타났다. 두정엽 피질에서는 출생후 21일 조직사이에 갈라진 틈이 존재하여 횡축으로 넓은 장소가 형성되어 있었으며, 출생후 105일에는 세포층 구분이 잘 되지 않았고 조직사이에 빈 장소와 신경교세포, 추체세포 주위에 형성된 공포를 볼 수 있었으며, 혈관주

Table 2. Effect of EGEE on the number of neuroblast in rat cerebral cortex during fetal and suckling phases

Stages	Regions	Fetal rat						Suckling rat					
		14		18		1		2		3			
		N	Size	N	Size	N	Size	N	Size	N	Size		
Fr	Epen	CG	207.2±17.3	5.9±0.7	193.6±26.4	6.0±1.1	148.8±26.8	6.4±1.2	94.0±17.8	6.5±1.3	86.9±15.7	7.6±1.7	
		EG	157.2±26.2	5.2±1.0	135.4±24.3	5.4±1.1	97.5±8.4	6.1±1.4	90.0±15.5	6.2±1.5	66.0±7.4	6.3±1.2	
	Man	CG	209.8±18.2	4.6±1.0	200.9±21.6	4.9±0.7	176.4±11.5	5.1±0.7	152.4±18.2	5.4±2.1	90.7±17.6	5.8±1.2	
		EG	172.8±20.2	4.4±0.9	143.7±15.6	4.6±0.8	103.6±15.4	5.0±1.1	95.2±6.3	5.2±1.3	72.7±13.6	5.5±1.3	
	Mar	CG	110.2±13.9	4.0±0.9	84.8±24.8	4.5±0.7	68.0±12.4	4.8±0.7	56.4±18.2	5.2±1.7	51.2±18.7	5.3±1.1	
		EG	85.4±15.4	3.3±0.8	61.8±15.8	4.3±0.9	48.7±6.7	4.7±1.4	45.5±7.2	5.2±1.1	36.6±5.4	5.0±1.4	
Par	Epen	CG	209.8±27.5	5.8±0.7	194.7±17.8	5.9±0.7	177.6±19.5	6.3±0.8	152.0±7.5	6.4±1.1	139.2±9.9	7.0±1.8	
		EG	177.7±16.9	4.3±0.8	166.5±21.6	4.6±0.9	137.6±14.8	5.3±0.9	128.3±5.6	6.1±1.1	86.4±10.9	6.2±1.8	
	Man	CG	224.2±13.8	4.3±0.8	206.6±22.2	4.8±1.1	190.6±21.6	5.0±1.5	179.0±10.5	5.3±1.3	153.2±13.1	5.6±1.9	
		EG	200.7±11.4	4.1±1.2	185.7±13.8	4.4±1.1	153.6±10.4	4.9±0.8	150.2±7.2	5.1±1.3	122.0±15.2	4.9±1.6	
	Mar	CG	124.9±12.9	3.9±0.7	93.8±29.5	4.2±0.7	80.5±15.1	4.5±1.1	72.0±7.0	5.1±1.4	66.0±5.8	5.2±2.0	
		EG	93.8±15.6	3.1±0.9	63.4±25.2	4.1±1.2	56.7±4.3	4.2±0.7	48.6±5.8	5.0±1.2	43.6±5.5	4.6±1.2	
Oc	Epen	CG	160.6±19.0	6.4±0.9	127.7±19.4	6.6±1.4	105.4±4.2	7.5±1.4	72.8±9.7	7.6±1.9	53.6±15.7	9.0±1.2	
		EG	108.8±22.4	5.7±1.3	88.5±20.2	6.0±1.7	76.8±6.9	6.9±1.2	54.9±5.5	7.4±0.7	53.2±4.7	7.5±1.3	
	Man	CG	148.3±7.8	5.0±1.1	115.6±23.1	5.8±0.8	95.2±4.5	6.9±1.6	61.2±12.3	7.2±2.1	60.6±17.8	7.9±0.7	
		EG	101.4±14.3	4.8±1.0	72.4±12.6	5.4±1.1	64.7±9.4	6.1±0.9	45.2±3.7	6.3±0.5	41.7±4.3	6.4±0.8	
	Mar	CG	81.0±8.3	4.2±0.7	67.2±25.8	4.9±0.9	48.4±3.6	5.9±1.1	42.2±7.0	6.4±1.9	35.8±6.6	6.8±1.2	
		EG	66.5±12.0	4.0±0.9	54.7±16.4	4.7±1.3	40.7±6.2	5.8±0.6	36.7±3.2	6.1±0.5	26.7±5.2	6.2±0.5	
Tem	Epen	CG	180.4±18.7	6.3±1.1	166.0±17.5	6.4±0.9	142.9±8.8	6.8±1.0	80.4±9.3	6.9±1.3	62.8±12.1	7.8±1.7	
		EG	144.0±18.9	5.4±0.8	95.0±14.4	5.7±0.5	84.5±17.5	6.7±0.6	79.9±7.2	6.9±0.5	54.7±14.2	7.1±0.8	
	Man	CG	199.6±33.7	4.7±0.9	187.4±28.8	5.0±0.9	168.7±7.8	5.7±1.0	92.2±5.7	6.2±1.9	80.8±15.2	6.5±0.8	
		EG	157.5±11.5	4.6±0.7	95.7±10.2	4.8±0.5	86.0±10.6	5.5±0.9	85.4±7.3	6.1±0.1	64.9±9.4	6.0±0.7	
	Mar	CG	92.2±35.5	4.1±0.9	77.8±26.6	4.8±0.7	56.5±6.4	5.0±1.4	52.0±10.3	5.8±1.7	45.6±12.8	6.0±1.2	
		EG	72.8±13.4	3.6±0.9	57.8±12.3	4.6±1.5	46.4±5.7	4.9±0.6	43.2±3.3	5.3±1.0	31.4±2.7	5.8±0.8	

Abbreviations : N, number/10² mm; Size, μm; Epen, ependymal layer; Man, mantle layer; Mar, marginal layer; Oc, optic chiasm; Tem, temporal cortex. Others are the same as in the Table 1.



- Fig. 2. Comparing with the control group, EGEE injected group at 14 day of fetal phase showed that thickness of cerebral cortex was less thick. Rat cerebral cortex at 14 day of fetal phase showed that parietal cortex (2B) was the thickest and the frontal (2A), occipital cortex (2C) in order but the temporal cortex (2D) was the thinnest. Bar=20 μ m. \times 400.
- Fig. 3. Comparing with the control group, EGEE injected group in the parietal cortex showed thinner layer and rat cerebral cortex during developmental phase at 14 day of fetal phase showed that the number per unit area of neuroblast (3A) was high and it differentiated into 3 layers; ependymal, mantle and marginal layer. And it differentiated into 4 layers; molecular, external granular, internal granular cell and external, internal pyramidal cells were mixed layer at 5 day after birth (3B) and 6 layers into molecular (layer I), external granular (layer II), external pyramidal (layer III), internal granular (layer IV), internal pyramidal (layer V) and multiformal layer(layer VI) at 21 day (3C) after birth and adult phase (3D). Bar=20 μ m. A; \times 400, B, C and D; \times 100.
- Fig. 4. Comparing with the control group, EGEE injected group in the parietal cortex during developmental phase showed that the number per unit area of neuroblast in mantle layer at 14 day of fetal phase (4A) was few. And also in the II and III layers, irregular shaped neuron (arrows) appeared mingled, irregular shaped vacuoles (arrowheads) appeared and some dendrites of neuron disappeared to severanced shaped or neuron-combined shaped (arrows) at 5 day after birth (4B). EGEE injected group showed that empty vacuoles (arrows) were formed around neuron at 21 day after birth (4C) and empty cisternae (arrowheads) around condensed vessels at 105 day of birth (4D). Bar=20 μ m. \times 400.
- Fig. 5. Comparing with the control group, EGEE injected group in the occipital cortex during developmental phase showed that the epidermal layer divided from the ependymal layer (arrows) and the number per unit area of neuroblast in mantle at 14 day of fetal phase was low (5A). EGEE injected group showed that irregular shaped vacuoles (arrowheads) appeared in mixed layers of II, III, IV and V, and a longitudinal cleft (arrow) was observed among cortex which were in the superiorial cortex at 5 day after birth (5B). In the external pyramidal layer, EGEE injected group showed that empty cisternae were formed among tissues and large pyramidal cell (arrow) was observed at 21 day after birth (5C). EGEE injected group showed in the neuron that distinction. of cortex layer was not clear and formed the cleft (arrow) around neuron at 105 day after birth (5D). Bar=20 μ m. \times 400.

Table 3. Effect of EGEE on the number of granular cells in rat cerebral cortex 5 days of birth

Stages Regions	Days	Suckling rat			Weaning rat			Adult rat					
		5			14			105					
		N	Size		N	Size		N	Size				
Fr	II	CG	82.7±19.4	5.1±1.1	75.2±16.2	5.4±1.0	60.8±2.2	7.4±0.8	28.6±2.5	9.7±2.2	13.0±2.4	13.1±2.5	
		EG	51.4±6.3	5.1±0.3	37.0±4.8	5.5±0.6	17.3±2.7	6.9±1.4	15.7±2.1	9.3±1.7	10.8±1.2	12.0±0.9	12.0±0.9
	IV	CG	31.9±10.4	7.1±1.7	22.9±2.8	9.4±2.8	21.0±4.7	12.3±2.8	17.2±2.4	13.3±0.9	13.3±0.9	11.5±3.5	13.5±2.7
		EG	25.8±4.3	6.5±1.0	18.7±1.3	6.9±0.9	15.4±3.4	10.3±0.9	13.8±1.1	12.7±1.3	12.7±1.3	7.5±1.6	13.0±1.8
Par	II	CG	98.7±15.0	4.7±1.8	84.7±16.5	6.7±1.3	76.7±4.8	7.8±0.7	45.8±3.1	8.9±1.3	14.5±2.1	11.0±1.1	
		EG	51.8±9.1	4.5±0.8	46.5±2.3	5.2±0.9	30.3±3.0	6.7±0.8	24.7±1.2	8.9±1.6	12.0±1.4	11.9±1.9	
	IV	CG	34.2±12.6	6.9±0.9	29.2±4.0	9.0±1.3	25.6±2.9	9.4±1.6	18.4±3.3	12.1±1.1	12.4±3.1	12.9±1.8	
		EG	27.4±2.0	6.0±1.3	25.6±1.7	6.7±0.9	22.5±1.6	7.3±2.1	17.0±1.1	11.1±1.7	9.4±0.7	12.5±1.2	
Oc	II	CG	62.7±10.4	5.9±1.3	61.7±10.7	4.5±1.0	27.0±2.4	7.8±1.1	19.0±1.8	11.7±1.8	8.7±2.1	16.7±1.8	
		EG	43.4±8.1	6.5±0.9	26.4±4.8	6.9±0.7	15.0±1.7	7.8±0.9	8.8±1.8	9.9±1.3	6.6±1.5	14.5±2.2	
	IV	CG	24.2±3.8	9.0±1.6	18.5±4.3	11.3±1.4	15.3±2.7	13.7±1.7	14.3±2.8	14.7±1.8	9.9±3.6	18.1±1.7	
		EG	17.2±2.7	11.0±1.2	12.6±2.2	11.5±1.3	12.3±1.7	12.5±1.0	11.3±1.6	14.0±1.5	5.5±1.4	15.2±1.2	
Tem	II	CG	79.9±7.0	5.5±1.0	65.7±12.2	5.6±0.7	40.7±5.1	9.5±2.2	21.8±3.4	10.5±2.1	10.7±2.8	13.9±1.9	
		EG	51.0±7.7	5.3±0.9	33.7±5.5	6.6±0.7	16.2±1.2	7.5±1.2	15.0±1.7	9.5±1.0	9.7±0.6	13.7±1.4	
	IV	CG	25.7±3.4	8.1±1.7	20.7±7.3	9.7±2.0	18.0±1.5	11.9±1.7	16.4±2.3	13.4±2.8	9.1±2.0	14.5±1.7	
		EG	21.4±3.3	6.8±1.1	17.0±3.5	7.1±1.8	14.3±2.1	10.5±1.1	12.9±1.7	12.9±1.7	6.6±0.7	14.0±0.7	

Abbreviations : II, external granular layer; IV, internal granular layer. Others are the same as in the Table 1 and 2.

Table 4. Effect of EGEE on the number of pyramidal cells in rat cerebral cortex after 5 days of birth

Stages Regions	Suckling rat						Weaning rat			Adult rat		
	5		7		14		21			105		
	N	Size	N	Size	N	Size	N	Size	N	Size	N	Size
Fr	III	CG	6.0±0.9	7.4±1.0	5.4±1.4	7.6±0.9	5.3±0.5	7.7±1.4	4.9±1.4	7.9±1.1	3.3±2.1	13.1±1.8
		EG	5.6±1.0	6.8±0.9	4.2±1.3	5.9±1.2	4.0±0.8	6.5±0.8	3.2±0.9	7.1±1.2	3.1±0.8	11.2±0.9
	V	CG	4.7±0.8	14.9±1.9	4.0±0.8	16.5±2.2	3.9±0.7	20.5±2.2	3.6±1.4	22.5±3.3	3.0±1.0	28.9±1.6
		EG	3.8±1.1	12.0±2.1	3.6±0.8	14.1±1.6	3.0±0.6	14.5±3.3	2.8±0.3	18.7±2.5	2.5±0.6	19.4±1.4
Par	III	CG	6.5±1.6	6.1±0.7	5.7±1.3	6.5±0.8	5.5±0.8	6.8±1.7	5.1±0.8	7.2±1.7	3.8±1.4	12.7±1.4
		EG	6.0±1.4	6.4±1.3	5.2±1.1	5.8±1.0	4.6±0.8	5.5±1.5	4.3±0.7	6.2±1.4	3.4±0.3	12.1±1.9
	V	CG	5.0±0.8	14.7±2.5	4.8±0.7	15.5±2.0	4.5±0.7	20.1±1.6	3.9±1.0	21.7±3.5	3.1±1.4	27.6±3.7
		EG	4.3±0.3	11.6±1.6	4.2±0.6	12.1±2.8	3.5±0.4	13.0±2.6	3.3±0.6	15.2±4.1	3.0±0.2	15.8±2.5
Oc	III	CG	5.3±1.6	8.3±1.4	4.7±0.8	9.5±2.2	4.4±0.8	9.6±2.0	4.0±1.9	12.0±1.7	2.1±0.9	15.8±2.5
		EG	4.7±0.6	8.7±1.1	3.5±1.3	10.2±1.7	3.4±0.6	12.5±1.8	3.2±0.3	14.7±1.7	2.8±0.6	16.3±0.9
	V	CG	4.4±1.6	15.7±2.3	3.3±0.9	18.8±1.4	3.2±1.4	22.0±1.3	3.1±1.0	24.3±4.2	2.3±1.1	29.9±1.9
		EG	3.3±0.9	13.0±2.5	2.9±0.7	16.3±2.3	2.4±0.5	18.3±2.8	1.8±0.7	20.2±2.1	1.2±0.5	20.5±0.8
Tem	III	CG	5.8±0.9	7.5±1.7	5.1±1.0	7.7±1.6	5.0±0.9	8.3±1.6	4.6±2.1	10.9±0.9	2.1±1.2	13.5±1.9
		EG	4.8±1.7	6.9±1.2	3.8±0.5	9.0±1.1	3.5±1.2	12.1±0.8	3.3±0.8	12.7±2.1	3.0±0.9	14.0±1.5
	V	CG	4.6±0.8	15.2±1.8	3.5±1.0	17.3±2.1	3.4±0.7	21.7±5.6	3.3±1.4	23.0±3.8	2.5±1.2	29.7±2.8
		EG	3.5±0.4	12.9±2.2	3.0±0.5	15.7±1.4	2.8±0.4	17.0±2.0	2.7±0.4	19.6±2.2	1.5±0.4	20.0±1.7

Abbreviations : III, external pyramidal layer; V, internal pyramidal layer. Others are the same as in the Table 1 and 2.

위에 내강이 확대된 양상이 나타났다(Fig. 3C, 3D, 4C 및 4D).

후두엽피질 출생 후 21일과 105일 신경세포주위에 빈 공포가 형성되었고, 조직사이에 횡축으로 빈 강소가 형성되어 있음을 볼 수 있었으며, 측두엽피질은 출생 후 21일과 105일 피질내 세포층의 구분이 뚜렷하지 않았고, 피질 주위에 공포와 강소가 구형으로 형성되어 있었으며, 혈관 주위 넓은 강소와 조직의 연결부에 틈이 확장되어 있는 양상이 나타났다(Fig. 5C, 5D).

발생기에 따른 세포수와 크기 변화에 미치는 영향

EGEE투여시 발생기 피질내 단위면적당 세포 수 변화는, 태생기 출생 후 수유기 1일부터 3일까지 신경모세포의 분화가 활발히 일어났으며 피질층이 뇌실막세포층, 외투층, 변연층으로 나누어질 때, 각 층에서의 단위 면적당 수는 대조군보다 감소되어 나타났으며, 두정엽피질 수가 대조군과 동일하게 제일 많았고, 다음으로 전두엽피질, 측두엽피질, 후두엽피질의 순서였다. 태생기 두정엽피질, 전두엽피질, 측두엽피질의 외투층에서 제일 많았고, 태생 14일 두정엽피질($200.7 \pm 11.4/10^2$ mm), 전두엽피질($172.8 \pm 20.2/10^2$ mm), 측두엽피질($157.5 \pm 11.5/10^2$ mm)의 순서였고, 후두엽피질은 대조군과 동일하게 수가 가장 작았으며, 후두엽피질은 뇌실막세포층($108.8 \pm 22.4/10^2$ mm)에서 가장 많았다. 출생 후 5일부터 각 피질층은 4층으로 분화되기 시작하였고, 단위면적당 수가 점차 감소하여, 출생 후 5일 부터 II층, III층에서의 수가 IV층, V층에서의 수보다 많았고, 성체기때는 각 세포층내의 신경세포 수는 거의 일정해졌다. 성체기의 II층과, IV층의 외, 내과립세포 수가 각각 두정엽피질($12.0 \pm 1.4/10^2$ mm, $9.4 \pm 0.7/10^2$ mm), 전두엽피질($10.8 \pm 1.2/10^2$ mm, $7.5 \pm 1.6/10^2$ mm), 측두엽피질($9.7 \pm 0.6/10^2$ mm, $6.6 \pm 0.7/10^2$ mm), 후두엽피질($6.6 \pm 1.5/10^2$ mm, $5.5 \pm 1.4/10^2$ mm)의 순서였고, III, V층에서도 두정엽피질(3.4 ± 0.3 개/ 10^2 mm, 3.0 ± 0.2 개/ 10^2 mm), 전두엽피질($3.1 \pm 0.8/10^2$ mm, $2.5 \pm 0.6/10^2$ mm), 측두엽 피질($3.0 \pm 0.9/10^2$ mm, $1.5 \pm 0.4/10^2$ mm), 후두엽피질($2.8 \pm 0.6/10^2$ mm, $1.2 \pm 0.5/10^2$ mm)의 순서로 수가 많았다(Table 2, 3 및 4).

EGEE투여시 발생기 피질내 신경세포의 크기변화는, 태생기때 부터 성체기까지 후두엽피질에서의 크기가 제일 컸으며, 성체기로 갈수록 신경세포의 크기가 증가되는 양상을 나타내었다. 태생기와 출생 후 수유기 3일까지 각 피질의 뇌실막세포층에서의 신경모세포 크기가 제일 컸는데, 태생 14일 후두엽피질($5.7 \pm 1.3 \mu\text{m}$), 측두엽피질($5.4 \pm 0.8 \mu\text{m}$), 전두엽피질($5.2 \pm 1.0 \mu\text{m}$), 두정엽피질($4.3 \pm 0.8 \mu\text{m}$)의 순서였고. 5일부터 각 피질층은 4층으로 분화되기 시작하며, EGEE투여시에도 세포크기는 증가되는데, 출생 후 수유기 5일부터 IV층과 V층에서의 크기가 II층과 III층에서의 크기보다 컸고, 이유기에서 성체기에 이르는 동안 크기가 계속 증가되어 성체기에서 최대 크기를 나타내었다. 성체기 때는 대조군과 동일하게 내, 외과립세포의 크기가 후두엽피질($15.2 \pm 1.2 \mu\text{m}$, $14.5 \pm 2.2 \mu\text{m}$),

측두엽피질($14.0 \pm 0.7 \mu\text{m}$, $13.7 \pm 1.4 \mu\text{m}$), 전두엽피질($13.0 \pm 1.8 \mu\text{m}$, $12.0 \pm 0.9 \mu\text{m}$), 두정엽피질($12.5 \pm 1.2 \mu\text{m}$, $11.9 \pm 1.9 \mu\text{m}$)의 순서였고, 내, 외주체세포에서도 후두엽피질($20.5 \pm 0.8 \mu\text{m}$, $16.3 \pm 0.9 \mu\text{m}$), 측두엽피질($20.0 \pm 1.7 \mu\text{m}$, $14.0 \pm 1.5 \mu\text{m}$), 전두엽피질($19.4 \pm 1.4 \mu\text{m}$, $11.2 \pm 0.9 \mu\text{m}$), 두정엽피질($15.8 \pm 2.5 \mu\text{m}$, $12.1 \pm 1.9 \mu\text{m}$)의 순서였다.(Table 2, 3 및 4).

고 찰

고농도 EGEE (2500 ppm)에 대해 사람의 경우 외부 호흡기에 심한 자극을 일으키며, 다량 흡입시에는 현기증, 신경쇠약, 피로감, 구토, 기침, 메스꺼움, 두통, 폐부종, 신경마비, 무의식 등과 중추신경계 장애를 동반한 사망을 일으킬 수 있고, 혈액, 간, 신장 등의 장기손상을 야기시킬 수 있다고 보고되어 있다 [1,2,10,16]. 그러나, EGEE가 위와 같은 어떤 영향을 발생기 대뇌피질에 미칠 것으로 사료되나 이에 대한 연구는 없다.

현재 EGEE 이외에 신경계에 독성을 나타내는 toluene의 경우에는 흰쥐의 자율신경계를 포함한 중추신경계의 기능장애 유발과 수정란의 변화를 초래[20]하며, 신경섬유 myelin의 구조적 특성 유지에 필수적인 인지질의 구성성분인 지방산 함량 비율을 감소시켜 인지질의 탈락현상을 유발[24]하고, xylene의 처리시에는 생쥐 영양아세포의 분화에 따른 galactose 포함 항원결정기의 배반포 표면의 발현 양상 변화[19] 등이 보고되어 있다. 또한 EGEE와 ethylene glycol monomethyl ether (EGME) 처리시 흰쥐에게 행동 이상을 일으켜, 신경 근육학적 능력, 활동성, 지적 습득 능력 등의 저하[17]가 나타나며, 2-ethoxyethanol과 ethanol이 흰쥐의 생식기에 독성을 유발함[18]이 보고되어 있다.

EGEE 투여시 발생기 대뇌 피질 각 엽의 두께 변화에 있어서, 전두엽피질과 두정엽피질의 경우 상대적으로 크게 변동되었으며, 후두엽피질과 측두엽피질은 변화가 작았다. 전두엽피질과 두정엽피질의 경우에는 출생 후 7일부터 14일까지 두께가 상대적으로 증가되었으나, 후두엽피질과 측두엽피질에서는 출생 후 1일부터 7일까지 증가되었고, 그 이후 증가폭이 둔화되었다. EGEE 처리시 DNA에 의한 단백질 합성의 양적 차이[14]에 의해 대뇌 피질 각 부위의 증가폭에 차이가 있었으며, EGEE 투여군에서는 수유기인 출생 후 5일까지 대뇌 피질 두께의 증가 비율이 거의 일정하나 대조군보다는 감소되었고, 출생 후 7일부터 14일까지는 대조군의 경우 대뇌 피질 두께가 급속히 증가되었음에 비해 EGEE 투여군에서는 태생기와 수유기 때에 증가속도가 낮았고, 이유기 때에는 대조군의 경우와 유사하게 증가되었으며, 성체기 때에는 최대 두께를 나타내었으나, 대조군에 비해 각 피질의 두께가 줄어든 양상을 나타내었다. Kirazov 등[14]은 DNA에 대한 단백질 비율 증감을 비교한 결과 전뇌에서는 출생 후 2일부터 7일까지 급속한 증가가 있음을 보여 주었는데, EGEE 투여군에서의 두께 측정시

출생 후 2일부터 7일 사이에는 증가 폭이 둔화되었고, 이유기 때 급속히 증가하므로 그 시기가 늦어진 양상을 나타내었다. 이는 각 뇌엽의 발달시 신경세포막 형성과 세포분열의 활성화가 다소 늦어진 것이라 사료된다.

출생후 105일 성체기 때의 대뇌 피질 각 엽의 두께를 비교할 때, 대조군의 두정엽피질에서 $1113 \pm 19.0 \mu\text{m}$ 로 가장 두꺼웠고, 후두엽피질에서는 $739 \pm 14.1 \mu\text{m}$ 로써 가장 얇아, $374 \mu\text{m}$ 의 두께 차이를 나타내었으나, EGEE 투여군에서는 제일 두꺼운 두정엽 피질 두께 $934 \pm 21.6 \mu\text{m}$ 과 제일 얇은 두께 $663 \pm 24.6 \mu\text{m}$ 사이에 $271 \mu\text{m}$ 의 두께 차이를 나타내어, EGEE 투여군에서는 두께 차이가 감소된 양상을 나타내었다.

흰쥐 대뇌 피질 EGEE 투여시 태생기 때 뇌실막세포층에서는 대조군에 비해 신경모세포의 단위면적당 개수 비가 작고, 대조군에 비해 미엘린 수초의 염색성이 약하게 나타났다. 이들은 신경상피세포에서 신경모세포와 신경교세포의 생성시 [11], EGEE가 세포분열능력의 저하를 초래한다고 사료된다. 외투층에서는 구형내지 타원형의 불규칙한 모양을 가진 신경모세포와 신경교세포가 섞여있는데, Clarke[6]에 의하면 세포사멸(apoptosis)시, 세포 핵의 응축과 세포의 수포화(blebbing)에 의해 공포가 형성됨을 보고했는데, EGEE 투여시 신경섬유층에 빈 공포가 많이 나타나거나, 신경모세포가 함착되어 덩어리를 만든 양상이 나타나므로 세포죽음과정과 관련되어 있음이 사료된다. 출생 후 뇌실막세포층의 신경모세포에 불규칙한 모양의 공포가 나타나고, 뇌실막세포층과 외투층 사이가 넓어져 있거나, 변연층의 신경모세포는 염색성이 낮고 신경섬유가 단절되어 종축으로 큰 강소가 나타나고, 변연층에서는 대조군에 비해 신경모세포와 신경교세포의 수가 줄어든 양상을 보였다. 출생 후 대뇌 피질에서는 대조군과 동일하게 출생후 5일부터 대뇌 피질층이 4층으로 구분되기 시작하나, 피질층에는 대조군에 비해 신경세포의 수가 적어지고, 크기도 감소된 양상을 보였다. 신경섬유 내에 공포가 다수 나타나거나, 신경세포가 함착되어 그 주위에 불규칙한 강소가 형성되어 있다.

이유기와 성체기의 대뇌피질에서는 6층의 세포층으로 나누어졌지만, 구분이 뚜렷하지 못해 과립세포와 추체세포가 섞여 있는 양상을 볼 수 있었다. 신경세포 주위에 틈이 생겨 횡축으로 넓은 강소가 형성되어 있거나, 다수의 공포가 형성되어 있으며, IV층과 V층의 혈관 주위 내강이 확대된 양상을 볼 수 있고, 피질조직의 연결부에 넓어진 틈이 확장되어 있는 양상을 볼 수 있다.

Terry 등[21]은 노화시 두정엽피질보다 전두엽피질과 측두엽피질에서 신경교세포의 수가 증가하며, 소과립, 소추체세포의 수가 증가함에 따라 대과립, 대추체세포의 수가 감소하고, 피질용적의 감소에 따라 신경세포의 밀도와 두께 감소가 나타난다고 했는데, 발생기 대뇌피질내의 신경모세포와 신경세포에서는 발생이 진행됨에 따라 전체 수는 증가되리라 사료되나 단위면적당 개수는 감소하였으며, 과립세포와 추체세포의 수는 발생일수에 따라 EGEE 투여군에서는 대조군에 비해 단위

면적당 개수는 줄어들고, 크기가 작아지는 양상을 보였다. 그리고, 대조군과 동일하게 EGEE 투여군 내의 II층, III층에서의 단위면적당 개수가 IV층, V층에서 보다 많고, 세포의 크기는 작으며, 각 뇌엽에서 두정엽피질에서의 개수가 제일 많고, 후두엽피질에서 제일 적으며, 세포 크기는 후두엽피질에서 제일 크고, 두정엽피질에서 제일 작았다.

이상과 같은 사실에서 태생기에 주입된 EGEE는 발생기에 따라 대뇌피질의 두께 발육과 조직 발생, 세포층의 분화 양상 및 신경모세포와 신경세포의 수와 크기의 증가에 심대한 영향을 미쳤다고 사료된다.

요 약

발생기 흰쥐 대뇌피질 발생의 형태적 변화와 이에 미치는 EGEE 영향을 구명하기 위해, 태생 14일, 태생 18일, 생후 수유기 및 이유기와 성체 대뇌를 각 부위로 나누어 H-E 염색으로 관찰하였다. EGEE 투여시 태생 14일에 대뇌피질의 두께는 두정엽피질이 제일 두꺼웠으나($95 \pm 12.7 \mu\text{m}$), 대조군($102 \pm 14.0 \mu\text{m}$)에 비해 얇았고, 다른 피질에 비해 후두엽피질($57 \pm 10.5 \mu\text{m}$)이 제일 얇았다. 각 엽의 두께는 수유기 때에 급성장하는 경향을 나타내었으나, 이유기 이후 성장이 둔화되어 성체기 때와 유사했으며, 성체기 때는 두정엽피질($934 \pm 21.6 \mu\text{m}$)에서 가장 많이 성장하였다.

EGEE투여시 대뇌피질내 신경모세포의 수는 태생 14일 두정엽피질의 외투층에서 제일 많았으나($200.7 \pm 11.4/10^2 \text{mm}$), 대조군에 비해 감소되었고($224.2 \pm 13.8/10^2 \text{mm}$), 크기는 출생후 3일 후두엽피질의 뇌실막세포층에서 제일 크게 나타났으나($7.5 \pm 1.3 \mu\text{m}$), 대조군($9.0 \pm 1.2 \mu\text{m}$)에 비해 감소되었다.

대조군과 같이 과립세포와 추체세포의 수는 두정엽피질의 II 층과 III 층에서 가장 많았으나, 대조군에 비해 감소되었고, 크기는 후두엽피질의 IV 층과 V 층에서 가장 컸으나, 대조군에 비해 감소되었다.

EGEE 투여시 대조군과 같이 태생기와 출생후 3일까지의 대뇌피질은 뇌실막세포층, 외투층, 연변층의 3층으로 분화되나, 조직내 빈 강소와 공포가 나타나고, 신경모세포가 함착된 양상이 나타났다. 출생후 5일이후 수유기 때 대뇌피질층은 대조군과 동일하게 4층으로 나눌 수 있으나, 과립세포와 추체세포 내에 빈 강소나 공포가 나타났고, 신경세포의 수는 감소하였다.

이유기와 성체기 때는 대뇌피질의 세포층 구분이 뚜렷하지 않고, 외과립세포, 외추체세포들이 섞여 조직내 빈 강소나 공포가 형성되며, 신경세포 주위 혈관의 내강이 확대되거나 함착되어 나타났다.

참 고 문 헌

1. Andrew, F. D. and B. D. Hardin. 1984. Developmental

- effects after inhalation exposure of gravid rabbits and rats to ethylene glycol monoethyl ether. *Environ. Health Perspect* **57**, 13-23.
2. Barbee, S. J., J. B. Terrill, D. J. DeSousa and C. C. Conaway. 1984. Subchronic inhalation toxicology of ethylene glycol monoethyl ether in the rat and rabbit. *Environ. Health Perspect* **57**, 157-163.
 3. Blaschke, A. J., K. Staley and J. Chun. 1996. Widespread programmed cell death in proliferative and postmitotic regions of the fetal cerebral cortex. *Development* **122**, 1165-1174.
 4. Caviness, V. S. and C. H. Yorke. 1976. Interhemispheric neocortical connections of the corpus callosum in the reeler mutant mouse: a study based on anterograde and retrograde methods. *J. Comp. Neurol.* **170(4)**, 449-459.
 5. Carpenter, K. L., C. E. Brabbs and M. J. Mitchinson. 1991. Oxygen radicals and atherosclerosis. *Klin. Wochenschr.* **69(21-23)**, 1039-1045.
 6. Clarke, A. R. 1995. Murine models of neoplasia; functional analysis of the tumor suppressor genes Rb-1 and p53. *Cancer Metastasis Rev.* **14(2)**, 125-148.
 7. Cheever, K. L., H. B. Plotnick, D. E. Richards and W. W. Weigel. 1984. Metabolism and excretion of 2-ethoxyethanol in the adult mle rat. *Environ. Health Perspect* **57**, 241-248.
 8. Chung, W. G., I. J. Yu, C. S. Park, K. H. Lee, H. K. Roh and Y. N. Cha. 1999. Decreased formation of ethoxyacetic acid from ethylene glycol monoethyl ether and reduced atrophy of testes in male rats upon combined administration with toluene and xylene. *Toxicol. Lett.* **104(1-2)**, 143-150.
 9. Dupouy, J. P., A. Chatelain and M. P. Dubois. 1983. Normal development of cells with somatostatin immunoreactivity in the pancreas and duodenum of the rat fetus and newborn. *Cell Tiss. Res.* **231**, 463-468.
 10. Foster, P. M., D. M. Creasy and T. J. Foster. 1984. Testicular toxicity produced by ethylene glycol monoethyl and monoethyl ethers in the rat. *Environ. Health Perspect* **57**, 207-217.
 11. Hanaway, J. 1967. Formation and differentiation of the external granular layer of the chick cerebellum. *J. Comp. Neurol.* **131**, 1-14.
 12. Jonsson, A. K., J. Pedersen and G. Steen. 1982. Ethoxyacetic acid and N-ethoxyacetyl glycine; Metabolite of ethoxyethanol (ethylcellosolve) in rats. *Acta. Pharmacol. Toxicol.* **50**, 358-362.
 13. Kim, Y. H., N. R. Lee, S. Tadashi, K. S. Kim, S. Y. Jeong, S. H. Park, C. R. Lee, H. K. Cheong and Y. H. Moon. 1999. Evaluation of exposure to ethylene glycol monoethyl ether acetates and their possible hematological effects on shipyard painters. *Occup. Environ. Med.* **56(6)**, 378-382.
 14. Kirazov, E., L. Kirazov and L. Venkov. 1989. Changes of soluble and membrane proteins of rat brain during pre- and postnatal development. *Cellular & Molecular Biology* **35(6)**, 643-656.
 15. McIntosh, N., R. L. Pictet, S. L. Kaplan and M. M. Grumbach. 1977. The developmental pattern of somatostatin in the embryonic and fetal rat pancreas. *Endocrinology* **101**, 825-829.
 16. Melnick, R. L. 1984. Toxicities of ethylene glycol and ethylene glycol monoethyl ether in Fischer 344/N rats and B6C3F1 mice. *Environ. Health Perspect* **57**, 147-55.
 17. Nelson, B. K. and W. S. Brightwell. 1984. Behavioral teratology of ethylene glycol monoethyl and monomethyl ethers. *Environ. Health Perspect* **57**, 43-46.
 18. Nelson, B. K., W. S. Brightwell, J. V. Setzer and T. L. O'Donohue. 1984. Reproductive toxicity of the industrial solvent 2-Ethoxyethanol in rats and interactive effects of ethanol. *Environ. Health Perspect* **57**, 255-259.
 19. Svalander, P. C., M. Hjortberg, K. O. Gronvik and B. O. Nilsson. 1989. Mouse blastocyst surface expression of galactose-containing epitopes coinciding with trophoblast differentiation. *Cell Differ. Dev.* **26(3)**, 191-200.
 20. Takeuchi, Y. and N. Hisanaga. 1977. The neurotoxicity of toluene; EEG changes in rats exposed to various concentrations. *British J. Indust. Med.* **34**, 314-324.
 21. Terry, R. D., R. DeTeresa and L. A. Hansen. 1987. Neocortical cell counts in normal human adult aging. *Ann. Neurol.* **21(6)**, 530-539.
 22. Thomaidou, D., M. C. Miome, J. F. Cavanagh and J. G. Parnavelas. 1997. Apoptosis and its relation to the cell cycle in the developing cerebral cortex. *J. Neurosci.* **17(3)**, 1075-1085.
 23. Yu, I. J., J. Y. Lee, Y. H. Chung, K. J. Kim, J. H. Han, G. Y. Cha, W. G. Chung, Y. N. Cha, J. D. Park, Y. M. Lee and Y. H. Moon. 1999. Co-administration of toluene and xylene antagonized the testicular toxicity but not the hematopoietic toxicity caused by ethylene glycol monoethyl ether in Sprague-Dawley rats. *Toxicol. Lett.* **20;109(1-2)**, 11-20.
 24. 이재준. 1988. Toluene 흡입에 의한 대뇌피질 myelin의 정상 변화. 한양대 학교 석사학위논문.
 25. 염영옥. 2003. Ethylene glycol monoethyl ether가 흰쥐 정소의 형태와 복합 당질의 lectin 결합 양상에 미치는 영향. 부산대학교 석사학위논문.
 26. 한국산업안전공단. 1999. 산업안전보건법(셀로솔브, 인쇄업과 관련된 화학물질자료).