

유두상 갑상선 암의 큰 세포 변이(Tall Cell Variant)

연세대학교 의과대학 외과학교실,* 병리학교실**

강상욱* · 김태완* · 남기현* · 장항석* · 홍순원** · 박정수*

= Abstract =

Tall Cell Variant of Papillary Thyroid Carcinoma

Sang-Wook Kang M.D.,* Tae Wan Kim M.D.,* Kee-Hyun Nam M.D.,*
Hang-Seok Chang M.D.,* Soon Won Hong M.D.,** Cheong Soo Park M.D.*

Department of Surgery,* Pathology,** Yonsei University College of Medicine, Seoul, Korea

Objectives : The tall cell variant is an uncommon variant and has been known as more aggressive form of papillary thyroid carcinoma (PTC). Owing to the rarity of these thyroid cancers, their clinical behavior remains incompletely understood. To elucidate the clinicopathologic characteristics of tall cell variant, we retrospectively reviewed our surgical experience of patients with tall cell variant.

Methods : Between August 1993 and July 2004, a total of 11 consecutive patients who were pathologically diagnosed with tall cell variant of papillary thyroid carcinoma were enrolled in this study. All patients underwent total (8 cases) or subtotal thyroidectomy (3 cases) with central compartment node dissections. The lateral neck dissection was added in 6 patients. After the operation, neck ultrasound and serum thyroglobulin were checked regularly during the follow-up period.

Results : The mean age of the patients was 56.6years (range, 30-74years) at the time of diagnosis. 3 patients were men, and 8 were women. The mean diameter of tumor was 3.7cm (range, 1.5-6.0cm), and 6 patients had lateral neck node metastasis. Extrathyroidal extension was seen in 5 patients (45%). Loco-regional recurrence was found in 2 patients (18%), and distant metastasis in 1 patient (9%). The 5-year disease free survival rate was 68%.

Conclusion : The tall cell variant of papillary thyroid carcinoma is an uncommon disease. Clinicopathologic feature and prognosis of this disease show more aggressive behaviors than ordinary papillary thyroid carcinoma. More aggressive treatment and close follow-up should be undertaken in the tall cell variant of papillary thyroid carcinoma.

KEY WORDS : Papillary carcinoma · Tall cell variant · Clinicopathologic characteristics.

서 론

유두상 갑상선암은 형태학적인 특징에 따라 일반적인 유두상 갑상선암 외에 미만성 경화형(diffuse sclerosing) 변이, 원주형(columnar) 변이, 미만성 여포형(diffuse follicular)

변이, 큰 세포(tall cell) 변이, 도(insular) 변이 등의 아형으로 분류되고, 이러한 아형들이 특징적인 형태학적 변이들로 인해 일반적인 유두상 갑상선암에 비해 좀 더 침습적이라고 알려져 있다¹⁻³⁾.

1976년 Hwak와 Hazard⁴⁾는 병리학적 소견에서 암세포 중의 상당량 부분이 호산성 세포질이 풍부하며 높이가 너비에 비해 최소한 2배 이상 큰 세포로 구성된 유두상 갑상선암의 변이를 최초로 관찰하였고 이러한 병리학적 특징에 의해 유두상 갑상선암의 큰 세포 변이라 명명하였다.

큰 세포 변이(tall cell variant)는 일반적인 유두상 갑상선

교신저자 : 박정수, 120-752 서울 서대문구 신촌동 134번지
연세대학교 의과대학 외과학교실
전화 : (02) 361-5540 · 전송 : (02) 313-8289
E-mail : ysurg@yumc.yon

암에 비해 종양이 크며 고령에 호발하고, 갑상선의 침윤이 빈번하며 국소 재발율도 높아 암 사망율이 20~25% 정도로서 불량한 예후를 보인다고 하나⁸⁻¹⁰⁾, 국내에서는 이에 대한 보고가 아직 미흡한 실정이다. 이에 저자들은 유두상 갑상선암 큰 세포 변이의 임상병리학적 특징과 치료 결과를 알아 보고자 본 연구를 하였다.

대상 및 방법

1993년 7월부터 2004년 7월까지 연세대학교 의과대학 외과학교실에서 유두상 갑상선암으로 수술을 한 2152예 중 병리조직학적으로 유두상 갑상선암의 큰 세포 변이로 진단된 11예(0.5%)의 임상 양상 및 진단 방법, 수술 방법, 병리조직학적 소견, TNM 병기, 수술후 보조치료, 국소 재발, 원격 전이에 관한 정보들을 의무기록을 토대로 후향적으로 분석하였다.

수술방법은 갑상선 절제 범위와 림프절 광청 범위에 따라 분류하였으며 수술 소견으로 갑상선의 주위 조직 및 장기로의 침윤 유무를 조사하였다.

큰 세포 변이의 병리조직학적 진단기준은 호산성 세포질이 풍부하며 높이가 너비에 비해 최소한 2배 이상 큰 세포의 구성 비율이 전체 종양 용적에 최소한 30% 이상인 경우로 정의하였다(Fig. 1A, B). 또한 종양 크기 및 피막 침습, 종양의 다발성과 양측성 병소, 경부 림프절 전이와 같은 병리조직학적 요인들을 조사하였다.

전 예가 수술후 갑상선 자극 호르몬 억제요법을 위한 투약을 하였으며 본원 외과 외래에서 3개월 혹은 6개월 간격으로 정기적인 추적과 조사를 하였다. 수술후 방사성 요오드 치료의 적응이 되는 환자들은 갑상선 전절제술 후 4~6주째 방사성 요오드 치료를 하였다. 방사성 요오드 치료 후 2일째 방사성 요오드 전신촬영을 하여 비정상 부위의 방사성 요오드 흡착 유무를 확인하였다.

추적 관찰기간은 수술일부터 큰 세포 변이로 인한 사망일 혹은 2004년 9월말까지로 한정하여 생존율을 산출하였으

며 무병기간은 수술일부터 국소 재발과 원격 전이를 포함한 최초 재발일 혹은 마지막 추적일까지로 한정하여 무병생존율을 구하였다. 전 예에서 추적 관찰이 소실된 경우는 없었으며, 평균 추적 관찰 기간은 48.3개월(3~134)이었다.

통계분석은 컴퓨터 통계 프로그램인 SPSS 11.0을 이용하였다. 전체 대상군의 무병생존율은 Kaplan-Meier 방법으로 구하였으며 임상 양상 및 진단 방법, 수술 방법, 병리조직학적 소견, TNM 병기, 수술후 보조치료 등의 각 요인군간의 무병생존율 비교는 log rank test를 이용하여 단변량 분석을 하였다. 통계학적 유의수준은 95%이상($p < 0.05$)으로 정하였다.

결 과

남녀비는 1 : 2.7으로 각각 3명, 8명이었으며 평균 연령은 56.6세(30~74)이었다. 전 예에서 방사선 조사력은 없었다. 주증상은 전경부 종괴가 촉진된 경우가 9예(82%)로 가장 많았고, 측경부 림프절이 먼저 촉진된 경우가 2예(18%)였으며, 증상의 평균기간은 28.2개월(1~96)이었다.

수술전 세침흡인검사는 전 예에서 시행되었는데, 이 중 6예(55%)가 유두상 갑상선암으로, 5예(45%)는 유두상 갑상선암 의심 병변(suspicious)으로 보고되었고, 큰 세포 변이에 대한 기술은 한 예도 없었다.

갑상선 절제범위는 갑상선 전절제술이 8예(73%)였고 이전 절제술이 3예(27%)였다. 중앙경부 림프절 광청술은 전 예에서 시행되었으며, 변형 측경부 림프절 광청술까지 추가된 경우는 6예(55%)였다.

병리조직학적 소견으로 8예(73%)는 갑상선피막 침습 소견을 보였고, 5예(45%)는 갑상선피막외 주위 조직 및 장기까지 침윤을 보였다. 종양의 평균 크기는 3.7cm(1.5~6.0)이었고 종양의 다발성 병변은 8예(73%)에서 관찰되었다. 림프절 전이는 9예(82%-중앙 경부 9예, 측경부 6예)에서 양성 소견을 보였다.

수술후 7예(64%)는 잔여 갑상선 조직 제거를 위한 60

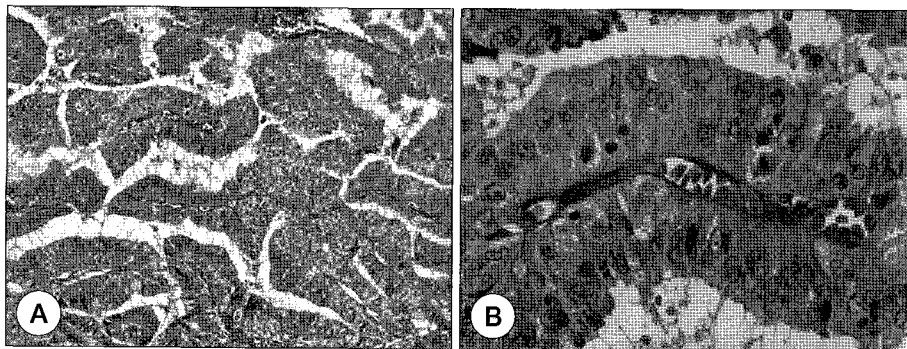


Fig. 1. A, B. Tall cell variant. A : H-E stain (magnification 100X), B : H-E stain (magnification 400X).

Table 1. TNM Stage of the tumor at time of diagnosis and follow-up

Sex/Age	TNM/Stage	Local recurrence	Distant metastasis	Survival status	Total follow-up period (m)
F/59	T1N1aM0/III	No	No	Survival	134
F/61	T2N0M0/II	No	No	Survival	67
F/40	T2N0M0/I	No	No	Survival	62
F/61	T2N1aM0/III	No	No	Survival	55
M/30	T4aN1aM0/I	No	No	Survival	54
M/57	T4aN1aM0/IVA	Yes	No	Survival*	52
F/54	T4aN1aM0/IVA	No	No	Survival	42
F/74	T4aN1aM0/IVA	Yes	Yes	Survival*	32
F/68	T4aN1aM1/IVC	No	Yes	Death	23
F/67	T2N1aM0/III	No	No	Survival	5
M/52	T3N0M0/III	No	No	Survival	3

* : Survival with disease

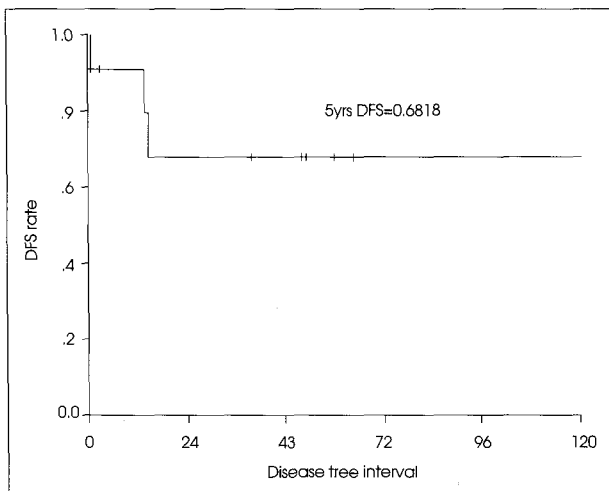


Fig. 2. Kaplan-Meier disease free survival rate.

mCi의 방사성 요오드 치료를 하였으며 1예(9%)는 동시성 폐 전이에 대한 치료 목적으로 200mCi의 고용량 방사성 요오드 치료를 2회 시행하였고 갑상선 아전절제술을 시행한 나머지 3예(27%)는 시행하지 않았다. 대상군의 전 예에서 갑상선자극 호르몬 억제치료를 하였다.

수술후 TNM 병기는 I기가 2예(18%)였고 III기와 IVa 기가 각각 3예(27%)와 5예(46%)였으며 나머지 1예(9%)는 IVc기였다.

국소 재발과 원격 전이를 포함한 재발은 11예 중 3예(27%)에서 나타났는데, 3예 모두 수술후 TNM 병기가 IVa 이상이었다(Table 1). 이 중 1예는 수술직후에 동시성 폐 전이를 나타내었고, 1예는 수술후 14개월에 경부 국소 재발을 보인 경우 이었다. 나머지 1예는 수술후 15개월에 측경부 림프절의 재발로 인해 변형 측경부 림프절 광칭술을 시행한 후 다시 1년만에 흉벽과 우상완의 피하로 원격 전이가 되어 광범위 절제술과 방사선 치료를 시행한 경우였다. 동시성 폐 전이를 보인 예는 수술후 시행한 방사성 요오드 전신촬영에서 폐 전이가 진단된 경우로 추가치료로 고용량 방사성 요

Table 2. Univariate disease free survival analyses

Factors	N=11	No. of recurrence	P-value	
Age	< 55	4	0	0.1662
	> 55	7	3	
Sex	Male	3	1	0.6390
	Female	8	2	
Thyroidectomy	TT	8	3	0.2925
	LT	3	0	
LN dissection	CCND	4	1	0.8428
	MRND	7	2	
T staging	T1	1	0	0.0186
	T2	2	0	
	T3	5	0	
	T4	3	3	
Extrathyroidal invasion	Yes	5	3	0.0607
	No	6	0	
Multiplicity	Yes	8	3	0.1910
	No	3	0	
LN metastasis	Yes	8	3	0.2925
	No	3	0	
RAI therapy	Yes	8	3	0.2925
	No	3	0	

TT : total thyroidectomy, LT : less than total thyroidectomy, CCND : central compartment neck dissection, MRND : modified radical neck dissection, RAI : radioactive iodine

오드 치료를 시행하였으나 치료 반응이 없어 수술후 23개월 만에 급격하게 악화된 폐 전이에 의한 호흡 기능 부전으로 사망한 예였다.

마지막 추적일 기준으로 11예 중 1예(9%)가 사망하여 사망률은 9%이었고, 3예(27%)가 재발하여 5년 무병생존율은 68%이었다(Fig. 2).

무병생존율에 영향을 주는 요인들의 log rank test를 이용한 단변량 분석 결과, T 병기만이 통계적으로 의미있는

독립인자였으며($p=0.0186$), 그 외 성별, 수술방법, 갑상선피막 침습 유무, 종양의 다발성과 양측성 병소, 경부 림프절 전이 유무, TNM 병기, 수술후 방사성 요오드 치료 여부 등은 의미있는 독립인자가 아니었다(Table 2).

고 찰

유두상 갑상선암의 큰 세포 변이(tall cell variant)는 전체 유두상 갑상선암의 3~12% 정도를 차지하는 것으로 알려져 있다⁵⁾⁷⁾. 저자들의 빈도는 0.5%로 비교적 낮은 빈도를 보이고 있었다. 이는 그 동안 본 변이에 대한 관심이 적어 병리 조직검사시 찾아내지 못했기 때문이 아닌가 생각되며, 병리 조직 검사시 관심을 가지고 보거나 또는 그 동안 수술 후 경과가 나빴던 증례를 다시 조사해보면 큰 세포 변이의 빈도가 이보다는 높아질 것으로 추측된다.

특징적으로 큰 세포 변이는 세포 크기가 크며 호산성 세포질의 증식이 관찰되고 세포의 기저부에 핵이 위치하여 일명 올챙이 모양의 세포 형태를 보이며 핵의 다형성이 증가되어 있는 소견을 보인다¹¹⁾. 큰 세포 변이 진단을 위한 종양 내 구성 비율은 최소한 30% 이상이면 진단을 내릴 수 있다⁵⁾⁶⁾. 저자들도 큰 세포 변이 진단을 위한 구성 비율을 최소한 30% 이상으로 정의하였다.

일반적으로 유두상 갑상선암의 진단에서 가장 많이 사용되는 세침흡인검사는 정확도에 있어 동결 생검 보다 더 우수한 것으로 되어 있다.¹²⁾ 그러나 최근 유두상 갑상선암의 여러 아형들이 확인되면서, 세침흡인검사만으로는 여러 변이들의 감별 진단이 어려운 것으로 되어 있다.¹³⁾ 본 연구에서도 수술 전 세침흡인검사에서도 큰 세포 변이로 진단된 예는 없었으며 전 예가 수술 후 최종 조직검사에서도 큰 세포 변이(tall cell variant)로 진단되었다.

큰 세포 변이 진단시의 연령은 저자들의 평균연령 56.6세(30~74)와 같이 대부분의 보고도 50~60대로 되어 있어 일반적인 유두상 갑상선암에 비해 비교적 고령에서 호발함을 알 수 있다⁵⁾¹⁰⁾. 성별빈도는 일부 보고에서만 여자보다 남자의 빈도가 높다고 하였으나⁶⁾¹⁴⁾, Sywak 등¹⁵⁾의 큰 세포 변이 209예 연구에서 남녀비를 1:1.8이라 하였고 저자들의 남녀비도 1:2.7로 조사되어 여성의 빈도가 높다는 것을 알 수 있었다.

Hawk와 Hazard⁴⁾에 의하면 큰 세포 변이는 6cm 이상의 종양 크기를 보였다고 하며, 다른 연구에서도 일반적인 유두상 갑상선암에 비해 큰 세포 변이는 종양 크기가 크다고 하였다¹⁰⁾¹⁶⁾. 저자들의 경우도 평균 종양 직경이 3.7cm(1.5~6)로 비교적 크게 측정되었다.

일반적인 유두상 갑상선암의 갑상선외 주위 조직 침윤은 대략 20%로 되어 있으나⁵⁾¹⁰⁾¹⁴⁾¹⁷⁾, Sywak 등¹⁵⁾은 큰 세포

변이시에는 갑상선외 주위 조직 침윤이 67%정도로 높다고 보고 하였다. 저자들의 경우도 갑상선외 주위 조직 침윤이 5예(45%)에서 관찰되어 일반적인 유두상 갑상선암에 비해 침습적인 성향을 보였다. Solomon¹⁸⁾은 일반적인 유두상 갑상선암의 경부 림프절 전이가 50% 정도이나 큰 세포 변이의 경부 림프절 전이는 83%라고 하였다. 본 연구에서도 Solomon¹⁸⁾의 보고와 동일하게 경부 림프절 전이가 9예(82%)로 일반적인 유두상 갑상선암에 비해 경부 림프절 전이가 빈번하였는데, 이 중 6예는 측경부 림프절까지 전이된 소견을 보여 중앙 경부 림프절을 포함한 변형 근치적 측경부 림프절 광청술까지 시행하였다.

큰 세포 변이의 다병소성(multifocality)은 36~58% 정도로 보고되고 있지만⁵⁾¹⁵⁾ 본 연구의 다병소성은 8예(73%)로 더 높은 빈도를 보였다.

Solomon과¹⁸⁾ Hoie 등¹⁹⁾은 일반적인 유두상 갑상선암의 국소 재발과 원격 전이의 빈도를 각각 19%와 12.4%라고 하였으나, Sywak 등¹⁵⁾은 큰 세포 변이의 국소 재발과 원격 전이의 빈도를 각각 25%(0~60)와 22%(0~45)로 보고 하면서 큰 세포 변이의 국소 재발과 원격 전이 빈도가 많다고 하였다. 본 연구에서는 국소 재발과 원격 전이가 11예 중 각각 2예(18%)씩 있었으며 그 중 1예는 국소 재발과 원격 전이가 순차적으로 발생하였다. 원격 전이가 잘 일어나는 장기로는 일반적인 유두상 갑상선암과 마찬가지로 대부분 폐와 뼈이며, 드물게는 뇌, 간, 흉막, 췌장까지 전이가 된다⁶⁾²⁰⁾²¹⁾. 저자들의 경우 1예는 폐 전이였고, 나머지 1예는 원격 전이로는 드문 부위인 위상완과 흉벽의 피하층에 전이를 보였다.

대상군의 수술후 TNM 병기는 IV기가 6예(55%)로 가장 많았고, 다음으로 III기와 I기가 3예(27%)와 2예(18%)로 조사되어 큰 세포 변이는 유두상 갑상선암의 공격적인 변이라는 의견에 부합하는 결과였다. 대상군에서 원격 전이를 포함하여 재발을 보인 경우는 3예(27%)로 모두 TNM 병기가 IV기이었다, 3예 모두 각각 기관 및 식도, 회귀성 후두 신경 침윤을 보였다.

Kaplan-Meier 방법을 이용하여 산출한 5년 무병생존율은 68%로 일반적인 유두상 갑상선암에 비해 불량한 예후를 보였고, log rank test를 이용하여 재발율에 관여하는 요인들의 단변량 분석 결과 T 병기($p=0.0186$)만이 의미있는 위험 인자로 규명되었다. 이는 T 병기가 높을수록 재발 확률이 높았으며 통계적으로도 의미가 있는 재발 예측인자로 사료되었다.

결 론

유두상 갑상선암의 큰 세포 변이는 일반적인 유두상 갑상선암에 비해 50~60대의 고령군에서 호발하며 국소 침습

및 국소 재발, 원격 전이의 빈도가 일반적인 유두상 갑상선 암에 비해 높고, 5년 무병생존율도 더 불량한 결과를 보인다. 따라서 더욱 적극적인 수술 과 수술후 보조 치료 및 추적 검사(close follow-up)가 필요하리라 사료된다.

중심 단어 : 유두상 암종 · 큰 세포 변이 · 임상양상.

References

- 1) Hedinger C, Williams ED, Sobin LH: *Histological Typing of Thyroid Tumors, ed 2. Number 11 of International Classification of Tumors. Berlin, Germany, Springer-Verlag, 1988*
- 2) Rosai J, Carcangiu ML, DeLellis RA: *Atlas of Tumor Pathology. Tumors of the Thyroid Gland, 3rd series. Fascicle 5. Washington, DC, Armed Forces Institute of Pathology, 1992*
- 3) Chan JKC: *Papillary carcinoma of thyroid: classical and variants. Histol Histopathol. 1990;5:241-257*
- 4) Hawk WA, Hazard JB: *The many appearances of papillary carcinoma of the thyroid. Cleve Clin Q. 1976;43:207-216*
- 5) Johnson TL, Lloyd RV: *Prognostic implications of the tall cell variant of papillary thyroid carcinoma. Am J Surg Pathol. 1988; 12:22-27*
- 6) Ruter A, Dreifus J: *Overexpression of p53 in tall cell variants of papillary thyroid carcinoma. Surgery. 1996;120:1046-1050*
- 7) Muzaffar M, Nigar E, Mushtaq S, et al: *The morphological variants of papillary carcinoma of the thyroid: A clinicopathological study-AFIP experience. Armed Forces Institute of pathology. J Pak Med Assoc. 1998;48:133-137*
- 8) Ruter A, Nishiyama R, Lennquist S: *Tall-cell variant of papillary thyroid cancer: disregarded entity? World J Surg. 1997; 21:15-20*
- 9) Filie AC, Chiesa A, Bryant BR, et al: *The Tall-cell variant of papillary carcinoma of the thyroid: cytologic features and loss of heterozygosity of metastatic and/or recurrent neoplasms and primary neoplasms. Cancer. 1999;87:238-242*
- 10) Ostrowski ML, Merino MJ: *Tall cell variant of papillary thyroid carcinoma: A reassessment and immunohistochemical study with comparison to the usual type of papillary carcinoma of the thyroid. Am J Surg Pathol. 1996;20:964-974*
- 11) Gamboa-Dominguez A: *Tall cell variant of papillary thyroid carcinoma. A cytohistologic correlation. Acta Cytol. 1997;41: 672-676*
- 12) Layfield LJ: *Value of aspiration cytology and frozen section examination for management of benign and malignant thyroid nodule. Cancer. 1991;68:130-134*
- 13) Manju Nair: *Papillary carcinoma of the thyroid and its variants: A cytohistological correlation. Diagn. Cytopathol. 2001;24: 167-173*
- 14) Moreno EA, Rodriguez Gonzalez JM, Sola PJ, et al: *Prognostic value of the tall cell variety of papillary cancer of the thyroid. Eur J Surg Oncol. 1993;19:517-521*
- 15) Mark Sywak, Janice L: *Pasieka: A Review of Thyroid Cancer With Intermediate Differentiation. J Surg Oncol. 2004;86:44-54*
- 16) Terry JH, St. John SA, Karkowski FJ, et al: *Tall cell papillary thyroid cancer: Incidence and prognosis. Am J Surg. 1994;168: 459-461*
- 17) Prendiville S, Burman KD: *Tall cell variant: An aggressive form of papillary thyroid carcinoma. Otolaryngol Head Neck Surg. 2000;122:352-357*
- 18) Alyson Solomon: *Distinguishing tall cell variant of papillary thyroid carcinoma from usual variant of papillary thyroid carcinoma in cytologic specimen. Diagn. Cytopathol. 2002;27: 143-148*
- 19) Hoie J, Stenwig AE, Kullmann G, Lindegard M: *Distant metastases in papillary thyroid cancer. A review of 91 patients. Cancer. 1988;61:1-6*
- 20) Ain KB: *Papillary thyroid carcinoma. Etiology, assessment, and therapy. Endocrinol Metab Clin North Am. 1995;24:711-760*
- 21) Jobran R, Baloch ZW, Aviles V, et al: *Tall cell papillary carcinoma of the thyroid: Metastatic to the pancreas. Thyroid. 2000; 10:185-187*