

원발병소의 외과적 절제 9년 후 경부 림프절에 전이된 경구개 선암종 1예

한양대학교 의과대학 이비인후-두경부외과학교실
이형석 · 전성하 · 홍동균 · 조석현 · 태 경

= Abstract =

A case of Primary Hard Palate Adenocarcinoma Metastasizing to Cervical Lymph Nodes 9 Years after Resection of Primary Lesion

Hyung Seok Lee, M.D., Sung Ha Jeon, M.D., Dong Kyun Hong, M.D.,
Seok Hyun Cho, M.D., Kyung Tae, M.D.

Department of Otolaryngology-Head and Neck Surgery, School of Medicine, Hanyang University, Seoul, Korea

Primary malignancies of hard palate are rare, especially adenocarcinoma of minor salivary gland in hard palate. The clinical stage of the tumor and its histologic grade at the time of treatment were significant predictors of survival. A 33-year-old woman was diagnosed with stage II, polymorphous low-grade adenocarcinoma of the hard palate and treated with surgery. We thought that she would have excellent prognosis. After that, there was no definite evidence of recurrence during 3 months. Since then, the patient herself decided to discontinue follow-up. 9 years after that she came to the hospital due to both submandibular mass without any sign of local recurrence. CT scan and biopsy of the mass revealed multiple cervical metastatic adenocarcinoma without distant metastasis and the histologic findings were similar to that of the primary hard palate adenocarcinoma. So, we present this case with the review of literature.

KEY WORDS : Minor salivary gland · Salivary gland tumor · Palate.

서 론

경구개의 소타액선에서 발생하는 원발성 악성종양은 비교적 드문 질환으로 알려져 있으며 그중 가장 흔한 것은 선양낭성암종(adenoid cystic carcinoma)이며, 선암종(adenocarcinoma)은 매우 드문 것으로 알려져있다¹⁻⁶⁾. 저자들은 원발병소의 크기가 작고 저도(low grade)이며 경부 림프절전이 없이 뛰어난 예후를 가질 것으로 예측한 경구개의 소타액선 선암종 환자가 초치료 9년 뒤 국소재발 없이 경부 림프절전이 및 원격전이가 발생한 1예를 경험 하였기에 보

고하는 바이다.

증 례

33세 여자 환자가 내원 약 2개월 전 발생한 경구개의 종물을 주소로 본원 이비인후과 외래를 방문하였다. 환자의 가족력 및 과거력상 특이사항은 없었다. 이학적 검사상 좌측 경구개에 직경 2×2.5cm의 무통성이며 연분홍색의 돌출된 연성 종물이 관찰되었으나(Fig. 1), 양측 경부에서는 특별히 촉진되는 비정상적인 종물은 발견되지 않았다 내원 당일 시행한 세침흡인 세포검사상 소타액선의 양성 종양의 소견 보였으나 6일 뒤 시행한 절개생검에서 소타액선에서 발생한 선암종으로 진단되었으며 방사선학적 검사상 경부 림프절전이 소견은 발견되지 않아 AJCC 분류법에 따른 악성 종양의 병기별 분류는 stage II로 진단되었다. 1992년 3월

교신저자 : 이형석, 133-792 서울 성동구 행당동 17
한양대학교 의과대학 이비인후-두경부외과학교실
전화 : (02) 2290-8585, 8588 · 전송 : (02) 313-8289
E-mail : hsklee@hanyang.ac.kr

3일 원발병소의 외과적 절제술 즉, 연구개와 인접한 좌측 경구개에서 약 2×2.5cm 크기의 종물을 충분한 정상점막을 포함하여 절제하였으며 설피판을 이용한 경구개 결손부에 대한 재건술을 시행하였다. 비강쪽의 점막은 정상소견이었고 절제변연 및 끝에는 종양의 증거가 관찰되지 않았다. 경부 촉진 및 경부 전산화단층촬영상 림프절전이 소견이 없어서 경부청소술은 시행하지 않았다. 술후 병리검사 결과 종양세포는 고형(solid pattern)과 유두형상(papillary pattern)이 혼재되어 있고, PAS염색에서는 양성 반응을 보이는 과립상들을 함유하는 크기와 형태가 비교적 동일한 소견을 나

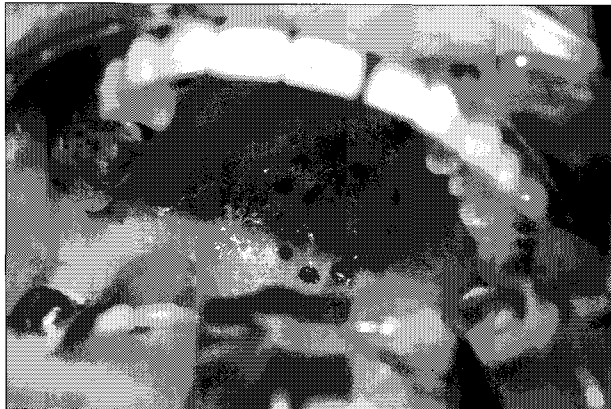


Fig. 1. Photograph showing pinkish and white soft mass at posterior portion of hard palate.

타냈다. 소타액선에서 발생한 다형성 저도선암(polymorphous low-grade adenocarcinoma)에 합당한 소견이었다. 점막하에 확장된 림프관내에 소수의 종양세포가 관찰되었다(Fig. 2).

본 종양은 술후 3개월의 추적관찰 기간 중 재발을 의심할 소견은 없었다. 그러나 환자는 이후 임의로 추적관찰을 중단하고 지내다 술후 9년 뒤인 2001년 6월 13일 양측 경부 종물을 주소로 내원하였다. 이학적 검사상 우측 악하부에는 약 5×5cm 크기, 좌측 악하부에는 약 6×5cm 크기의 무통성이며 단단한 종물이 관찰되었으며(Fig. 3), 경구개에서 국소재발을 의심할 만한 소견은 관찰되지 않았다. 경부 전산화단층촬영상 양측 level II, III에 걸쳐 여러 개의 림프절이 멍쳐져서 생긴 것처럼 보이는 거대한 종물이 관찰되었고 비교적 균질한 조영증강 양상을 보였으며, 이외의 level에서는 전이를 의심할 만한 림프절 소견은 보이지 않았다(Fig. 4). 세침흡인 세포검사상 9년 전 진단된 경구개의 선암종과 유사한 세포소견을 보여 경구개의 원발병소에서 전이된 선암종으로 판단하였다. 단순 흉부촬영상 활동성 병변의 증거 없었으며, 흉부 단순촬영 및 복부 초음파검사 상 원격전이의 증거는 없었고 골스캔에도 활동성 골병변은 보이지 않았다. 2001년 7월 24일 우측은 근치적 경부청소술, 좌측은 변형 근치적 경부청소술을 시행하였다. 수술시 우측 경부의 level II, III에 걸쳐 약 4×5 cm 크기의 단단한 종괴가 관찰되었으며 이 종괴는 흉쇄유돌근, 피대근 및 주변조직과 유착된




Fig. 2. Histopathologic findings of hard palate mass. Microscopic finding shows dense hyalinized PAS positive basement membrane-like substance in the stroma of papillary growing area with rather uniform in size and shape of the tumor cells. A : H-E stain × 200. B : H-E stain × 400.

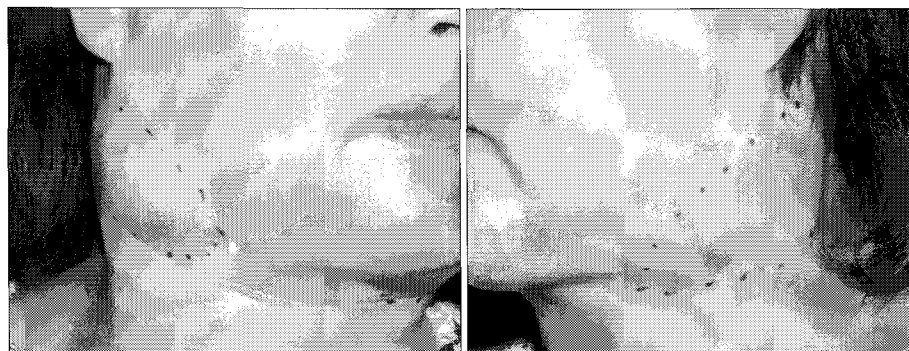

Fig. 3. Huge mass on both submandibular area at 9 years after surgery.

소견을 보였고, level IV, V에서도 림프절이 여러 개 관찰되었다. 좌측에서도 level II, III에 걸쳐서 약 5×7cm 크기의 단단한 종괴가 관찰되었으며, 이 종괴는 내경정맥, 흉쇄유돌근, 설하신경 및 주변조직과 유착된 소견을 보였고, level IV, V에서도 림프절이 여러개 관찰되었다. 수술 병리검사 결과에서 양측 악하부의 거대종괴와 우측 level II,

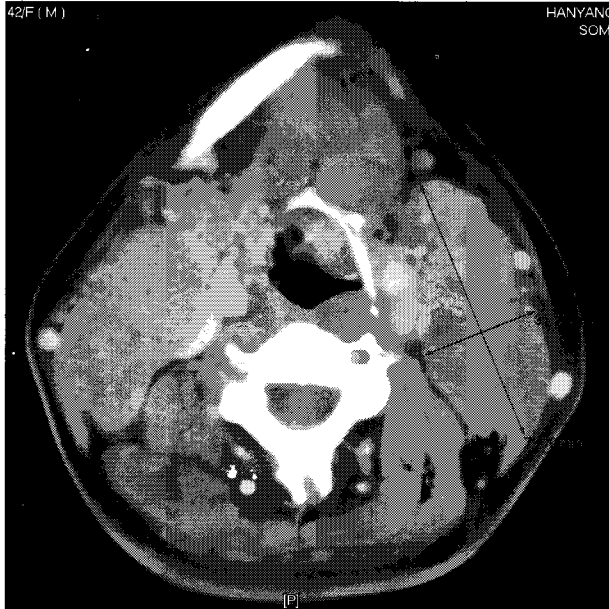


Fig. 4. The neck CT scan show masses in both submandibular area. The masses show homogeneous enhancement.

III, IV, V 및 좌측 level II의 림프절은 전이된 암종으로 유두상 혹은 선모양으로 자라거나 대부분 고형성 판상으로 자라는 선암종으로 1992년도에 절제한 경구개의 종양과 비슷한 소견을 보였다. 일부에서 좀더 핵의 다형성이 심하고 핵분열의 양상이 증가된 소견이 관찰되었다. 림프절 주변 림프관에도 다수의 작은 유두상 종양세포들이 관찰되었다(Fig. 5). 좌측 level III, IV, V의 림프절은 종양의 증거가 없는 것으로 진단받았다. 수술 환자는 6주간 총 6,000cGy의 외부 방사선치료를 받았다. 방사선치료 9개월 후 시력감퇴로 인해 안과에서 망막박리(retinal detachment) 진단하에 응급수술 시행, 망막전이로 판명되어 혈액종양내과로 입원하여 검사중 폐에도 원격전이 발견되어(Fig. 6) 2002년 11월부터 4차례 Docetaxel, Cisplatin, 5-FU, Bleomycin 와 3차례 Gemzar, Cisplatin의 항암화학요법 시행하였으나, 항암화학요법 치료 중에도 뇌, 간, 비장, 부신, 피부 및 요추 등으로 다발성 원격전이 진행되어(Fig. 6) 경부청소술 시행 22개월 후 패혈증으로 사망하였다.

고 찰

타액선종 소타액선은 부비동을 포함한 전 상부 기관식도에 분포하여 그 수가 600~1,000개에 이르고 구개부위에 가장 많은 것으로 보고되고 있다. 소타액선에서 발생하는 악성종양의 호발부위로는 대부분의 보고에서 구개가 가장

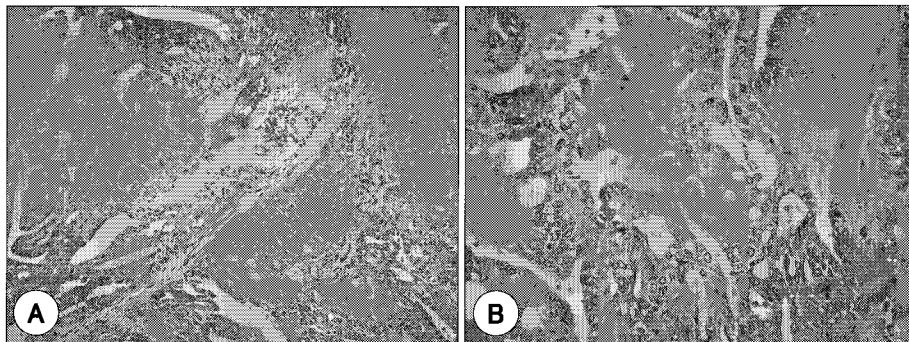


Fig. 5. Histopathologic findings of metastatic neck lymph node. The lymph nodes show small irregular tubular and glandular structure in papillary and solid growth. The tumor cells with abundant eosinophilic cytoplasm exhibit nuclear pleomorphism. A : H-E stain ×200. B : H-E stain ×400.

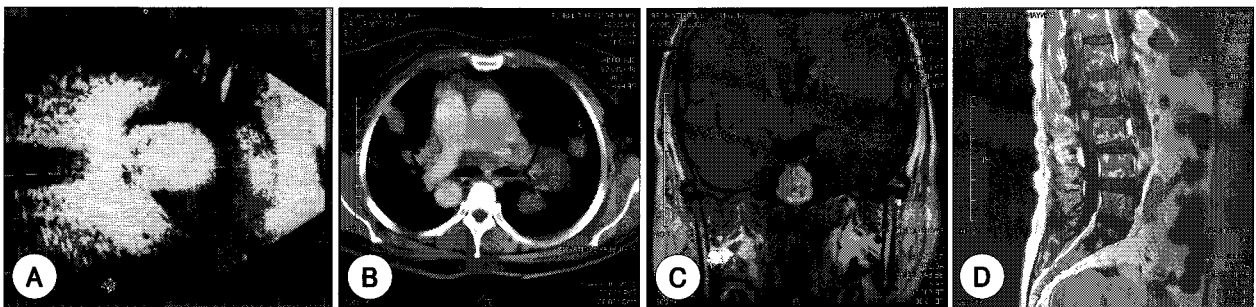


Fig. 6. Multiple distant metastasis was developed at eye, lung, brain and vertebra despite of chemotherapy and radiotherapy. A : Orbital sonogram. B : Chest CT. C : Brain MRI. D : L-spine MRI.

많았으며²⁻⁹⁾ Rauch 등¹⁰⁾은 70% 이상이 구개부위에서 생긴다고 보고하였다. 소타액선에서 발생하는 종양의 병리조직학적 빈도에 대해서 Park 등¹⁾은 소타액선 종양 83예 대한 보고에서 양성 종양은 19.3%였고 악성 종양은 80.7%였으며, 악성종양은 선양낭성암종이 58.2%로 가장 많았고, 점액표피양암종(mucoepidermoid carcinoma)이 20.9%, 선암종이 8.9%를 차지하였다.

경구개에 발생하는 원발성 악성종양은 비교적 드문 질환으로, New 등⁶⁾은 5,000예의 구강암 중에서 0.5%를 경구개에서 발생한 편평상피암으로 보고하였는데, 그 발병률은 경구개에서 발생한 소타액선암의 것과 비슷하다고 보고하였다. Chung 등¹¹⁾은 원발성 경구개 악성종양 중에서 소타액선에서 발생한 악성종양은 38%를 차지한다고 보고하였다. Spiro 등¹²⁾은 구개에서 발생한 소타액선 악성종양 114예 중에서 선양낭성암종이 38.6%, 점액표피양암종이 26.3%, 선암종이 19.3%를 차지 한다고 보고하였으며, Beckhardt 등¹³⁾은 구개에서 발생한 소타액선 악성종양 116예 중에서 선양낭성암종이 37.1%, 선암종이 24.1%, 점액표피양암종이 20.7%를 차지 한다고 보고하였다.

구개의 소타액선에서 발생하는 암은 대개 점막하의 종물로 나타나는데 이는 주로 경구개에서 발생하며, 고악성 종양(high grade tumor)이거나 이전에 조직검사를 한 적이 없다면 궤양은 흔하게 생기지는 않는다⁵⁾.

구개의 선암종인 경우 원발병소에 대해 충분한 변연을 가진 외과적 절제가 주된 치료이며 골막을 침범하였다면 골절제도 함께 시행하여야 한다¹³⁾¹⁴⁾. 일반적으로 선암종은 늦은 증식과 방사선 치료 후 빠른 반응을 보이지 않아 방사선 저항성을 가지는 것으로 알려져 있으나, Fu 등⁷⁾은 고악성 종양, 재발된 종양, 불완전하게 절제된 종양, 국소 림프절 전이, 근육, 신경, 피부가 침범된 경우에는 술후 방사선치료도 시행할 수 있다고 보고하였다. 그러나 Spiro 등¹²⁾ 및 Beckhardt 등¹³⁾은 술후 방사선치료가 생존율을 증진시키는 여부는 증명할 수 없다고 보고하였다.

구개의 소타액선에서 발생한 악성종양의 림프절 전이는 주로 악하림프절(level I)이나 상부심경정맥림프절(level II)에 발생하는데 빈도가 3% 정도로 매우 낮아¹³⁾ 림프절 전이의 임상적, 또는 방사선학적 소견이 없는 경우에는 대부분 예방적 경부청소술은 시행하지 않는 것으로 받아들여진다¹⁵⁾.

구개의 소타액선에서 발생한 악성종양은 원발병소가 3cm 이상이거나 고악성(grade 3) 또는 양성 절제변연, 신경초 침윤, 골 침윤 등이 있으면 예후가 불량한 것으로 보고되고 있다¹³⁾. 근치적 치료를 시행받은 두경부의 소타액선 악성종양의 예후에 대해서 Sipro 등¹²⁾은 5, 10, 15년 생존율을 각각 75%, 62%, 56%로 보고하였고, Beckhardt 등¹³⁾은 구

개의 소타액선에서 발생한 악성종양의 5, 10년 생존율을 각각 79%, 67%로, 질병특이 5, 10년 생존율(disease-specific survival rates)을 각각 87%, 80%로 보고하였으며, 특히 grade I 일 경우와 원발병소의 크기가 3cm 미만일 경우의 질병특이 5, 10년 생존율이 각각 98%, 90% 그리고 94%, 92%로 매우 뛰어난 것으로 보고하였다. 국내 문헌에서 Park 등¹⁾은 근치적 치료를 시행받은 소타액선 악성종양 67예에 대한 병기별 생존률을 보고하였는데, 10년 생존률이 stage I 이 83.3%, stage II가 72.7%, stage III가 62.5%, stage IV가 24.1%였다. 구개의 소타액선에서 생긴 선암종은 경부전이 또는 원격전이가 발생하였을 때에는 예후가 매우 불량한 것으로 알려져 있다.

본 증례처럼 원발부위의 재발 없이 경부전이 또는 원격전이가 발생하는 경우는 매우 드문 것으로 보고되어진다. Chung 등¹¹⁾의 연구에서는 경구개의 소타액선에서 발생한 악성종양으로 진단된 25명의 환자 중에서 8명(32%)이 재발하였는데, 이중 2예가 선암종으로 국소재발과 함께 경부전이소견도 함께 관찰되었으며, 국소재발 없이 경부전이 또는 원격전이 된 예는 없었다. Beckhardt 등¹³⁾의 연구에서는 구개의 소타액선에서 생긴 악성종양 116예에서 22.4%가 재발하였는데, 이중 10.3%는 원발부위에, 1.7%는 경부 림프절에, 4.3%는 원격전이를 나타냈으며 6%는 원발부위와 함께 경부전이 또는 원격전이를 함께 보였다.

Hanna 등¹⁵⁾은 선암종 2예가 포함된 11예의 소타액선 악성종양에서 대부분의 경우 5년 이내 재발하였으며 그 이후 재발한 것은 악성 혼합종이거나 선양낭성암종이었던 것으로 보고하였으나, Pinto 등¹³⁾은 원발병소의 외과적 절제 12년 뒤 국소재발 없이 경부 림프절에 재발한 연구개의 소타액선 선암종 1예를 보고하였다.

Chung 등¹¹⁾의 보고에서 구개의 편평세포암의 경우 경부 림프절전이는 병기와 관련이 있으나 선암종의 경우에는 병기와 일치하지 않다고 하였고, 경구개의 소타액선 선암종 25예 중에서 3예가 경부 림프절로 전이되었는데 그 중 T1이 2예, T3가 1예였다.

Hanna 등¹⁵⁾은 국소적으로 재발된 타액선 종양의 치료원칙을 신경 침범의 가능성이 높고, 경부전이가 의심될 때는 경부광청술을 시행하고, 경부전이와 원격전이를 항상 염두에 두어야 하며, 방사선치료를 추가하고, 항암약물치료는 수술이 불가능한 종양에서 시행한다고 하였고, Beckhardt 등¹³⁾은 경부전이 또는 원격전이된 구개의 소타액선 종양의 경우 절제 가능하다면 수술을 시행하고 함께 술후 방사선 치료가 필요하다고 하였다. 본 증례에서 stage II, 저도 및 음성 절제변연으로써 초치료 후 좋은 예후를 가질 것으로 판단된 경구개의 소타액선 선암종이 9년 뒤에 경부 림프절전이 및 망막, 폐, 뇌, 간, 척추 등에 원격전이를 보였다. 본

중혜와 같이 원발부위에 대해 완전절제 후 전이가 발생하는 경우는 흔치 않지만 초치료시 경부 림프절 전이소견이 없더라도 경구개의 소타액선 악성종양의 경우 비록 악성도가 낮아도 경부 림프절전이에 대한 장기간의 추적 관찰이 필요 할 것으로 생각된다.

중심 단어 : 소타액선 · 타액선종양 · 경구개.

References

- 1) Park YY, Shim YS, Oh KK : A Clinical Analysis in minor Salivary glands tumor. *Korean J Otolaryngol.* 1998 ; 41 : 929-934
- 2) Lee CS, Choi JO, Lee SH, Jung KY, Lee NJ : A clinical analysis of minor salivary gland tumors. *Korean J Head Neck Oncol.* 1994 ; 10 : 25-30
- 3) Kim SS, Kim JY : A clinical study of salivary gland tumors. *Korean J Otolaryngol.* 1976 ; 19 : 477-486
- 4) Yang JS, Seo BK, Kang KH, Hur NJ, et al. : A clinico-statistical study of salivary gland tumors. *Korean J Otolaryngol.* 1983 ; 26 : 828-834
- 5) Fritsch MH. : Minor salivary gland tumor of the palate. *Otolaryngol Head Neck Surg.* 1993 ; Mar ; 108 (3) : 304-305
- 6) New GB, Hallberg OE : The end result of the treatment of malignant tumors of the palate. *Surg Gynecol Obstet.* 1941 ; 73 : 520-524
- 7) Fu KK, Leibel SA, Levine ML, Friedlander LM, Boles R, Phillips TL : Carcinoma of the major and minor salivary glands : Analysis of treatment results and sites and causes of failures. *Cancer.* 1977 ; 40 : 2882-2890
- 8) Weisberger E, Luna MA, Guillamondegui OM : Salivary gland cancers of the palate. *Am J Surg.* 1979 ; Oct ; 138 (4) : 584-587
- 9) Spiro RH, Koss LG, Hajdu SI, Strong EW : Tumors of minor salivary origin. A clinicopathologic study of 492 cases. *Cancer.* 1973 ; Jan ; 31 (1) : 117-129
- 10) Rauch S, Seifert G, Gorlin RJ : *Disease of the salivary glands.* St. Louise CV, Mosby, 1970
- 11) Chung CK, Johns ME, Cantrell RW, Constable WC : Radiotherapy in the management of primary malignancies of the hard palate. *Laryngoscope.* 1980 ; Apr ; 90(4) : 576-84
- 12) Spiro RH, Thaler HT, Hick WF, Kher UA, Huvos AH, Strong EW : The importance of clinical staging of minor salivary glands carcinoma. *Am J Surg.* 1991 ; 162 : 330-336
- 13) Beckhardt RN, Weber RS, Zane R, Garden AS, Wolf P, Carrillo R, Luna MA : Minor salivary gland tumors of the palate : clinical and pathologic correlates of outcome. *Laryngoscope.* 1995 ; Nov ; 105 (11) : 1155-1160
- 14) Carlson ER, Schimmele SR : The management of minor Salivary gland tumors of the oral cavity. *Atlas Oral Maxillofac Surg Clin North Am.* 1998 ; Mar ; 6 (1) : 75-98
- 15) Hanna DC, Dickason WL, Richardson GS, Gaisford JC : Management of recurrent salivary gland tumors. *Am J Surg* 1976 ; 132 : 453-458
- 16) Pinto PX, Coleman N : Regional metastasis in polymorphous low grade adenocarcinoma. *Int J Oral Maxillofac Surg.* 1997 ; 26 : 447-449