

Meigs 증후군 1예

원광대학교 의과대학 내과학교실, 병리학교실*

정종훈, 김학렬, 양세훈, 문형배, 정은택

=Abstract=

A Case of Meigs' Syndrome

Jong Hoon Jung, M.D., Hak Ryul Kim, M.D., Sei Hoon Yang, M.D.,
Hyung Bae Moon, M.D., Eun Taik Jeong, M.D.

*Department of Internal Medicine, Department of Pathology**
College of Medicine Wonkwang University, Iksan, Korea

Meigs' syndrome is defined as presence of pleural effusion, with ovarian tumor associated ascites, which spontaneously resolve soon after the removal of the tumor. The pathogenesis of the pleural effusion, in patients with Meigs' syndrome, is thought to be the passage of fluid from the peritoneal cavity into the pleural cavity, through small holes in the diaphragm. A case of Meigs' syndrome, in a 63-year-old woman, who had been referred for control of pleural effusion is reported. (Tuberculosis and Respiratory Diseases 2004, 56:415-419)

Key words : Meigs' syndrome, Pleural effusion, Ascites, Ovarian fibroma.

서론

Meigs 증후군은 난소의 양성 종양이 복수와 흉수를 동반하여 나타나는 질환이다¹. 흉수의 발생기전은 확실히 밝혀져 있지 않으나 종양에 의해 많은 양의 여출액이 복강 내로 유출되어 복수가 형성되고, 이것이 횡격막 허니아나 천공을 통해서 흉강내로 이동하는 가능성이 제시되고 있다²⁻⁴. 최근 복수와 흉수

발생에 있어 다양한 혈관 작용물질이나 사이토카인들에 대한 연관성이 보고 되고 있으나, 국내에서 발표된 논문에서는 이에 대한 보고가 없다⁵⁻¹⁰. 저자들은 좌측 흉수액으로 내원한 63세 여자에서 전산화 단층촬영상 우연히 복수와 난소에 종양이 발견되어 수술 후 진단되고 vascular endothelial growth factor(VEGF)로 추적검사한 Meigs 증후군 1예를 경험하였기에 보고하는 바이다.

Address for correspondence :

Hak Ryul Kim, M.D.

Department of Internal Medicine, Wonkwang University Hospital
344-2 Shinyong-dong, Iksan, Jeonbuk, 570-711, Korea.

Phone : 063-850-1328 Fax : 063-855-2025 E-mail : kshryj@wonkwang.ac.kr

증례

환자 : 정○○, 여자 63세

주소 : 호흡곤란

현병력 : 평소 건강하게 지냈던 환자로 내원 2달 전부터 경도의 호흡곤란을 느꼈으나 특별한 치료 없이 지내던 중 수 일 전부터 악화양상 보여 개인 의원에서 시행한 방사선 사진상 이상 소견이 관찰되어 본원에 입원하였다.

과거력 및 개인력 : 고혈압으로 10년 전부터 항고혈압약제 복용중이며 6개월 전 자궁근종으로 개인 산부인과에서 수술 권유 받았으나 거부하고 지냄

가족력 : 특이 사항 없음

흡연력 : 없음

이학적 소견 : 내원 당시 혈압 140/80 mmHg, 맥박수 65회/분, 호흡수 20회/분, 체온 36.5℃였다. 의식은 명료하였고 급성 병색이었으며 흉부 청진상 좌측폐야에 호흡음이 감소되어 있었으나 수포음이 나 천명음은 들리지 않았다. 성음진탕이 감소되었고, 타진상 동일 영역에서 둔탁음이 있었다. 복부 검사에서 간 및 비장은 촉지 되지 않았고, 하지 말단에 청색증이나 곤봉지도 없었다.

검사실 소견 : 말초혈액 검사상 백혈구 4,200/mm³, 혈색소 11.4g/dL, 혈소판 232,000/mm³였고, 혈청 LDH 184 IU/L, 단백질 6.5 g/dL 이었으며 그 밖에 일반화학검사 및 뇨검사 결과는 정상범위였다. 대기 중에서 실시한 동맥혈 가스 분석에서 pH 7.38, PaCO₂ 37.5 mmHg, PaO₂ 67.3 mmHg, HCO₃⁻ 24.1 mEq/L, SaO₂ 94.2%였다. 흉수 검사상 pH 8.0, 백혈구 60/mm³(호중구 20%, 림프구 80%), 단백질 1.7 g/dL, LDH 184 IU/L, ADA(Adenosine deaminase) 14.6 IU/L였고 세포학적 검사상 이상 세포는 발견되지 않았다.

방사선학적 소견 : 단순 흉부 촬영에서 좌측 폐야에 다량의 흉수가 발견되었고(Fig. 1), 과거력상 산부인과적 문제를 평가하기 위해 실시한 복부 전산

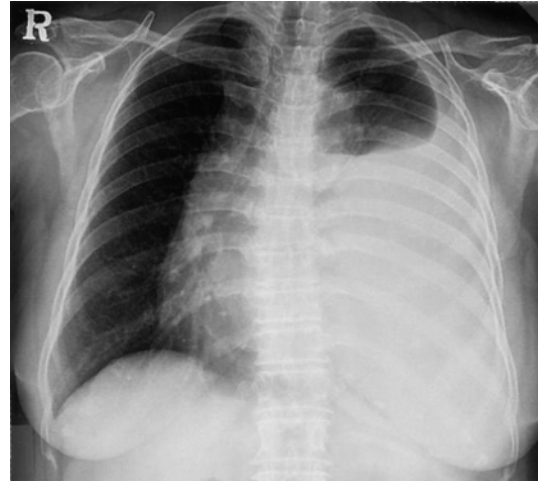

Fig. 1. Chest radiograph shows large amount pleural effusion on the left lung.

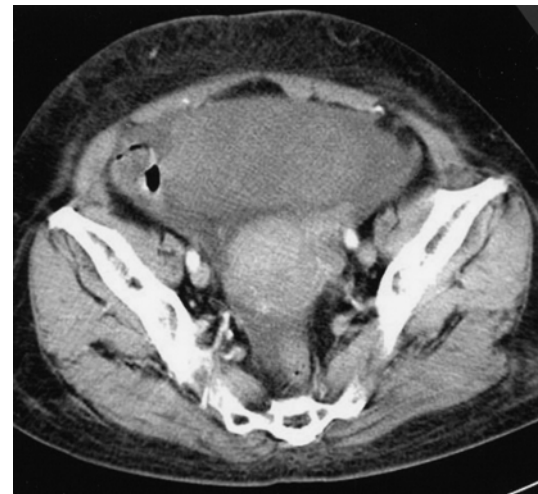

Fig. 2. Chest CT shows a left ovarian mass (13×10cm), with pelvic infiltration and ascites.

화 단층 촬영상 골반강의 좌측난소에 13×10 cm의 종괴가 관찰되었으며 주위에 소량의 복수가 동반되어 있었다(Fig. 2).

특수검사 소견 : Meigs 증후군 의심 하에 측정한 혈청과 흉수의 CA125는 각각 277.8(정상 0-35) IU/ml, 200.5 IU/ml였고, 혈청과 흉수의 VEGF는

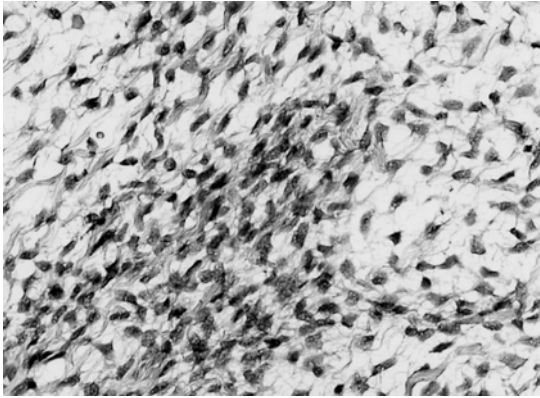


Fig. 3. Light microscopic findings of an ovarian mass show spindle cells with a storiform arrangement (H&E stain, ×200).

각각 140.4(정상<38.3) pg/ml, 1,214.5 pg/ml였다.

수술 및 병리소견 : 입원 3일째 양측 난소 절제술을 시행하였다. 절제된 좌측 난소 종양은 용적이 12.3×10.5×8.5 cm, 770g의 종괴로 전체 모양은 울퉁불퉁하나 표면은 매끄러웠고, 절단면은 회백색을 띠고 단단하였으며 피사나 출혈은 보이지 않았다. 조직검사상 방추형 섬유아세포들로 구성되어 있고, 비정형성 세포나 유사분열은 관찰되지 않는 양성 섬유종으로 진단되었다(Fig. 3).

치료 및 임상경과 : 난소 종괴의 제거 후 흉수의 양은 점차 감소하였고, 술 후 10일째 혈청과 흉수 CA125는 각각 50.2 IU/ml, 142.9 IU/ml였고, 혈청과 흉수 VEGF는 각각 136.8 pg/ml, 214.0 pg/ml로 감소되었다. 술 후 2주일째 증상 및 방사선 소견상 호전소견을 보여(Fig. 4) 퇴원하였고 현재 외래 추적관찰 중이다.

고 찰

1937년 Meigs와 Cass는 복수와 흉수가 동반된 난소 섬유종 7례를 보고하였고, 섬유종 제거 후에 복수와 흉수가 사라지는 경우를 Meigs 증후군으로 명명하였다¹. 또한 난소의 섬유종, 난포막중 외에

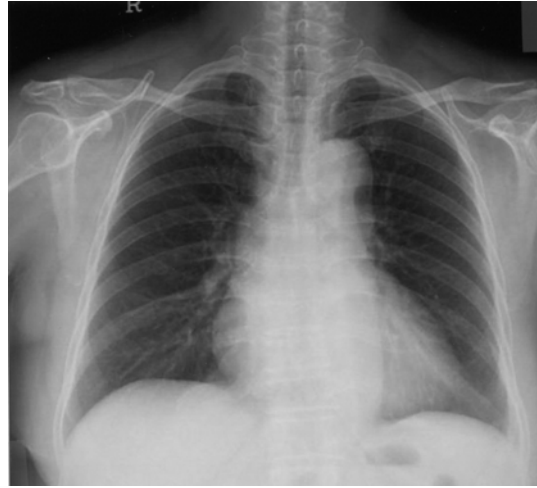


Fig. 4. Chest radiograph shows the disappearance of the large left pleural effusion following the removal of the ovarian tumor (2 weeks after resection).

난관이나 자궁의 종양과 연관되어 복수와 흉수가 동반된 경우를 가성 Meigs 증후군이라 하였고, 위장관계에 대장의 평활근 배엽종, 위 평활근종 등이 유사한 증상을 동반할 수 있는데 이들의 한 변이로 보고 있다¹¹.

Meigs 증후군 환자들은 보통 체중감소 등을 동반한 만성병색을 보이는 경우가 많고 흉수와 관련된 증상은 호흡곤란 정도이다. 복수는 이학적 검사상 발견되지 않을 수 있다. 흉수는 우측이 70%, 좌측이 10%, 양측이 20%정도 발생하는 것으로 되어있다. 흉복수는 대개 삼출액보다는 여출액으로 백혈구는 보통 1,000/mm³이하이고 때로 혈성일 수도 있다⁴. 본 증례에서는 좌측에 발생하였고 여출액 소견이었다. 복수의 생전기전은 난소종양경(pedicle)의 회전, 종괴의 복막자극 및 유착, 종양괴사, 낭포형성 및 종괴에 의한 림프관이나 정맥의 폐쇄 등으로 생각되나 이들 기전으로 설명할 수 없는 경우가 많아 확실치는 않다. 난소섬유종 내에서의 림프생성속도가 난소경을 통하여 림프액이 유입되는 속도를 초과할 때 피막이 없는 난소에서

비교적 높은 투과성으로 난소 종양의 여출액을 복강 내로 유출하여 복수가 형성된다는 설명이 인정되고 있다³. 흉수 또한 아직 확실한 생성기전이 밝혀져 있지 않은 상태이나 간경화 환자와 유사한 기전으로 보고 있다. Meigs 등²은 india ink를 복강 내 주입한 후 흉부 천자를 시행하여 흉수의 india ink농도와 같음을 확인하여 흉강과 복강 사이에 다수의 횡격막 천공이 있으며 복강의 양압이 흉막강에서 음압으로 작용하기 때문에 흉강으로 복수가 유입된다고 하였다. 복수와 흉수가 유사한 특성들을 공유하고, 흉막천자 후에 흉수가 신속히 재발하며 일부 환자에서는 흉수 없이 난소 종양과 복수가 있는 경우가 있어 이러한 사실을 뒷받침하는 근거이다. 한편 Hodari 등¹²은 Meigs 증후군 환자에서 골반립프관활영을 위해 특정물질을 족부의 임파관에 주입한 결과 복수에서는 발견이 되지 않으나 흉수에 축적된 것을 보고 흉관의 분지인 후복막립프관을 통해 폐장에서 흉막으로 이동하는 또 하나의 기전을 제시하였다. 또한 난소종양의 크기와 복수의 양 사이에는 연관성이 있는 것으로 보고되고 있는데, Richardson 등¹³은 5cm 이상의 난소종양 19례 중 8례에서 복수가 있었다고 하였고, Samanth 등¹⁴은 10cm 이상인 경우에 약 40%에서 복수 소견을 보였다고 하였다.

진단은 골반 내 종괴, 복수와 흉수가 있는 모든 여자에서 의심해야 하고, 만일 흉수의 세포학적 검사상 음성인 경우 복막 전이유무를 확인하기 위해 진단적 복강경이나 개복술이 고려되어야 한다. 또한 원발성 종괴가 제거됨으로서 보통 수술 후 2주 이내에 복수와 흉수가 소실되어야 하고 재발하지 않음으로서 확진할 수 있다.

혈중 CA125 수치는 위암의 복막전이, 난소 상피세포암에서 상승하고 Meigs 증후군의 일부환자들에서도 증가할 수 있기 때문에 진단에 특이적이지는 않다. Ishiko 등¹⁵은 Meigs 증후군에서 VEGF와 흉수와 복수발생사이의 연관성을 연구하였는데,

VEGF 수치가 혈청, 복수와 흉수 모두에서 증가된데 반해 술 후에는 흉수에서만 수치가 감소함을 발견하였는데 이러한 현상을 흉강과 복강 내의 액체의 동력학적 차이로 설명하고 있다. 즉 종괴가 존재하는 복강 내에서는 항상성이 종괴에서 생성되는 생성물과 혈관투과성의 변화사이의 액체 저류에 작용하는 반면, 흉수에서는 혈관투과성의 변화가 우세하게 작용한다는 것이다. Ishiko 등¹⁵이 복수보다 흉수에서의 VEGF 수치가 5배이상 높음에 비해 Abramov 등¹⁶은 오히려 복수에서 흉수보다 10배 이상의 수치가 높았음을 보고하고 있는데 이러한 차이는 흉막강 내로 들어오는 양이 더 많을수록 흉수에서 VEGF 농도를 더 희석시키기 때문인 것으로 보인다. 본 증례에서는 VEGF 수치를 측정하였고 혈청과 흉수에서 모두 증가된 반면 흉수에서 혈청보다 훨씬 높은 농도를 보였고 수술 후 흉수에서만 뚜렷한 수치감소를 확인하였다. 향후 Meigs 증후군의 병인론에 있어 다양한 혈관 작용물질이나 사이토카인들의 보다 정확한 역할에 대한 연구가 진행되어야 할 것으로 보인다.

요 약

저자들은 좌측 흉수액을 주소로 내원한 63세 여자에서 전산화 단층촬영상 복수와 난소의 종양이 발견되어 조직검사상 난소의 양성섬유종으로 확인되었고, 난소종양의 수술적 제거 후 흉수와 복수가 소실되어 Meigs 증후군으로 진단한 1례를 경험하였기에 이를 보고하는 바이다.

참 고 문 헌

1. Meigs JV, Cass JW. Fibroma of the ovary with ascites and hydrothorax. Am J Obstet Gynecol 1937;33:249-67.
2. Meigs JV, Amstrong SH, Hamiton HH. A

- further contribution to the syndrome of the ovary with fluid in the abdomen and chest, Meigs' syndrome. *Am J Obstet Gynecol* 1943;46:19-37.
3. Meigs JV. Fibroma of the ovary with ascites and hydrothorax—Meigs' syndrome. *Am J Obstet Gynecol* 1954;67:962-87.
 4. Santopaolo O, Rotondo A, Alfe M, Canciello P, Rito Marcone G, Custati B. Meigs' syndrome with bilateral hydrothorax. *Menerva Gynecol* 1993;45:263-6.
 5. 박소현, 박노현, 한영란, 임문환, 김종혁, 이진용. Meigs씨 증후군 1례. *대한산부회지* 1991;34:298-303.
 6. 유근재, 김수녕, 조인제, 김두호, 전해정. CA125가 증가된 Meigs 증후군 1예. *대한암학회지* 1992;25:122-8.
 7. 이지영, 오관영, 손진희, 김수연, 김승철. 혈청 CA125가 증가된 Meigs 씨 증후군 1예. *대부종콜포회지* 1998;9:316-9.
 8. 박태형, 박영복, 배철성, 윤혜원, 강명수. Pseudo-Meigs씨 증후군 1례. *대한산부회지* 1999;42:2386-90.
 9. 장선민, 고은미, 김성주, 이경희, 박만철, 이용우. Meigs' Syndrome 1예. *대한산부회지* 2000;43:128-31.
 10. 최영진, 송영진, 정용식, 윤효영, 채희복, 김용범 등. 위암에 동반된 Meigs 증후군. *대한외과학회지* 2001;61:541-6.
 11. Koak YP, Thomas JM. Leiomyoblastoma of the colon presenting as pseudo-Meigs' syndrome. *Eur J Surg Oncol* 1999;22:446-7.
 12. Hodari AA, Hodgkinson CP. Lymphangiogram of Meigs' syndrome. *Obstet Gynecol* 1968;32:477-81.
 13. Richardson GS, Ulfelder H. Problems presented by benign solid ovarian tumor. *Clinic Obstet Gynecol* 1961;4:834-45.
 14. Samanth KK, Black WC. Benign ovarian tumors associated with free peritoneal fluid. *Am J Obstet Gynecol* 1970;107:538-45.
 15. Ishiko O, Yoshida H, Sumi T, Hirai K, Ogita S. Vascular endothelial growth factor levels in pleural and peritoneal fluid in Meigs' syndrome. *Eur J Obstet Gynecol and Reprod Biol* 2001;98:129-30.
 16. Abramov Y, Anteby SO, Fasouliotis SJ, Barak V. Markedly elevated levels of vascular endothelial growth factor, fibroblast growth factor, and interleukin 6 in Meigs' syndrome. *Am J Obstet Gynecol* 2001;184:354-5.