

## Isoniazid에 의해 유발된 급성 췌장염 1예

가톨릭대학교 의과대학 내과학교실

정병하, 남해성, 권정현, 임소희, 박선희  
김진우, 김승준, 이숙영, 김영균, 박성학

=Abstract=

### A Case of Isoniazid Induced Acute Pancreatitis

Byung Ha Chung, M.D., Hae Seong Nam, M.D., Jung Hyun Kwon, M.D.,  
So Hi Im, M.D., Sun Hee Park, M.D., Jin Woo Kim, M.D.,  
Seung Joon Kim, M.D., Sook Young Lee, M.D.,  
Young Kyoon Kim, M.D. and Sung Hak Park, M.D.

*Department of Internal Medicine, The Catholic University of Korea, Seoul, Korea*

Isoniazid is a first-line drug in the treatment of tuberculosis. A variety of adverse reactions of isoniazid have been reported. These include hepatitis, peripheral neuropathy, skin rashes, neurologic disturbances and hematologic alterations. Among these, acute pancreatitis due to isoniazid is very rare. We report a case of acute pancreatitis due to isoniazid confirmed by rechallenge test with review of some literatures. (Tuberculosis and Respiratory Diseases 2004, 56:411-414)

**Key words** : Tuberculosis, Isoniazid, Rifampicin, Acute pancreatitis.

#### 서 론

약제에 의한 급성 췌장염은 드문 것으로 알려져 있으나, 다른 원인을 찾을 수 없을 경우 반드시 고려해 보아야한다<sup>1</sup>. 급성 췌장염을 일으킬 수 있다고 증명된 약제들로는 azathioprine, thiazide, sulfonamides, furosemide, estrogens, tetracycline 등<sup>2</sup>

이 있고, 결핵 약제 중 isoniazid와 rifampicin은 급성 췌장염과의 연관성이 명확하게 증명되지는 않았으나, 그 가능성을 제시한 증례들이 다양하게 보고되고 있다<sup>3,4</sup>.

저자들은 isoniazid를 포함한 결핵 치료 중 발생한 급성 췌장염을 경험하였기에 문헌 고찰과 함께 보고하는 바이다.

Address for correspondence :

**Young Kyoon Kim, M.D.**

Department of Internal Medicine, Kangnam St. Mary's Hospital, The Catholic University of Korea  
505 Banpo-dong, Seocho-gu, Seoul, 137-040, Korea

Phone : 02-590-2756 Fax : 02-599-3589 E-mail : youngkim@catholic.ac.kr

## 증례

환자 : 노○순, 73세, 여자

주소 : 잦은 기침 및 객담

현병력 : 본 환자는 20일간 지속된 호흡곤란 및 기침, 객담을 주소로 본원 외래 경유하여 입원하였다. 내원 당시 시행한 흉부방사선학적 소견과 흉부 전산화단층촬영에서 좌하엽에 침윤성 폐렴소견을 보였고, 검사실 소견 상에서는 특이 사항이 없었다. 객담 도말 검사는 음성이었으나, 기관지 내시경하 세척액에서 시행한 항산균 도말 검사와 결핵 중합효소 연쇄반응에서 양성을 나타내어 isoniazid, rifampicin, ethambutol, pyrazinamide의 복용을 시작하였고, 결핵 치료를 시작한 지 11일 째에 시행한 검사실 소견 상 이상을 보이지 않아 퇴원하였다. 퇴원 후 구역, 구토와 소화 불량 등의 위장관 장애 증상이 자주 있었고, 퇴원 1주 후 외래에서 시행한 검사에서 aspartate aminotransferase(AST)/alanine aminotransferase(ALT)가 363/198 IU/L로 상승되어 결핵 약제에 의해 간독성이 발생된 것으로 의심되어 입원하였다. 당시의 amylase 수치는 150 IU/L(정상 범위:65-160)이었다.

과거력 및 가족력 : 고혈압으로 개인병원에서 치료 중이었다.

이학적 소견 : 내원 당시 혈압은 120/70 mmHg, 맥박은 분당 70회, 호흡수는 분당 20회, 체온은 36.8°C였다. 의식은 명료하였고, 흉부 청진시 좌측 하부에서 건성 수포음이 들렸고, 그 외에는 특이 소견이 없었다.

검사실 소견 : 혈액 검사에서 백혈구 4,700/mm<sup>3</sup>, 혈색소 13.8 mg/dL, 혈소판 269,000/mm<sup>3</sup>, 혈청 생화학 검사는 AST 172 IU/L, ALT 191 IU/L, Alkaline phosphatase 266 IU/L, r-GTP 125 IU/L, Total-bilirubin 0.41 mg/dL, Total protein 6.8 g/dL, albumin 3.2 g/dL, BUN 29.9 mg/dL, Cr 1.13 mg/dL, amylase 295 IU/L 였다.

경과 및 치료 : 입원 후 외래에서 투여하던 결핵 약제를 모두 중단하고 kanamycin, levofloxacin, cycloerine, ethambutol 등의 엄호 약제로 결핵 치료를 유지하였다. 내원 5일 후 AST/ALT가 74/61 IU/L로 감소하여 rifampicin을 재투여하였고, 내원 13일 후 isoniazid를 재투여하였으나 AST/ALT는 정상 범위로 유지되었다. 그러나 재시행한 검사실 소견에서 amylase는 299 IU/L로 여전히 증가되어 있었다. Lipase 851 IU/L(정상 범위:23-300), amylase isoenzyme은 p-type이 75%로 나와 급성 췌장염으로 진단되었고, 복부 초음파 검사와 복부 전산화단층촬영에서도 췌장의 부종성 팽대 소견이 관찰되어 급성 췌장염에 합당하였다. 결핵 약제 중 급성 췌장염을 일으킬 수 있다고 보고 되어있는 isoniazid와 rifampicin을 중단하고 kanamycin, levofloxacin, ethambutol로 결핵 치료를 하던 중 amylase가 121 IU/L로 정상화되었다. 급성 췌장염의 원인 약제를 감별할 목적으로 rifampicin 600 mg을 투여하였고 2일 후에 측정된 amylase 수치가 177 IU/L로 소폭 상승에 머물러 isoniazid 400 mg 투여하였는데 다음날 amylase 234 IU/L, lipase 804 IU/L로 다시 증가하였으나 구토나 소화 불량 등의 위장관 장애 증상은 없었다. Rifampicin과 isoniazid을 중단하고, amylase와 lipase level이 정상화 된 후 rifampicin을 150mg부터 투여하기 시작하여 3일째 600mg까지 증량하였으나 amylase 181 IU/L, lipase 487 IU/L로 소폭 상승에 머물렀다. 결국 본 환자에서 발생한 급성 췌장염은 결핵 약제 중 isoniazid에 의해 유발된 것으로 판단할 수 있었고, rifampicin, levofloxacin, kanamycin, ethambutol로 결핵 치료를 유지하기로 계획한 후 퇴원하였다.

퇴원 10일 뒤 외래에서 시행한 검사에서 amylase 174 IU/L, lipase 474 IU/L로서 퇴원 시의 검사 결과와 큰 차이를 보이지 않았고, 퇴원 46일 뒤에는 amylase 140 IU/L, lipase 297 IU/L로 정상이

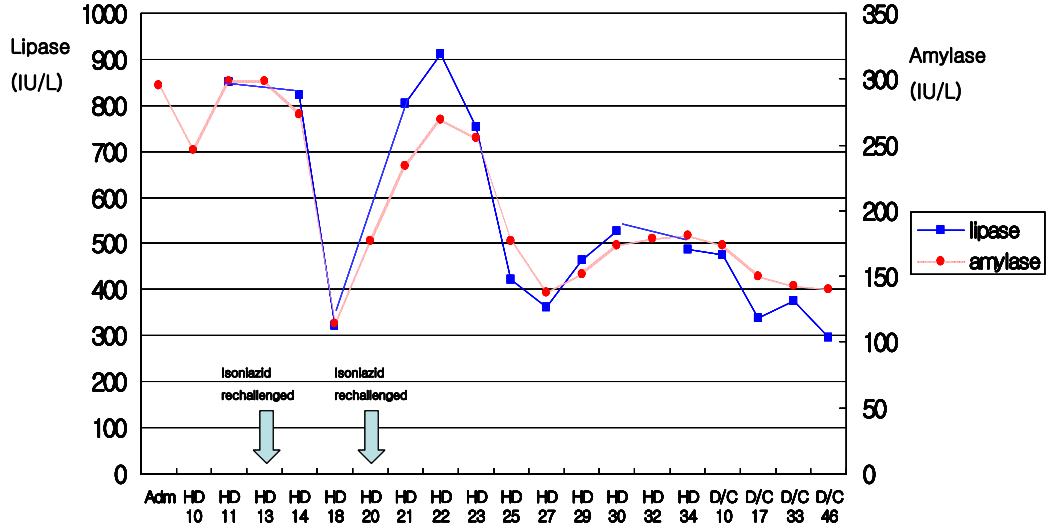


Fig. 1. The result of serum amylase and lipase  
+ HD : hospital day, D/C : discharge

었다.

### 고 찰

Isoniazid는 1차 결핵 치료 약제로 지금까지 널리 사용되고 있는 약제이다<sup>5</sup>. 잘 알려진 부작용들로는 간 독성, 말초 신경염, 피부 발진, 신경학적, 혈액학적 변화 등이 있고 매우 드물게 급성 췌장염을 일으킬 수 있다고 보고 되어 있으나 현재까지 국내 보고 상 급성 췌장염을 일으킨 증례는 없다<sup>6,7</sup>.

본 환자는 결핵으로 진단받고 결핵 약제 복용 중 구역, 구토, 소화 불량 등의 위장관 장애 증상이 발생하여 결핵 약제에 의한 부작용이 의심되었다. 검사실 소견과 복부 초음파, 복부 전산화단층 촬영의 시행 결과에서 급성 췌장염이 진단되었고, rifampicin과 isoniazid를 재투여 한 결과 isoniazid에 의해 췌장염이 발생한 것으로 판명되었다.

Rifampicin과 isoniazid를 포함한 약제에 의한 급성 췌장염의 기전이 뚜렷이 밝혀져 있지는 않고,

다만 Hassane 등<sup>8</sup>이 과민성 반응을 그 기전으로 제시한 바 있다. 이전의 isoniazid에 의해 유발된 췌장염을 보고한 증례들을 살펴보면 isoniazid의 중단 후 췌장염의 호전을 보이고 재투여 후 췌장염의 재발이 일어난 점에서, 혹은 모든 결핵 약제의 중단 후 췌장염의 호전을 보이고, isoniazid를 제외한 다른 결핵 약제들을 재투여했을 때, 췌장염의 재발을 보이지 않았다는 점에서 isoniazid에 의한 췌장염의 가능성을 제시하였다<sup>8-11</sup>. 본 증례에서는 rifampicin을 재투여한 후 amylase가 소폭 상승하였으나, isoniazid를 투여한 후 amylase와 lipase의 상승이 큰 폭으로 일어났고, isoniazid투여를 중단한 후 amylase와 lipase가 정상화 된 점으로 미루어 급성 췌장염은 isoniazid에 유발되었을 것으로 판단된다.

본 증례에서는 약제 투여와 amylase 상승의 시간적 인과 관계상 isoniazid에 의해 급성 췌장염이 발생되었다는 추론이 가능하며, 결핵 치료를 받고 있는 환자에서 급성 췌장염이 발생했을 경우 그

원인으로 isoniazid를 고려해야 한다고 제시하는 바이다.

### 요 약

본 증례는 결핵 치료 중 급성 췌장염이 발생하였고, 재투여 검사를 통하여 그 원인으로 isoniazid임을 확인하였다. 결핵 치료 중인 환자에서 위장관 장애 증상이 있을 때, 그 원인으로서 간염이외에 급성 췌장염을 고려해 봐야 할 것이다.

### 참 고 문 헌

1. Lankisch PG, Droge M, Gottesleben F. Drug induced acute pancreatitis: incidence and severity. *Gut* 1995;37:565-7.
2. Mallory A, Kern F Jr. Drug induced pancreatitis: A critical review. *Gastroenterology* 1980;78:813-20.
3. Mattson K. Side effects of rifampicin. A clinical study. *Scand J Respir Dis Suppl* 1973;82:1-52.
4. Chan TY. Isoniazid and rifampicin rarely cause acute pancreatitis in patients with tuberculosis. *Int J Clin Pharmacol Ther* 1999; 37:109.
5. Rabassa A, Trey G, Shukla U, Samo T, Anand BS. Isoniazid induced acute pancreatitis. *Ann Intern Med* 1994;121:433-4.
6. Davidson PT, Le HQ. Drug treatment of tuberculosis-1992. *Drugs* 1992;43:651-73.
7. Goldman AL, Braman SS. Isoniazid: a review with emphasis on adverse effects. *Chest* 1972;62:71-7.
8. Izzedine H, Launay-Vacher V, Storme T, Deray G. Acute pancreatitis induced by isoniazid. *Am J Gastroenterol* 2001;96:3208-9.
9. Chan KL, Chan HS, Lui SF, Lai KN. Recurrent acute pancreatitis induced by isoniazid. *Tuber Lung Dis* 1994;75:383-5.
10. Stephenson I, Wiselka MJ, Qualie MJ. Acute pancreatitis induced by isoniazid in the treatment of tuberculosis. *Am J Gastroenterol* 2001;96:2271-2.
11. Mendoza JL, Larrubia JR, Lana R, Espinos D, Diaz-Rubio M. Acute pancreatitis induced by isoniazid, a casual association. *An Med Interna* 1998;15:588-90.