

## 기관지 결핵 환자에서 기관지 탄분 섬유화증의 임상적 의의

대구 파티마병원 내과

김선웅, 김인식, 박동희, 노태묵,  
정재권, 정승욱, 김연재, 이병기

=Abstract=

### The Clinical Significances of Bronchial Anthracofibrosis in the Patients with Endobronchial Tuberculosis

Seon Woong Kim, M.D., In Seek Kim, M.D., Dong Hi Park, M.D.,  
Tae Mook No, M.D., Jae Kwon Joeng, M.D., Seung Wook Jung, M.D.,  
Yeon Jae Kim, M.D., and Byung Ki Lee, M.D.

*Departments of Internal Medicine, Fatima Hospital, Daegu, Korea*

**Background** : Bronchial anthracofibrosis is one of the main manifestations of lung disease that is related to woodsmoke inhalation, and it is frequently associated with various pulmonary diseases, such as tuberculosis. The purpose of this study was to evaluate the clinical significance of bronchial anthracofibrosis in patients with endobronchial tuberculosis.

**Methods** : 63 patients, who were diagnosed with endobronchial tuberculosis using bronchoscopy, were included in this study. The patients consisted of 12 males and 51 females, having mean age of 59.5 years. The clinical features, radiologic and bronchoscopic findings between the patients with (37) and without (26) bronchial anthracofibrosis were analyzed retrospectively.

**Results** : When the patients were older, bronchial anthracofibrosis was more frequent. The endobronchial tuberculosis, which was located at the right middle lobar bronchus, was more frequent in the patients with bronchial anthracofibrosis than in the patients without bronchial anthracofibrosis. In the morphologic types of endobronchial tuberculosis, patients with bronchial anthracofibrosis had more edematous-hyperemic and ulcerative types, while patients without bronchial anthracofibrosis had more active caseating.

---

Address for correspondence:

**Yeon Jae Kim, M.D.**

Department of Internal Medicine, Fatima Hospital  
Shinam Dong, Dong-Ku, Daegu, Korea, 701-600

Phone : 053-940-7462 Fax : 053-954-7417 E-mail : persimmonkim@lycos.co.kr

**Conclusion** : These findings suggest that the presence of bronchial anthracofibrosis can possibly influence the locations and morphologic types of endobronchial tuberculosis. (Tuberculosis and Respiratory Diseases 2004, 56:495-504)

**Key Words** : Bronchial Anthracofibrosis, Endobronchial Tuberculosis.

## 서 론

기관지 점막에 다발성의 흑청색의 색소 침착이 있거나 또는 이와 동반된 기관지의 협착을 보이는 경우를 기관지 탄분 섬유화증이라고 하며<sup>1-5</sup>, 통상적인 만성 호흡기 질환의 치료에 잘 반응하지 않거나 흉부 방사선 사진 소견의 이상이 있는 고령의 환자에서 흉부 전산화 단층 촬영 또는 기관지 내시경 검사를 실시하는 과정에서 대부분 진단된다<sup>1-4</sup>. 그 원인으로 처음에는 결핵으로 인하여 발생되는 독특한 질환으로 국내에 주로 많은 질환으로 여겨져 왔었으나<sup>1,2,5</sup>, 최근에는 나무 연기와 같은 생물 자원 연료(biomass fuel) 연기에 대한 장기적인 노출이 그 원인으로 제시되고 있으며<sup>3,4,6</sup>, 나무 연기 흡입 관련 폐질환의 한 형태로 생각되어지고 있다<sup>6,7</sup>. 나무 연기에 포함된 무기 또는 유기 분진들과 여러 화학 물질들은 발암 작용뿐 아니라 섬모 독성 물질 또는 응고 물질로 작용하여 호흡기계를 자극할 수 있어, 이에 대한 장기적인 노출은 호흡기계에 다양한 병리학적 변화를 일으켜 여러 만성 폐질환들이 동반될 수 있다<sup>8-10</sup>.

한편 기관지 결핵은 항산균에 의하여 기관 또는 기관지에 발생하는 특이적 염증 질환으로 주로 젊은 여성에서 호발한다고 알려져 있으나<sup>11-14</sup>, 국내에서는 기관지 탄분 섬유화증을 가진 고령의 환자들에서도 종종 관찰된다<sup>6</sup>. 종격동의 결핵성 림프절염에서 탄분을 함유한 림프절이 기관지내로 미란 또는 천공이 되어 발생한 기관지 결핵에서 주위 기관지 점막에 국소적으로 탄분 입자가 침착될 수 있다<sup>15</sup>. 그러나 임상에서 흔히 경험하게 되는 다발

성의 기관지 탄분 섬유화증에서 관찰되는 기관지 결핵은 기관지 탄분 섬유화증의 고유한 병리학적 변화에 속발된 병변으로 여겨지고 있으며<sup>4,6</sup>, 기관지 탄분 섬유화증의 동반유무에 따라 나타나는 임상적인 소견도 차이가 있을 것으로 예상이 된다.

이에 저자들은 기관지 결핵에서 기관지 탄분 섬유화증의 동반 정도 및 동반 유무에 따른 차이를 조사하여 그 임상적인 의의를 알아보려고 하였다.

## 대상 및 방법

1999년 6월부터 2003년 6월까지 호흡기 증상이나 흉부 방사선 사진의 이상 소견으로 기관지 내시경 검사를 받은 1,703명의 환자 가운데 기관지 결핵으로 진단된 63예를 대상으로 하였다. 의무 기록지를 통한 후향적 분석에서 대상 환자들을 기관지 탄분 섬유화증이 동반된 군(37예) 과 동반되지 않은 군(26예)으로 나누어 역학적 특징, 임상적 소견, 방사선학적 소견 그리고 기관지 내시경 소견을 비교하였다. 기관지 탄분 섬유화증은 기관지 점막에 다발성의 흑청색의 색소 침착이 있거나 또는 이와 동반된 기관지의 협착이 보이는 경우로 하였으며, 기관지 결핵의 진단은 기관지 내시경 검사상 육안적 병변이 있고 생검 조직에서 결핵에 합당한 소견이 관찰되거나 기관지 세척액에서 항산균이 양성인 경우로 정의하였다.

대상 환자들의 거주지는 내원 당시의 거주지를 기준으로 하였으며, 나무 연기에 대한 노출력은 나무와 같은 생물학적 연료를 사용하여 취사와 난방을 해결하였던 주거환경에서 장기간 생활 경험이

**Table 1.** Clinical characteristics of patients with endobronchial tuberculosis(N=63)

Age (mean, range, yrs)	59.5, 21-97
Male/Female (n)	12 (19.1) / 51 (80.9)
Smoker/Non-smoker (n)	17 (26.9) / 46 (73.1)
With BAF (n)	37 (58.7)

Figures in parentheses are percentage. BAF=bronchial anthracofibrosis.

**Table 2.** Comparison of clinical characteristics between patients with and without BAF

	with (n=37)	without (n=26)	p value
Age, (mean±SD, yrs)	67.8±8.25	47.6±18.24	0.001*
Male / Female (n)	6 / 31	6 / 20	NS**
Smoker /Non-smoker (n)	9 / 28	8 / 18	NS**
History of wood smoke inhalation (n, %)	31 (83.7)	5 (19.2)	0.001**
Residency (Urban / Rural, n)	16 / 21	18 / 8	NS**

\*student's T-test, \*\*chi-square, NS=non-significant.

있는 경우로 정의하였다. 내원 당시 촬영한 단순 흉부 방사선 사진은 한 명의 방사선과 전문의에게 재검토를 의뢰하였으며, 재 판독 소견을 분석하였다. 기관지 내시경 소견은 최초 내원 당시에 실시한 검사를 대상으로 하였으며 추후 기관지 내시경 검사는 예수가 적어 조사 대상에서 제외하였다. 기관지 결핵의 형태학적인 분류는 Chung 및 Lee<sup>16</sup>의 방법에 의해 비특이성 기관지염형, 과립형, 부종-충혈형, 건락성 괴사형, 궤양형, 종양형, 그리고 섬유성 협착형으로 분류하였다.

기관지 탄분 섬유화증을 동반한 군과 동반하지 않은 군 사이의 통계학적 분석은 SPSS프로그램의 student T test 및 Chi-square를 사용하였고 p값이 0.05미만인 경우 통계학적 유의성이 있는 것으로 판단하였다.

## 결 과

남자가 12예, 여자가 51예였으며, 평균 연령은 59.5세로 21세부터 97세까지 다양하였다. 흡연자가 17예, 비 흡연자가 46예로 비 흡연자가 많았으며, 37예(58.7%)에서 기관지 탄분 섬유화증이 동반되었

다(Table 1).

기관지 탄분 섬유화증이 동반된 군에서 평균 47.6세에 연령이 67.8세로 동반되지 않은 군의 비하여 유의하게 많았으며, 두 군 모두에서 여성 및 비 흡연자의 분포가 많았다. 나무연기 흡입력은 동반된 군에서 31예(83.7%)로 동반 되지 않은 군의 5예(19.2%)에 비하여 월등히 많았으며, 거주지는 동반된 군에서는 도시 16예(43.2%), 농촌 21예(56.7%)로 농촌이 많은 경향이었으나 동반되지 않은 군에서는 도시가 18예(69.2%), 농촌이 8예(30.7%)로 도시가 많았다(Table 2). 연령에 따른 비교는 연령이 증가할수록 기관지 탄분 섬유화증이 동반되는 경우가 많았으며, 동반된 군에서는 60대 및 70대가 각각 11예(29.7%), 20예(54.0%)로 대부분을 차지하였다(Fig. 1).

내원 당시의 주증상은 기침, 호흡곤란, 흉부 X-선 이상이 가장 많았으며, 기관지 탄분 섬유화증이 동반된 군에서 호흡곤란 및 흉부 X-선 이상이 많았으나 동반되지 않은 군에서는 기침이 많은 경향이였다(Fig. 2). 흉부 방사선 사진 소견은 간질성 침윤, 무기폐, 경화가 많았으며, 동반된 군에서 동반되지 않은 군에 비하여 간질성 침윤이 많은 경

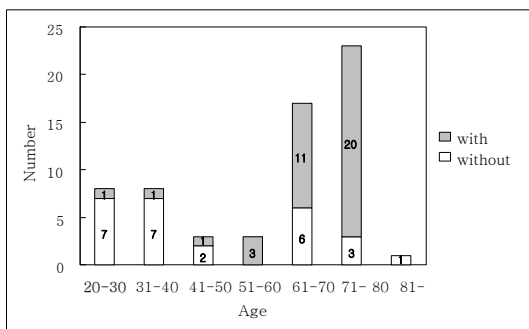


Fig. 1. Endobronchial tuberculosis associated with or without BAF according to age. ( $p=0.001$ , linear by linear association calculated by chi-square)

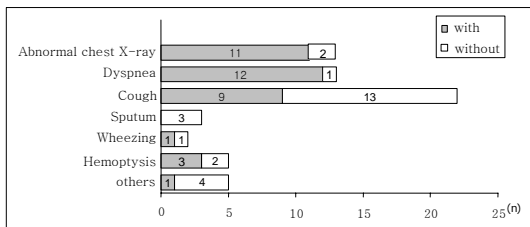


Fig. 2. Comparison of chief complaint at initial presentation between patient with and without BAF.

향이었다(Fig. 3). 기관지 내시경 검사 전에 시행한 자연 객담 도말 검사상 항산균은 25예(39.7%)에서 양성이었으며, 기관지 탄분 섬유화증의 동반유무에 따른 양성율도 각각 15예(40.5%), 10예(38.4%)로 비슷하였다(Table 3).

한편 기관지 내시경 검사 소견상 기관지 결핵의 위치는 우상엽 및 우중엽이 각각 17예(26.9%), 16

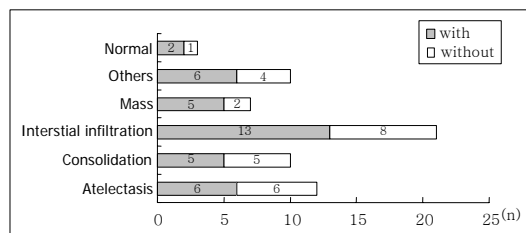


Fig. 3. Comparison of main finding of chest radiograph between patient with and without BAF.

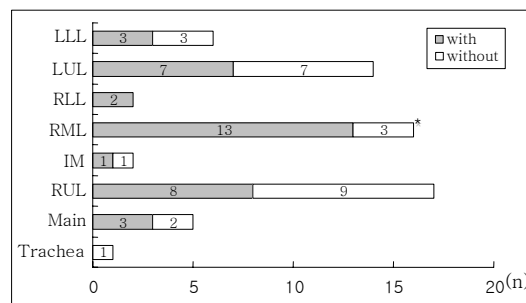


Fig. 4. Comparison of location of endobronchial tuberculosis between patient with and without BAF. (\* $p=0.036$  calculated by chi-square)

예(25.4%)로 가장 많았으며 기관지 탄분 섬유화증의 동반 유무에 따른 비교에서는 동반된 군에서 우중엽이 13예(35.1%)로 동반되지 않은 군의 3예(11.5%)에 비하여 유의하게 많았다(Fig. 4). 기관지 결핵의 형태학적 분류는 건락성 괴사형 및 부종-충혈형이 각각 30예(47.6%), 14예(22.2%)로 가장 많았으며, 궤양형의 경우도 11예(17.5%)에서 관찰

**Table 3.** Comparison of natural sputum examination between endobronchial tuberculosis patient with and without BAF\*

Examination	with (n=37)	without (n=26)
Smear (-), culture (-)	22 (59.5)	16 (61.6)
Smear (+), culture (-)	8 (21.6)	5 (19.2)
Smear (+), culture (+)	7 (18.9)	5 (19.2)

Figures in parentheses are percentage. \*non-significant by chi-square.

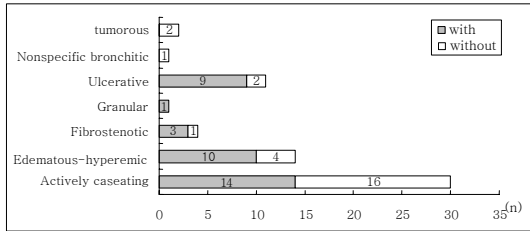


Fig. 5. Comparison of morphologic type of endobronchial tuberculosis between patient with and without BAF.

되었다. 기관지 탄분 섬유화증이 동반된 군에서는 부종-충혈형 및 궤양형이 각각 10예(27%), 9예(24.3%)로 동반되지 않은 군의 4예(15.3%), 2예(7.6%)보다 많았으며, 동반 되지 않은 군에서는 건락성 괴사형이 16예(61.5%)로 동반된 군의 14예(37.8%)에 비하여 많은 경향이였다(Fig. 5).

기관지 결핵의 치료로 41예(65.1%)에서 4제 요법(HERZ), 22예(24.9%)에서 3제 요법(HER)을 실시하였다. 4제 요법은 기관지 탄분 섬유화증이 동반되지 않은 군에서 동반된 군에 비하여 많았으며, 3제 요법은 동반된 군에서 많았다(Table 4).

### 고 찰

기관지 결핵은 20-30대의 젊은 여성에서 호발하는 것으로 알려져 있으나<sup>11-14</sup>, 저자들의 성적에서는 평균 연령이 59.5세로 비교적 고령의 여성에 많았으며, 이는 기관지 탄분 섬유화증을 가진 고령의 여성 환자가 많았기 때문이다. 기관지 결핵환자에

서 기관지 탄분 섬유화증이 어느 정도 동반되는지에 대한 정확한 보고는 없는데, 기관지 탄분 섬유화증이 결핵으로 인한 이차적인 소견으로 간주되어 간과되었기 때문으로 생각된다. 저자들에서는 58.7%로 비교적 많은 예에서 관찰되었으며, 기관지 탄분 섬유화증이 주거 환경과 연관된 질환임을 고려할 때 두 질환이 동반되는 경우는 지역적으로 차이가 있을 것으로 추정된다. 또한 저자들의 성적에서 젊은 연령에서는 기관지 탄분 섬유화증이 거의 관찰되지 않고 고령일수록 유의하게 관찰되었는데, 이는 기관지 탄분 섬유화증이 결핵 발병의 위험인자가 될 수 있음을 간접적으로 시사하는 소견이라 할 수 있다.

일반적으로 기관지 탄분 섬유화증은 부적절한 환기 시설을 가진 농촌의 재래식 부엌에서 난방 및 취사를 담당한 경험이 있는 비 흡연자인 고령의 여성들에서 대부분 관찰된다<sup>1-3,6</sup>. 저자들의 성적에서도 기관지 탄분 섬유화증이 동반된 군에서 이와 같은 역학적 특징이 뚜렷하게 관찰되었으며, 도시와 농촌간의 유의한 차이가 없었던 것은 현재의 거주지를 대상으로 하였기 때문이다. 기관지 탄분 섬유화증에서 결핵이 잘 발병할 수 있는 기전으로 탄분 침착 부위에 동반된 규소에 의한 결핵균의 감수성 증가, 고령에 따른 결핵 발병율의 증가, 그리고 나무 연기에 함유된 독성 물질들에 의한 국소적인 호흡기계 면역 방어 기전의 변화가 제시되었으며<sup>3,6,8</sup>, 또한 역학적인 측면을 고려하면 사회경제적인 요인도 관여할 것으로 추정된다.

**Table 4.** Comparison of treatment regimen for endobronchial tuberculosis between patient with and without BAF\*

Regimen	with (n=37)	without (n=26)
HER	17 (45.9)	5 (19.2)
HERZ	20 (54.0)	21 (80.7)

\*P=0.018 calculated by chi-square. figures in parentheses are percentage.

H=isoniazid, E=etambutol. R=rifampin, Z=pyrazinamide

기관지 결핵은 보존적인 치료에 잘 반응하지 않는 장기간의 객담을 동반하는 기침이나 호흡 곤란 등의 다양한 증상을 보이며<sup>11-13,17,18</sup>, 저자들에서도 기침, 호흡 곤란이 가장 많았다. 특히 호흡 곤란은 기관지 탄분 섬유화증이 동반된 군에서 많이 관찰되었으며, 이는 대부분 고령의 환자들로서 기관지 탄분 섬유화증에 동반되었을 만성 기도 질환 때문이다<sup>3,6</sup>. 그리고 기관지 탄분 섬유화증이 동반된 군에서 흉부 방사선 사진의 이상 소견으로 내원한 경우도 많았던 것은 동반된 군의 예수가 비교적 많았으며 또한 경한 증상을 가진 고령의 환자에서는 침윤, 무기폐와 같은 방사선 소견이 증상에 비해 더 부각되었기 때문일 것으로 추정된다. 기관지 결핵의 단순 흉부 방사선 소견은 저자들의 성적과 같이 침윤, 경화 그리고 무기폐가 대부분을 차지하며<sup>3</sup>, 정상 소견도 3-8.3%에서 보고되고 있다<sup>11-14,19-22</sup>. 한편 기관지 탄분 섬유화증의 방사선 소견은 기관지벽 및 림프계에 일어나는 병리학적 변화와 이에 따른 기관지의 협착 또는 폐실질의 병변으로 인하여, 고령의 환자에서 주로 석회화가 동반된 다수의 림프절, 만곡성의 기관지 협착, 그리고 이와 동반된 무기폐가 흉부 전산화 단층촬영의 특징적인 소견이다<sup>23</sup>. 그러나 단순 흉부 방사선 소견은 대부분 경화, 무기폐 그리고 간질성 침윤 소견으로<sup>1-4,6</sup> 기관지 결핵의 소견과 비슷하여 두 질환이 동반되더라도 동반되지 않은 경우와 큰 차이는 없을 것으로 여겨지며, 정확한 감별 진단을 위해서는 흉부 전산화 단층 촬영 및 기관지 내시경검사가 반드시 필요하다. 저자들의 성적에서도 기관지 탄분 섬유화증이 동반된 군에서 동반되지 않은 군에 비해 침윤 소견이 다소 많은 경향이었으나 경화나 무기폐 등 다른 소견들은 유의한 차이가 없었다.

기관지 결핵 환자에서 기관지 내시경 실시 전 객담 도말 항산균 검사상 양성율은 17-62%로 보고자

마다 차이가 있으며<sup>11-14,19-22</sup>, 저자들의 경우에는 39.7%였다. 이는 각각의 대상 환자들의 수가 다양하고 또한 기관지 결핵의 진행 정도에 따라 객담내 항산균의 배출정도도 차이가 있었기 때문으로 생각된다. 그리고 기관지 탄분 섬유화증의 동반유무에 따른 객담 도말 항산균 검사의 양성율도 각각 40.5%, 38.4%로 비슷하여 기관지 탄분 섬유화증이 객담 도말 검사의 진단율에 크게 기여하지 못하였음을 알 수 있다. 일반적으로 기관지 내시경 검사는 기관지 결핵의 진단을 용이하게 할 뿐 아니라 병변의 진행 정도 및 형태를 관찰함으로써 치료 또는 예후 추정에 도움을 줄 수 있으며<sup>13,14,16,24,25</sup>, 기관지 탄분 섬유화증의 진단에 있어서도 필수적인 검사이다<sup>5,6</sup>. 본 연구는 기관지 내시경 검사를 통해 활동성 기관지 결핵으로 확진된 환자들을 대상으로 하여 기관지 탄분 섬유화증의 동반유무에 따른 기관지 내시경 검사의 진단율의 차이는 분석하지 않았으며 주로 병변의 위치 및 형태학적인 차이에 중점을 두었다.

기관지 결핵이 발생할 수 있는 기전은 첫째, 공동과 같은 주위 폐실질의 감염으로부터 기관지내로의 직접적인 침범, 둘째, 감염된 객담으로부터 결핵균의 착상, 셋째, 혈행성 전파, 넷째, 결핵성 림프절의 기관지로의 미란, 다섯째, 감염된 폐실질에서 기관지 주위로 림프관을 통한 배액의 경우이다<sup>26</sup>. 한편 저자들의 성적에서 기관지 결핵 병변의 위치는 상엽 기관지가 49.2%를 차지하였으며, 특히 우상엽 기관지에서 26.9%로 가장 많이 관찰되었다. 이와 같은 소견은 기존의 보고들<sup>11,20-22</sup>과 비슷한 소견이며, 일반적으로 폐결핵의 호발 부위와 일치한다고 할 수 있다. 그리고 저자들에서는 이들과 달리 우중엽 기관지에서도 25.4%로 많이 관찰되었는데, 이는 동반된 기관지 탄분 섬유화증의 영향으로 여겨진다. 즉 기관지 탄분 섬유화증이 동반된 군에서 우중엽 기관지가 20.6%로 가장 많았으

며, 동반되지 않은 군의 4.8%에 비하여 유의하게 많이 관찰되었다. 일반적으로 탄분을 포함한 입자들이 기도내로 장기간 반복 흡입이 되면 기관지 분지부에 우선적으로 탄분 침착이 일어나고, 주위 기도벽 또는 간질의 섬유화가 초래되어 기도벽의 비후 및 협착이 발생한다<sup>27</sup>. 그리고 대식 세포에 탐식된 탄소 및 규소 성분들은 림프계로 유입되어 폐문부 또는 종격동 림프절의 종창 및 석회화를 유발할 수 있다<sup>28</sup>. 노<sup>6</sup> 등은 기관지 탄분 섬유화증에서 탄분 침착은 주로 양측 상엽 기관지에 많고, 기관지의 협착은 우중엽·우상엽 기관지에서 많이 관찰되며, 특히 우중엽 기관지에 많다고 하였다. 이는 다른 기관지에 비하여 주위에 분포된 많은 림프절과 내경이 좁은 우중엽 기관지에서 기관지 탄분 섬유화증의 병태 생리가 비교적 빨리 진행되는 것으로 이해할 수 있으며, 이로 인해 국소 면역 방어 기전의 변화로 결핵균의 착상이 쉬워지며 림프절의 기관지로의 미란도 다른 부위에 비해 많을 수 있어 기관지 결핵이 호발하는 것으로 추정할 수 있다.

기관지 내시경에 의한 기관지 결핵의 형태학적인 분류에 대해서는 다양한 방법들이 제시되고 있으나, 저자들은 Chung 및 Lee<sup>16</sup>의 방법에 의해 비특이성 기관지염형, 과립형, 부종-충혈형, 건락성 괴사형, 궤양형, 종양형, 섬유성 협착형으로 분류하였다. 이는 병변의 형태뿐 아니라 질병의 진행 정도를 비교적 정확하게 평가할 수 있고, 치료 시작 후 2-3개월내 기관지 내시경 검사를 반복함으로써 치료에 대한 예후를 예측할 수 있다. 저자들의 성적에서 건락성 괴사형 및 부종-충혈형은 각각 47.6%, 22.2%로 가장 많이 관찰되어 Chung 및 Lee<sup>16</sup>와 박<sup>11</sup> 등의 성적과 같은 경향이었으나, 궤양형이 17.5%로 과립형, 섬유성 협착형 및 종양형에 비하여 많이 관찰되어 이들과는 상이한 소견을 보

였다. 특히 기관지 탄분 섬유화증이 동반된 군에서 궤양형이 많았는데, 이는 기관지 내시경을 시행한 시기에 따라 다소 차이가 있었을 것으로 생각이 되나, 국소적으로 기관지 탄분 섬유화증의 병태 생리가 심한 부위에 결핵 병변이 동반되어 조직의 파괴가 심하게 진행된 것으로 생각된다.

기관지 결핵의 치료로 isoniazid(H), rifampicin(R), ethambutol(E) 및 pyrazinamide(Z)를 3제(HER) 또는 4제(HERZ)요법으로 6개월 또는 9개월간 사용하였으며, 경우에 따라 치료기간을 연장하였다. 기관지 탄분 섬유화증이 동반된 군에서 3제 요법을 시행한 경우가 많았으며, 이는 동반되지 않은 군에 비하여 고령의 환자가 많았기 때문이다. 기관지 결핵에 대한 스테로이드의 효과에 대해서는 논란이 있으나<sup>12,29-31</sup>, 저자들은 기관 또는 주 기관지를 침범하거나 주 기관지 원위부의 침범이 일부 포함된 상엽 기관지의 건락성 괴사형인 경우에 제한적으로 사용하였다. Chung 및 Lee<sup>16</sup>는 기관지 결핵 병변은 치료를 함에 따라 다양한 형태적 변화를 겪으면서 치유되며, 진단 당시 질병의 진행 정도에 의해 기관지 협착이 동반된다고 하였으며, 기관지 내시경을 통한 조기 진단 및 효과적인 치료가 중요하다고 하였다. 저자들에서는 추적 기관지 내시경을 시행한 예가 적어 치료에 따른 병변의 형태학적 변화나 기관지 협착의 정도를 평가할 수는 없었으나, 양 군에서 중재적 시술이 필요할 정도의 심각한 기관지 협착이 동반된 경우는 없었으며, 향후 이에 대한 지속적인 조사가 필요할 것으로 여겨진다.

결론적으로 기관지 결핵은 고령일수록 기관지 탄분 섬유화증과 동반되는 경우가 많으며, 기관지 탄분 섬유화증의 동반 유무에 따라 기관지 결핵 병변의 위치 및 형태에도 차이가 있을 것으로 생각된다.

## 요 약

### 목 적 :

기관지 결핵에서 기관지 탄분 섬유화증의 동반 정도와 기관지 탄분 섬유화증의 동반 유무에 따른 임상적인 차이를 알아 보고자 하였다.

### 대 상 :

2000년 1월부터 2003년 6월까지 호흡기 증상이나 흉부 방사선 사진의 이상 소견으로 기관지 내시경 검사를 받은 환자 가운데 기관지 결핵으로 진단된 63예의 환자들을 대상으로 하였으며, 의무 기록지를 통한 후향적 분석에서 대상 환자들의 임상적 소견 및 기관지 내시경 소견 등을 조사하였다. 기관지 탄분 섬유화증은 기관지내 점막의 다발성 색소 침착이 있거나 엽 기관지 또는 구역 기관지에 색소 침착과 동반된 섬유화성 협착이 있는 경우로 하였다.

### 성 적 :

대상 환자들의 평균 연령은 59.5세(21-97)였으며, 남자가 12예, 여자가 51예였다. 기관지 탄분 섬유화증은 37예(58.7%)였으며, 60세 이상에서 31예로 대부분을 차지하였다. 기관지 탄분 섬유화증이 동반된 군(37예)에서 동반되지 않은 군(26예)에 비하여 평균 연령 이 유의하게 높았으며, 나무 연기에 대한 장기적인 노출력을 가진 예도 유의하게 많았다. 기관지 결핵의 위치는 기관지 탄분 섬유화증이 동반된 군에서 동반되지 않은 군에 비하여 우중엽에 유의하게 많았으며, 기관지 결핵의 형태는 기관지 탄분 섬유화증이 동반된 군에서는 부종형(edematous-hyperemic) 및 궤양형(ulcerative)이, 동반되지 않은 군에서는 건락성 괴사형(actively caseating)이 많은 경향이였다.

### 결 론 :

기관지 결핵은 고령일수록 기관지 탄분 섬유화증

과 동반되는 경우가 많으며, 기관지 탄분 섬유화증의 동반 유무에 따라 기관지 결핵 병변의 위치 및 형태에도 차이가 있을 것으로 생각된다.

## 참 고 문 헌

1. 박인원, 유철규, 권오정, 김영환, 한성구, 심영수, 등. 기관지 내시경상 기관지점막 색소침착의 임상적 의의. 결핵 및 호흡기 질환 1991;38:280-6.
2. 김재열, 박재석, 강민중, 유철규, 김영환, 한성구, 등. 기관지내 Anthracofibrosis와 결핵의 연관성. 대한내과학회지 1996;51:351-7.
3. 이희섭, 맹주희, 장진근, 박배근, 박완, 류대식, 등. 비결핵성 기관지 탄분 섬유화증의 임상 양상. 결핵 및 호흡기 질환 2002;53:510-8.
4. 한상훈, 차건영, 이영목, 김기엽, 어수택, 김용훈, 등. 기관지 탄분 섬유화증에서 항결핵 약제의 투여에 관한 고찰. 결핵 및 호흡기 질환 2001;51:224-31.
5. Chung MP, Lee KS, Han JG, Kim HG, Rhee CH, Han YC, et al. Bronchial stenosis due to anthracofibrosis. Chest 1998;113:344-350.
6. 노태목, 김인식, 김선웅, 박동희, 정재권, 주동욱, 등. 기관지 탄분 섬유화증의 원인규명에 대한 임상적 연구. 대한내과학회지 2003;65:665-74.
7. Sandoval J, Salas J, Martinez-Guerra ML, Gomez A, Martinez C, Portales A, et al. Pulmonary arterial hypertension and cor pulmonale associated with chronic domestic woodsmoke inhalation. Chest 1993;103:12-20.
8. Zelikoff JT, Chen LC, Cohen MD, Schlesinger RB. The toxicology of the inhaled woodsmoke. J Toxicol Environ Health 2002;5:



- 269-72.
9. Behera D, Jindal SK. Respiratory symptoms in Indian using domestic cooking fuels. *Chest* 1991;100:385-8.
  10. Dennis RJ, Maldonado D, Norman S, Baena E, Martinez G. Woodsmoke exposure and risk for obstructive airways disease among women. *Chest* 1996;109:115-9.
  11. 박은주, 김미옥, 양석철, 손장원, 윤호주, 신동호, 등. 기관지 결핵의 임상상과 내시경 소견(1990-2001). *대한내과학회지* 2003;64:284-92.
  12. 이재영, 김정미, 문두섭, 이창화, 이경상, 양석철, 등. 기관지 결핵의 임상상-201예에 대한 후향적 고찰. 결핵 및 호흡기 질환 1996;43:671- 82.
  13. Lee JH, Park SS, Lee DH, Shin DH, Yang SC, Yoo BM. Endobronchial tuberculosis clinical and bronchoscopic features in 121 cases. *Chest* 1992;102:990-4.
  14. Smith LS, Schillaci RF, Sarin RF. Endobronchial tuberculosis serial fiberoptic bronchoscopy and natural history. *Chest* 1987;91: 644-7.
  15. Cohen AG. Atelectasis of the right middle lobe resulting from perforation of tuberculosis lymph node into bronchi in adult. *Ann Intern Med* 1951;35:701-6.
  16. Chung HS, Lee JH. Bronchoscopic assesment of the evolution of endobronchial tuberculosis. *Chest* 2000;117:385-392.
  17. Van den brade PM, Van de Mierop F, Verbeken EK, Demedts M. Cincial spectrum of endobronchial tuberculosis in elderly patients. *Arch Intern Med* 1990;150:2105-8.
  18. So SY, Lam WK, Sham MK. Bronchorrhea. A presenting feature of active endobronchial tuberculosis. *Chest* 1983;84:635-6.
  19. 이재호, 윤해경, 송재우, 유철규, 정희순, 김영환, 등. 기관지 결핵의 흉부 전산화 단층 촬영 소견 및 기관지경 소견과의 비교. 결핵 및 호흡기질환 1997;44:742-55.
  20. 김성광, 김성진, 안동일, 유남수, 조동일, 김재원. 기관 및 기관지 결핵에 대한 임상적 고찰. 결핵 및 호흡기 질환 1986;33:95-102.
  21. 안철민, 김형중, 황의석, 김성규, 이원영, 김상진. 기관 및 기관지 결핵 61예의 임상적 고찰. 결핵 및 호흡기 질환 1996;38:340-6.
  22. 한성욱, 이동후, 박성수, 이정희. 기관지 결핵에 대한 임상적 관찰. 결핵 및 호흡기 질환 1984; 31:57-66.
  23. Kim HY, Im JG, Goo JM, Kim JY, Han SK, Lee JK, et al. Bronchial anthracofibrosis (Inflammatory bronchial stenosis with anthracotic pigmentation): CT findings. *AJR* 2000; 174:523-7.
  24. Kim YH, Kim HT, Lee KS, Uh ST, Cung YT, Park CS. Serial fiberoptic bronchoscopic observations of endobronchial tuberculosis before and early after antituberculosis chemotherapy. *Chest* 1993;103:673-7.
  25. Albert RK, Petty TL. Endobronchial tuberculosis progressing to bronchial stenosis. *Chest* 1976;70:537-9.
  26. Garay SM. Pulmonary tuberculosis. Rom WN, Garay SM, editors. *Tuberculosis* 2<sup>nd</sup> ed. Philadelphia:Lippincott Williams & Wilkins; 2004. p.345-94.
  27. Churg A. The uptake of mineral particles by pulmonary epithelial cells. *Am J Crit Care Med* 1996;154:1124-40.
  28. Kradin RL, Spirin PW, Mark EJ. Intrapul-

- monary lymph nodes. clinical, radiologic, and pathologic features. *Chest* 1985;117:385-92.
29. Hoheisel G, Chan BKM, Chan CHS, Chan KS, Teschler H, Costabel U. Endobronchial tuberculosis: diagnostic features and therapeutic outcome. *Respiratory Medicine* 1994; 88:593-7.
30. 성윤업, 김상훈, 신종욱, 임성용, 강윤정, 고행기, 등. 기관지결핵치료에 있어서 스테로이드 효과. *결핵 및 호흡기질환* 1995;42:130-41.
31. Chan HS, Pang JA. Effect of corticosteroids on deterioration of endobronchial tuberculosis during chemotherapy. *Chest* 1989;96:1195-6.
-