

회장에 발생한 이소성 췌장에 의한 장중첩증 1례

순천향대학교 의과대학 소아과학교실, *병리과

임 정 우 · 고 은 석* · 박 재 옥

A Case of Intussusception Arising from Heterotopic Pancreas in Ileum

Jung Woo Rhim, M.D., Eun Suk Koh, M.D.* and Jae Ock Park, M.D.

Departments of Pediatrics and *Pathology, College of Medicine,
Soonchunhyang University, Bucheon, Korea

The heterotopic pancreas is defined as the presence of pancreatic tissue lacking anatomical and vascular continuity from the main body of pancreas. Its incidence has been reported as widely ranging from 0.55~13.7% in autopsy studies and 0.2% in upper abdominal laparotomies. The most common sites are the antrum of stomach, duodenum and proximal jejunum. But, lesions have also been found in the ileum, Meckel diverticulum, common bile duct and the esophagus. Most cases are incidentally encountered during surgery, and on rare occasions, epigastric pain, hemorrhage, gastric outlet obstruction and intussusception have been directly attributable to the presence of the heterotopic pancreas. A 3-month-old boy presented with 1-day history of vomiting and irritability. Intussusception was confirmed on ultrasound scan. At laparotomy there was an irreducible ileoileal intussusception, the intussuscepted portion of ileum was resected and end to end anastomosis was performed. Histologically, the mass was found to be composed of pancreatic tissue. (**Korean J Pediatr Gastroenterol Nutr 2004; 7: 274~277**)

Key Words: Heterotopic pancreas, Intussusception

서 론

이소성 췌장(heterotopic pancreas, aberrant pancreas

접수 : 2004년 9월 3일, 승인 : 2004년 9월 21일
책임저자 : 박재옥, 420-767, 경기도 부천시 원미구 중동 1174
순천향대학교 부천병원 소아과
Tel: 032-621-5403, 5410, Fax: 032-621-5016
E-mail: jop50@schbc.ac.kr

또는 ectopic pancreas)이란 고유의 췌장 주체와 해부학적 또는 혈관적으로 직접 연결이 없이 원래의 위치가 아닌 곳에 존재하는 췌장 조직을 말한다. 대부분은 개복 수술이나 부검에서 우연히 위, 십이지장, Meckel 게실, 담도 등에서 발견되나, 드물게 소화기 또는 담도계 폐쇄, 궤양 혹은 출혈 등의 증상을 보이기도 하며, 장중첩증을 일으킬 수 있다. 회장에 발생한 이소성 췌장에 의한 장중첩증 1례를 보고하고자 한다.

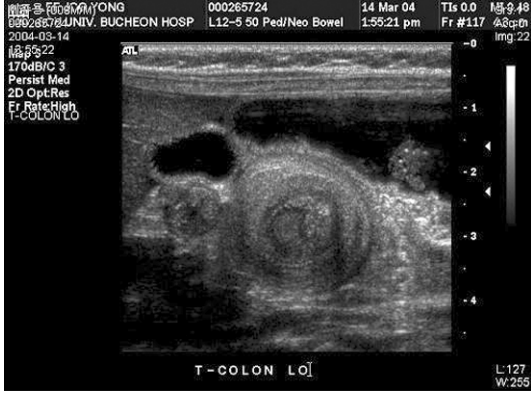

Fig. 1. Abdominal ultrasonogram showing an multiseptated cystic mass suggesting ectopic pancreas located on the right side of intussusceptum.

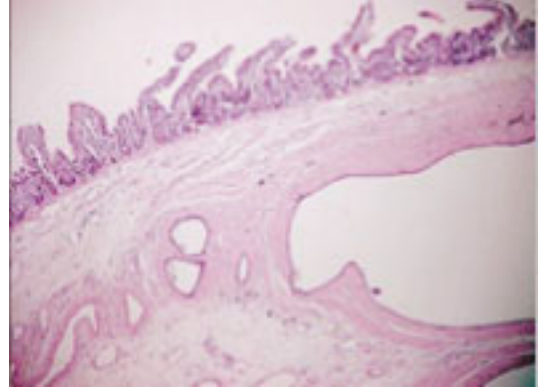


Fig. 2. Photomicrograph of the resected ileum due to intussusception showing submucosal pancreatic ductules surrounded by smooth muscle fibers (H&E stain, ×40).

증 례

환 아: 이○용, 3개월, 남아

주 소: 내원 1일 전부터 발생한 10 차례의 구토와 주기적인 보챌

현병력: 환아는 내원 1일 전 새벽부터 30분 간격으로 보챌은 증상이 있었고 10차례의 사출성의 구토가 발생하여 응급실로 왔다.

진찰 소견: 내원 당시 활력 징후는 체온 36.8°C, 맥박수 분당 100회, 호흡수 분당 25회였으며 급성 병색을 띄었다. 흉부 청진상 깨끗한 호흡음이 청진되었으며 복부 소견상 부드럽고 편평하였으며 장음은 감소되었고 간비종대는 없었으나 좌상복부에 2×2 cm 종류가 촉진되었다.

검사 소견: 내원 당시 시행한 말초 혈액 검사상 백혈구 12,800/mm³, 적혈구 4,400,000/mm³, 혈색소 12.2 g/dL, 적혈구 용적치 35%, 혈소판 150,000/mm³였다. 혈청 생화학 검사상 총 단백 5.9 g/dL, 알부민 4.4 g/dL, 총 빌리루빈 0.64 mg/dL, 알칼라인포스파타제 229 IU/L, 혈액 요소 질소 8 mg/dL, 크레아티닌 0.5 mg/dL, AST 38 IU/L, ALT 17 IU/L였다.

치료 및 경과: 글리세린 관장시 혈성 점액성 대변(currant jelly stool)이 관찰되었으며 단순 복부 촬영에서 소장의 폐쇄 소견을 보였다. 복부 초음파 검사

에서 소장내 발생한 장중첩증으로 진단되었고(Fig. 1), 마름 정복술로 정복되지 않아 외과에서 회장 절제술과 단단 문합술을 시행하였다. 육안 검사에서 절제된 소장은 길이 4.8 cm, 둘레는 3 cm이었으며, 내강으로 돌출된 1.5×0.8×1.6 cm 크기의 폴립 모양의 덩이가 관찰되었다. 광학현미경 소견상 점막 하층에서 다양한 크기의 췌도관들이 관찰되었고, 이 췌도관들은 평활 근육 섬유에 의하여 둘러싸여 있었으며, 췌장 세포(acini)는 관찰되지 않았다(Fig. 2). 환아는 수술 후 경과가 양호하여 입원 9일째 퇴원하였다.

고 찰

이소성 췌장은 고유의 췌장 조직이 췌장의 정상 위치가 아닌 다른 위치에서 발견되는 것으로 정의된다. 발생학적으로 췌장은 태생기 전장(foregut)의 내배엽에서 파생된 두 원기, 즉 복측 및 배측 췌도(ventral and dorsal pancreatic anlagen)에서 발생하여, 발생 도중에 둘이 융합하여 췌장을 이루며, 이때 하나 또는 수개의 팽출부가 장벽에 남아서 다른 장소로 이동하여 이소성 췌장이 된다. 위장 내 이소성 췌장은 배측 췌도로부터 유래된 것이고, 공장 및 맥켈 계설의 이소성 췌장은 복측 췌도로부터, 담낭 내

이소성 췌장은 복측 췌뢰로부터 발생한다고 알려져 있다^{1,2)}.

발견 빈도는 보고자에 따라 차이가 있으며 Barbosa 등³⁾은 개복 수술시 약 0.2%, 또 부검시 약 0.6~5.6%의 빈도를 보인다고 보고하였고, Dolan 등⁴⁾은 부검시 0.55~13.7%의 발견율을 보고하였으며 국내에서는 최 등⁵⁾이 개복 수술시 0.08%의 발견 빈도를 보고하였다. 발견 연령에 대해서도 여러 보고가 있지만 호발 연령은 30대에서 50대이나 모든 연령층에서 발견될 수 있다⁶⁾. 국내에서는 홍 등⁷⁾의 보고에서 5세에서 73세까지 다양한 연령 분포를 보이고 70대(25.0%)가 제일 많았으며 10세 이하의 소아는 2례(8.4%)있었고 평균 연령은 49.5세였다. 성별 발생 빈도는 Barrocas 등⁸⁾과 Nakao 등⁹⁾은 2~3 : 1로 남자에서 호발한다고 하였으나, 국내에서는 최 등⁵⁾은 1.1 : 1, 홍 등⁷⁾은 1.18 : 1로 성별 발생에 큰 차이가 없다고 하였다.

이소성 췌장의 조직학적 위치는 점막하 조직에 가장 많고(50%), 근육층이 25%, 장막하에서 발견된 경우가 6%, 그리고 점막을 제외한 전층을 침윤한 경우가 6%이다. 호발 부위는 위 25.5%, 십이지장 27.7%, 공장 15.9%로 약 85~90%가 위, 십이지장, 공장 상부에 위치하며¹⁴⁾, 그 외에도 회장, 맥켈 계실, 총수담관, 담낭, 비장, 식도, 폐, 난관, 충수돌기에서도 발견 된다^{10,11)}. 본 증례에서처럼 회장에서 발생한 경우는 드문 편이며,¹²⁾ 홍 등⁷⁾은 8.3%로 보고하였다. 위에서 발생하는 경우는 85~95%가 유문부에서 5~6 cm 이내에 전정부 대만부나 후벽을 따라 존재한다⁸⁾. 크기는 비교적 작아 대부분 1~4 cm 이나 6 cm 이상도 보고되었다¹³⁾.

이소성 췌장은 대부분 증상을 나타내지 않으며 흔히 부검이나 수술 중 우연히 발견되는 경우가 많지만 Armstrong 등¹⁾은 이소 조직의 크기 및 점막 침습 정도에 따라 결절의 크기가 직경 1.5 cm 이상일 때와 점막층을 침범하였을 때 임상적 증상을 동반한다고 하였다. 주 증상으로는 상복부 통증 및 불쾌감, 권양 및 출혈, 기계적 장 폐쇄증이나 장중첩 등이 발생할 수 있으며¹²⁾, 이소성 췌장의 위치와 주위 조직에서 일어나는 병적 변화에 따라 임상 증상이 달

라진다¹⁴⁾. 그 중에서 본 증례에서처럼 장중첩증을 일으킨 경우는 국내에서는 아직 보고가 없으며 외국에서는 Montgomery와 Popek¹⁵⁾의 연구에서 63명의 장중첩증 소아에서 이소성 췌장에 의해 발생한 2례가 있었으며 그 외 4례의 증례보고가 있을 뿐이다. 이소성 췌장은 대부분 양성 경과를 취하고 급성 또는 만성 췌장염, 가성 낭종, 낭성 위축증, 출혈 등 고유 췌장에서 발생할 수 있는 합병증을 보이며, 위 유문 폐쇄, 총수담관 폐쇄 및 장 출혈, 염증 등을 일으킬 수 있다¹⁶⁾.

이소성 췌장의 진단은 상부 위장관 조영술이나 내시경 검사를 이용하나, 수술 후 조직 생검을 보기 전에는 진단이 어렵다. 상부 위장관 조영술 소견으로는 표면이 평활하고 기저부가 넓은 결손 음영과 45%에서 중심소와가 있는 점막하 종양으로 보인다⁶⁾. 내시경 검사 소견으로 반구형 혹은 원추형의 평활한 점막하 종괴로 나타나며 점막은 잘 보존되어 있는 편이다.

이소성 췌장의 악성 변화는 매우 드물며 스위스의 한 대학병원의 병리과에서 1975년부터 1991년까지의 146례의 이소성 췌장 조직표본에서 0.7%만이 악성 변화를 발견할 수 있었다¹⁷⁾. 그러나 Barbosa 등³⁾은 이소성 췌장 조직에서 발생한 9례의 악성 종양을 보고하여 정상 췌장에 비해 암 발생의 가능성이 높다고 하였으며, 전 세계적으로도 위, 유문, 비장, 후복막, 십이지장, 간문맥, 횡결장 간막(transverse mesocolon) 등에서 악성 변화가 발견되었다¹⁷⁾.

이소성 췌장은 정상 췌장 조직의 모든 구성 요소 즉, 도관(duct), 선방 세포(acinar cell), 도 세포(islet cell)로 구성되어 있으며, 악성으로의 변화도 각 세포에서 일어날 수 있다. 세포 내에 함유하고 있는 효소원 과립(zymogen granule)과 insulin, glucagon, somatostatin, pancreatic polypeptide, gastrin 등의 호르몬을 조직 화학 염색으로 규명할 수 있으며 이소성 췌장은 특히 내분비 세포에서 기인한 종양과 감별 진단시 주의를 요하며 감별이 어렵다.

이소성 췌장의 치료는 증상이 있거나, 합병증이 있을 때 또는 악성으로 변화될 가능성이 있을 때 외과적 절제술이 유효하며, 수술 시야에서는 악성 종

양과의 감별을 위해 동결 절편 검사를 확인하는 것이 중요하다. 다른 원인에 의한 개복 수술 시에 우연히 발견되는 경우에도 이소성 췌장 조직의 확진이나 병적 변화 및 악성 신생물로의 변성을 막기 위해 제거해 주어야 한다^{14,18)}.

요 약

저자들은 구토와 주기적인 보챔으로 내원한 3개월 남아에서 회장에 발생한 이소성 췌장으로 인해 발생한 장중첩증으로 회장 절제술을 시행한 1례를 경험하였기에 보고하는 바이다.

참 고 문 헌

- 1) Armstrong CP, King PM, Dixon JM, Macleod IB. The clinical significance of heterotopic pancreas in the gastrointestinal tract. *Br J Sug* 1981;68:384-7.
- 2) Jochimsen PR, Shirazi SS, Lewis JW. Symptomatic ectopic pancreas relieved by surgical excision. *Surg Gynecol Obstet* 1981;153:49-52.
- 3) Barbosa JJC, Dockerty MB, Waugh JM. Pancreatic heterotopia; Reiview of the literature and report of 41 authenticated surgical cases, of which 25 were clinically significant. *Surg Gynecol Obstet* 1946;82: 527-42.
- 4) Dolan RV, ReMine WH, Dockerty MB. The fate of heterotopic pancreatic tissue; A study of 212 cases. *Arch Surg* 1974;109:762-5.
- 5) Choi JS, Park BW, Min JS. Heterotopic pancreas. *Korean J Gastroenterol* 1992;24:1403-10.
- 6) Kilman WJ, Brek RN. The spectrum of radiographic features of aberrant pancreatic rests involving the stomach. *Radiology* 1977;123:291-6.
- 7) Hong JH, Joh YG, Um JW, Jung SI, Chae YS, Bae JW, et al. Clinical analysis of a symptomatic heterotopic pancreas. *J Korean Surg Soc* 2000;58:716-21.
- 8) Barrocas A, Fontenelle LJ, Williams MJ. Gastric heterotopic pancreas. *Am Surg* 1973;39:361-5.
- 9) Nakao T, Yanoh, K, Itoh A. Aberrant pancreas in Japan; Review of literature and report of 12 surgical cases. *Med J Osaka Univ* 1980;30:57-63.
- 10) Mobini J, Krouse TB, Cooper DR. Intrahepatic pancreatic heterotopia. *Am J Dig Dis* 1974;19:64-70.
- 11) Martinez LO, Gregg M. Aberrant pancreas in the gallbladder. *J Can Assoc Radiol* 1973;24:234-5.
- 12) Abel R, Keen CE, Bingham JB, Maynard J, Agrawal MR, Ramachandra S. Heterotopic pancreas as lead point in intussusception: new variant of vitellointestinal tract malformation. *Pediatr Dev Path* 1999;2: 367-70.
- 13) Kim W, Choi CH, Park YM, Lee JK, Jung YK, Choi JC, et al. A case of heterotopic pancreas of the stomach by gastrofiberscopy. *Korean J Gastroenterol* 1989;21:973-8.
- 14) Anselin P, Grundfest S, Carey W, Weiss R. Pancreatic heterotopia-a rare cause of bowel obstruction. *Surg* 1981;90:110-3.
- 15) Montgomery EA, Popek EJ. Intussusception, adenovirus, and children: a brief reaffirmation. *Hum Pathol* 1994;25:169-74.
- 16) Razi MD. Ectopic pancreas tissue of esophagus with massive upper gastrointestinal bleeding. *Arch Surg* 1966;92:101-4.
- 17) Guillou L, Nordback P, Gerber C, Schineider RP. Ductal adenocarcinoma arising in a heterotopic pancreas situated in a hiatal hernia. *Arch Pathol Lab Med* 1994;118:568-71.
- 18) Lai EC, Tompkins RK. Heterotopic pancreas: reveiw of a 26 year experience. *Am J Surg* 1986;151:697-700.