

심한 소장침범을 보인 Henoch-Schönlein Purpura의 치료 2례

인제대학교 의과대학 일산백병원 소아과, *소아외과, † 진단방사선과, ‡ 해부병리과

김형태 · 문진수 · 장현오 · 조희승 · 이종국 · 김기홍* · 서정욱† · 김민경‡

Treatment of Severe Small Bowel Involvement in Henoch-Schönlein Purpura: Two Cases Report

Hyung Tae Kim, M.D., Jin Soo Moon, M.D., Hyun Oh Jang, M.D.
Heui Seung Jo, M.D., Jong Guk Lee, M.D., Ki Hong Kim, M.D.*
Jung Wook Seo, M.D.† and Min Kyung Kim, M.D.‡

Departments of Pediatrics, *Pediatric Surgery, † Diagnostic Radiology and ‡ Diagnostic Pathology,
Ilsan Paik Hospital, College of Medicine, Inje University, Ilsan, Korea

Henoch-Schönlein purpura (HSP) is a vasculitis of the small vessels in skin, joints, gastrointestinal (GI) tract and kidney. GI symptoms occur in up to 85% of patients and may lead to severe problems such as intussusception, obstruction, and perforation. GI symptoms may not be easily controlled, showing refractoriness to the conventional corticosteroid therapy. Although GI involvements of HSP are acute, and self-limited in most instances, they may cause fatal results in some unusual cases. In such conditions all the possible therapeutic modalities should be considered. We report two cases of severe small bowel involvement of HSP. One case presented with severe abdominal pain showing refractoriness to corticosteroid, but improved with IV immunoglobulin therapy. In the second case, HSP with transmural infarction in the small bowel could be cured with surgical intervention. (Korean J Pediatr Gastroenterol Nutr 2004; 7: 78~82)

Key Words: Henoch-Schönlein Purpura, Immunoglobulin, Infarction, Small bowel, Surgical intervention.

서 론

Henoch-Schönlein purpura (HSP)는 피부, 관절, 위 장관과 신장의 혈관을 침범하는 혈관염이다. 복부 증상은 약 85%의 환자들에서 나타나고, 드물게 장 중첩증, 장폐색, 장천공과 같은 심각한 문제가 발생할 수 있다. 14%의 환아들은 다른 증상이 없이 복부

접수 : 2004년 2월 25일, 승인 : 2004년 3월 23일
책임저자 : 문진수, 411-706 경기도 고양시 일산구 대화동 2240
인제대학교 의과대학 일산백병원 소아과
Tel: 031-910-7101, Fax: 031-910-7108
E-mail: jsmoon@ilsanpaik.ac.kr
본 논문은 2002년도 인제대학교 학술연구조성비 보조에 의한 것임.
본 논문의 일부는 2002년도 대한소아과학회 추계학술대회에서 포스터로 구연된 것임.

증상을 첫 번째 증상으로 호소한다.^{1~3)} 피부 자반과 같은 다른 증상이 없이 복통만을 호소하는 환자에게서 HSP를 진단하기는 힘들다. 그리고 복부 증상을 동반하는 HSP 환자에서 스테로이드 치료는 일차적으로 흔하게 사용되며, 이에 잘 반응하지 않는 지속적인 복부 증상에 대해서는 환자에 따라 적절한 치료가 필요하나, 확립된 치료 방침은 알려져 있지 않다. 저자들은 복부증상을 주소로 내원하여 심한 소장 침범을 보였던 HSP 두 례의 치료를 경험하였기에 보고하는 바이다.

해 입원하였다.

이학적 소견: 내원 시 수축기와 이완기 혈압은 각각 120 mmHg와 80 mmHg였고 맥박수는 분당 88회, 호흡수는 분당 22회, 체온은 36°C였고 체중은 27.5 kg이었다. 환아 많이 아파보였으며 흉부 진찰에서 이상소견은 없었다. 복부는 부드럽고 팽창되지 않았으며 간과 비장은 만져지지 않았다. 상복부의 압통소견 있었고 장음은 항진되어 있었다. 양하지에서 자반이 관찰되었다. 신경학적 검진상 이상소견은 관찰되지 않았다.

증 례

증 례 1

환 자: 조○○, 남아, 11세

주 소: 내원 4일전 발생한 복통과 구토, 양하지에 발생한 자반

출생력: 재태기간 36주 출생체중 1.8 kg, 미숙아로 자연분만되었고 주산기 가사 등 특이소견 없었다. 타병원 신생아실에서 3주간 보육기 치료를 받았고 심실중격결손 진단받았다.

과거력: 3세에 심실중격결손으로 수술받았다.

현병력: 내원 4일 전 미만성 복통과 피부자반 증상 있어 본원 응급실 내원하였고 이후 복통이 악화가 되고 구토가 동반되어 이에 대한 검사 및 치료를 위

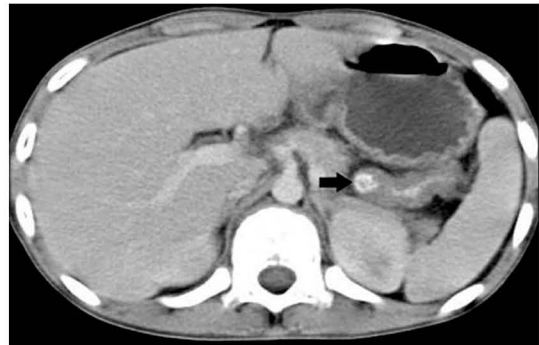

Fig. 2. Abdominal CT scan shows intramural hematoma in proximal jejunum (→) and diffuse bowel wall thickening in small bowel loops with enlarged lymph nodes in mesenteric root.

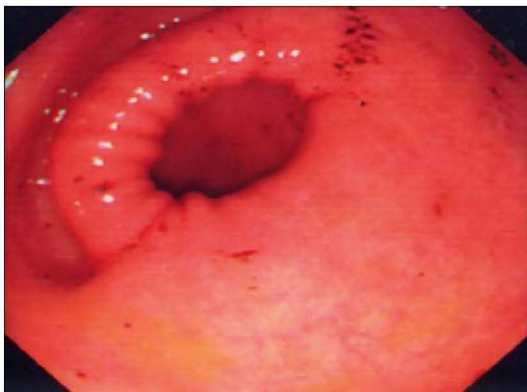

Fig. 1. Purpuritic mucosal lesions and petechiae were noted on the antrum with gastroduodenal endoscopy.

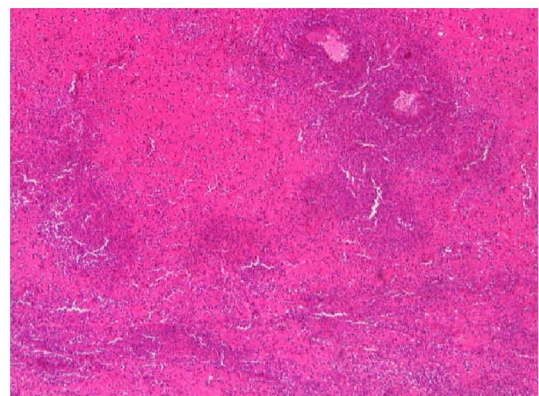


Fig. 3. Hemorrhagic transmural infarction of small bowel. The mucosal propria is totally replaced with hemorrhagic material and there are marked perivascular neutrophilic infiltration (H&E stain, ×40).

검사소견: 내원당일 말초혈액 검사상 백혈구 14370 / μ L, 다핵구가 85%, ESR 2 mm/hr, CRP 0.2 mg/dL였고 일반화학검사, 요검사, 배양검사는 정상이었다. 제8병일 백혈구 16600 / μ L, CRP 2.3 mg/dL, ESR 2 mm/hr였고 제13병일 백혈구 14650 / μ L, CRP 1.2 mg/dL, ESR 18 mm/hr이었다.

영상진단 결과: 제1병일 시행한 위식도내시경에서 위전정부에 수개의 자반과 점상출혈이 관찰되었고 위체부 상부에서 작은 폴립형 병변이 관찰되었다(Fig. 1). 제5병일 시행한 복부 초음파 검사상 말단 회장과 맹장에서 급성염증상태의 부종적 변화가 관찰되었고 다수의 장간막 임파선 비대소견이 보였다. 장중첩의 증거는 없었다. 제9병일 시행한 복부 전산화 촬영에서는 공장 근위부와 회장 말단부에서 장벽 비후 소견이 현저하였고 국소적인 장벽 내부의 혈종이 공장 근위부에서 관찰되었다(Fig. 2).

치료 및 경과: 제1병일부터 HSP에 대한 치료로 methylprednisolone (1 mg/kg/day)을 투여하였고 제11병일 환아 복통 지속되며 검사소견상 백혈구증다증 및 CRP 증가소견보여 경험적 항생제를 투여하였다. 제13병일 methylprednisolone과 정주용 면역글로블린 병합투여를 2일간 시행하였고 환아는 급격한 복통의 호전을 보이므로 제16병일 퇴원 후 증상재발은 없었다.

증 례 2

환 자: 홍○○, 남아, 7세

주 소: 혈변을 동반한 복통

출생력: 환아 재태기간 40주에 제왕절개분만으로 태어났으며 출생체중 3.45 kg이었고 출생당시 별다른 이상은 없었다.

현병력: 내원 2주 전 시작된 미만성 복통을 주소로 타병원에서 충수돌기염 진단하에 내원 4일 전 복강경을 이용한 충수돌기제거수술을 시행하였고 내원 2일 전부터 혈변 4차례 동반한 복통악화 소견을 보여 본원으로 전원되어 입원하였다.

이학적 소견: 내원 시 체중은 20 kg이었고 수축기 혈압과 이완기 혈압은 각각 100 mmHg와 60 mmHg였고 맥박수는 분당 100회 호흡수는 분당 32회, 체

온은 36.5°C였다. 환아는 많이 아파보였고 공막과 피부의 황달은 관찰되지 않았다. 흉부진찰에서 이상소견은 없었다. 복부는 팽창되지 않았으며 부드러웠고 장음은 감소되어 있었으며 복부전반에 압통과 반발통을 나타내고 있었다.

검사 소견: 말초혈액 검사상 백혈구 17850 / μ L, 다핵구가 83% 였고 CRP 3.2 mg/dL로 증가되어 있었다. 소변단백은 음성이었고 대변검사상 잠혈검사상 혈색소치는 649 ng/ml였으며 이외 생화학검사, 배양검사상 특이소견은 없었다. 제14병일 시행한 소변 검사상 단백 2+, blood 3+였고 제17병일 시행한 24시간 소변검사상 용적은 1500 mL, protein 915 mg/day, creatinine 376 mg/day, calcium 112 mg/day였다.

치료 및 경과: 환아 제1병일 시행한 단순복부촬영상 장폐쇄가 관찰되었고 복강 내로 유리된 공기 음영은 관찰되지 않았다. 복부전산화단층촬영에서 소장외 공기 팽창소견 및 장벽의 비후가 관찰되었고 수술합병증 가능성 고려해 항생제투여 및 수액요법을 시행하였다. 환아의 복통, 혈변, 및 구토 증상이 지속되며 단순복부촬영상의 장폐쇄소견 악화되어 제3병일 소아외과로 전과 후 진단적 개복술 시행하였고, 출혈성 진충 장경색을 보이는 소장병변부위를 절제 후 문합술 시행하였다(Fig. 3). 수술 후 반복적으로 복통 호소하였고 제12병일 환아의 양하지에 자반 발생하였고 스테로이드 경구복용 시작하였다. 소변검사상 뇨단백 검출되어 제17병일 24시간 뇨화학검사 시행하였고, 제20병일 퇴원하였으며 이후 복부증상의 재발은 없는 상태로 소변검사에 대해서는 추적 관찰 중이다.

고 찰

HSP에서 복부증상은 65~85%의 환아에서 나타나고 35%에서 위장관 출혈이 동반된다. 육안적 혈변은 10%에서 잠혈변은 25%에서 관찰된다¹⁻³⁾. 흔하지 않지만 HSP의 복부증상과 관련해 나타날 수 있는 합병증으로는 장중첩증, 단백소실 장병증, 췌장염, 담낭염, 장경색, 장천공, 장협착증, 십이지장 폐색, 위막성 대장염 등이 있고 이들 중 장중첩증

(2%), 장천공(0.5%), 장경색(1%) 등이 합병된 경우에는 외과적인 치료가 필요하다³⁾. 이러한 합병증들이 동반되지 않는 경우 대부분의 복부 증상은 비경구 영양을 통한 보존적 치료와 스테로이드 치료에 잘 반응하며 좋은 예후를 보인다. 저자들의 첫 번째 증례에서 환아는 입원 후 12일간 methylprednisolone (1 mg/kg/day)를 투여하였으나 반응없이 복통과 간헐적 혈변이 지속되었다. 제1병일에 확인한 상부위장관 내시경 소견상 위전정부의 자반이 관찰되었고, 추가로 시행한 복부초음파 촬영 및 복부전산화단층촬영에서 외과적 처치를 요하는 HSP의 합병증인 장중첩이나 장경색 등은 발견되지 않았고, 단순 복부촬영 상 진행되는 장폐쇄 소견 등은 없었다. 스테로이드 치료에 반응하지 않는 심한 복통의 호소와 간헐적 혈변은 지속되었으나 HSP의 진단이 명백하고 복부증상에 대한 지속적 관찰과 즉각적인 외과적 치료가 가능한 여건이므로 진단적 개복술을 미루고 내과적 치료를 계속할 수 있었다⁴⁾. 제13~14병일에 정주용면역글로불린(1 g/kg/day)을 투여하였다^{5,6)}. 1993년 Heldrich 등에 의해 스테로이드에 반응하지 않는 복통에 대해 1.6 g/kg의 정주용면역글로불린 투여 후 증상호전을 보였다는 보고가 있었고 복부초음파상 관찰되던 장벽 내 부종소견이 정주용 면역글로불린 투여 후 호전을 보였다는 보고가 있으며⁸⁾, 이후에도 HSP의 심한 복부증상에 대한 정주용면역글로불린(2 g/kg)의 효과에 대한 사례가 있다⁶⁻⁹⁾. 환아는 정주용면역글로불린 투여 후 48시간 내에 복통의 호전을 보였으며 이후 외래를 통해 13일간 prednisolone을 투여하였고 이후 별다른 추가적인 투약없이 1년간 재발없이 지내고 있다. 본 증례와 같은 정주용면역글로불린 투여 외에도 스테로이드에 반응하지 않는 복통에 대한 치료로 polymorphonuclear neutrophils의 myeloperoxidase system을 억제하여 항염작용을 나타내는 sulphonamide인 Dapsone (diaminodiphenylsulfone) 또한 성인에서의 복부증상에 대한 효과가 알려져 있고^{10,11)}, Prednisolone, Prednisolone pulse therapy, Plasmapheresis, Cyclophosphamide 등의 모든 치료에도 반응하지 않는 20세 성인의 HSP에 따른 위장증상에 대해서 thalidomide의

효과에 관한 보고도 있다¹²⁾. 대개의 경우 보존적 치료로 접근할 수 있지만 비특이적으로 복통과 장출혈의 정도가 심한 경우에는 이러한 다양한 접근을 고려할 수 있다.

HSP의 복부증상은 보고에 따르면 20~40%의 환자들에게서 진단적인 피부증상보다 선행해서 나타날 수 있다^{2,13,14)}. 보통은 자연 치유 과정(self-limited process)의 임상 경과를 보이지만, 자반증의 발생 전에 심한 복통이 선행되는 경우에는 진단이 어렵고, 진단된 후에도 소화기 합병증에 대한 수술적 처치의 판단이 쉽지 않다. Katz 등¹⁷⁾이 110명의 HSP 환아를 대상으로 한 연구에서 1명이 소장폐쇄로 소장 절제술을 시행받았고, 6명은 피부반응에 선행한 복통으로 불필요한 충수돌기제거술을 시행받았으며, 개복술이 필요했던 장중첩이 3명, 결찰술과 유문성형술을 필요로 했던 심한 위출혈이 2명이 있었다. 국내에서도 본 증례에서와 같은 장경색, 장중첩, 장천공 등 HSP의 합병증에 의한 수술적 치료의 사례들이 드물게 보고되어 있다^{18,19)}.

장 등이 최근 12년간 복통을 주소로 내원하여 이후에 HSP로 진단을 받은 23명을 대상으로 한 연구에서 급성 복통으로 내원한 HSP 환아들의 대부분은 2주 이내에 피부 병변이 나타났으며, 이러한 경우 내시경 검사에서 출혈과 미란을 동반한 하행 십이지장염과 초음파 검사상의 장벽비후소견이 피부 발진 전에 HSP를 진단하는데 유용했다¹³⁾. HSP에서 생기는 복통은 종종 심한 통증을 호소하기도 하지만 대부분 경련성이고 국소화되어 있지 않으며 그 정도의 변화가 심한 것 등이 감별점이 되지만 무엇보다 우하복부 통증이 있는 환자의 감별진단에 HSP를 고려하는 것이 꼭 필요하다. 드물게 HSP환자에서 급성충수염이 발생한 보고가 있지만¹⁵⁾, 이러한 고려를 통해 상당부분의 음성 개복술을 피할 수 있다. 또한 미란성 위염과 십이지장염, 혈중양 돌기 등의 특징적인 내시경소견¹⁶⁾ 등이 진단에 도움을 줄 수 있고 복통의 강도가 갑자기 증가할 때에는 추가적인 복부초음파촬영, 바륨 관장 검사, 소장 촬영술 등을 적절히 시행하며 치명적인 합병증들을 신중히 고려해야 한다.

요 약

보존적인 스테로이드 치료로 호전이 없는 심한 복부증상을 동반한 HSP 환자의 치료에는 아직까지 정설이 없으나, 저자들은 면역글로불린 정맥투여로 증상이 호전된 증례와 소장의 경장괴사를 동반하고 수술적 치료로 호전된 증례를 경험하였기에 문헌고찰과 함께 보고하는 바이다.

참 고 문 헌

- 1) Lawes D, Wood J. Acute abdomen in henoch-schönlein purpura. *J R Soc Med* 2002;95:505-6.
- 2) Saulsbury FT. Henoch-Schönlein purpura in children report of 100 patients and review of the literature. *Medicine* 1999;78:395-409.
- 3) Saulsbury FT. Henoch-Schönlein purpura. *Curr Opin Rheumatol* 2001;13:35-40.
- 4) Kaan S, Zafer T, Billur D, Ramazan K, Yusuf Z. Conservative treatment for small intestinal intussusception associated with Henoch-Schönlein's purpura. *Surg Today* 2002;32:1031-4.
- 5) Lamireau T, Reobuisoux L, Hehunstre JP. Intravenous immunoglobulin therapy for severe digestive manifestations of Henoch-Schönlein purpura. *Acta Paediatr* 2001;90:1081-2.
- 6) Hamidou M, Pottier MA, Dupas B. Intravenous immunoglobulin in Henoch-Schönlein purpura. *Ann Intern Med* 1996;125:1013.
- 7) Kusuda A, Mista K. Successful treatment of adult onset Henoch-Schönlein purpura nephritis with high dose immunoglobulin. *Int Med* 1999;38:376-9.
- 8) Heldrich F, Minkin S, Gatdula C. Intravenous immunoglobulin in Henoch-Schönlein purpura: a case study. *Maryland Med J* 1993;42:577-9.
- 9) Guy R. Schönlein-Henoch purpura in children and adults diagnosis, pathophysiology and management. *Biodrugs* 2001;15:99-138.
- 10) Hoffbrand B. Dapsone in Henoch-Schönlein purpura: worth a trial. *Postgrad Med J* 1991;67:961-2.
- 11) Sarma P. Dapsone in henoch-schönlein purpura. *Postgrad Med J* 1994;70:464-5.
- 12) Choi SJ, Park SK, Uhm WS, Hong DS, Park HS, Park YL et al. A case of refractory Henoch-Schönlein purpura treated with Thalidomide. *Kor J Intern Med* 2002;17:270-3.
- 13) 장주영, 김용주, 김교순, 김희주, 서정기. 급성 복통이 피부 발진에 선행한 Henoch-Schönlein Purpura 23례에 대한 고찰. *소아과* 2003;46:576-84.
- 14) 정성룡, 조성윤, 박치형, 차성호, 조병수, 안창일. 급성 복증이 선행된 아나필락양 자반증에 대한 임상적 고찰. *소아과* 1993;36:1124-31.
- 15) Robyn L, Julie J. Abdominal pain with a centrifugal rash. *Clin Pediatr*. 2002;41:179-82.
- 16) Motohiro E, Takayuki M, Shotaro N, Masumi K, Keiichiro I, Katsuya H, et al. GI involvement in Henoch-Schönlein purpura. *Gastrointestinal endoscopy* 2002;56:920-3.
- 17) Katz S, Borst M, Seekri I, Grosfeld JL. Surgical evaluation of henoch-schönlein purpura. Experience with 110 children. *Arch Surg* 1991;126:849-53.
- 18) 김석한, 김이수, 최원진. 장경색이 합병된 Henoch-Schönlein 자반증 1예. *외과학회지* 1995;48:433-6.
- 19) 김주섭, 이석구, 임효근. 장중첩증이 합병된 Henoch-Schönlein purpura 1예. *외과학회지* 1990;38:808-11.