

소아에서 반복성 복통을 동반한 위 아니사키스증 1례

연세대학교 의과대학 소아과학교실

권 재 훈 · 엄 지 현 · 정 기 섭

A Case of Gastric Anisakiasis with Recurrent Abdominal Pain in a Child

Jae Hun Kwon, M.D., Ji Hyun Uhm, M.D. and Ki Sup Chung, M.D.

Department of Pediatrics, Yonsei University College of Medicine, Seoul, Korea

Anisakiasis is a accidental parasitic infection caused by nematode larvae belonging to the subfamily *Anisakinae* when a raw or inadequately cooked fish is ingested. The common clinical symptoms are severe colicky abdominal pain or epigastric full sensation, nausea, vomiting and fever, but hematemesis or melena is very rare. We report a case of a 11-year-old female child who developed severe epigastric pain recurrently for 2 months, and recalled that she had eaten the raw flesh of an *Astroconger myriaster*. Endoscopic examination showed the whitish worm invading the stomach wall. Clinical symptoms disappeared after endoscopic removal. This study may be the first pediatric case of gastric anisakiasis in Korea. (**Korean J Pediatr Gastroenterol Nutr** 2004; 7: 74~77)

Key Words: Anisakiasis, Recurrent abdominal pain, Endoscopic examination

서 론

아니사키스(family *Anisakidae*)는 해산 어류를 주요 먹이로 하는 고래, 돌고래, 물개, 바다표범 등 해산 포유류와 몇몇 종류의 조류에 기생하는 선충류로서, 인체의 아니사키스증(Anisakiasis)은 해산 어류 또는 두족류를 생식하거나 또는 덜 익혀서 먹을 때 제3기 유충이 인체의 위장관에 감염되어 발생하는

질환이다¹⁾. 아니사키스과(family *Anisakidae*)에 속하는 선충류의 유충들 중 인체 감염을 일으키는 것으로는 고래회충(*Anisakis simplex*)의 제3기 유충인 *Anisakis* type I과 향유고래회충(*Anisakis physeteris*)의 유충인 *Anisakis* type II, 물개회충(*Pseudoterranova decipiens*) 및 *Contracaecum sp.*의 유충 등이 알려져 있다. 엄밀한 의미에서 아니사키스증은 고래회충(*A. simplex*)과 향유고래회충(*A. physeteris*)의 유충감염증에만 적용되고, 물개회충(*P. decipiens*)의 유충 감염증은 *Pseudoterranoviasis* 또는 *Codworm Anisakiasis*라고 명명된다²⁾. 아니사키스증은 1960년 네덜란드에서 청어를 생식한 후 급 만성 복통을 호소한 11례의 환자에서 선충을 발견하여 처음에는 *Eustoma rotundatum*으로 동정되었으나 후에 다시 이를

접수 : 2004년 2월 18일, 승인 : 2004년 3월 22일
책임저자 : 정기섭, 120-752 서울시 서대문구 신촌동 134
연세대학교 의과대학 세브란스병원 소아과
Tel: 02-361-5519, Fax: 02-393-9118
E-mail: kschung58@yumc.yonsei.ac.kr

*Anisakis sp.*으로 정정 보고하여 문헌에 처음 알려지게 되었다³⁾. 우리나라에서도 1971년 김 등⁴⁾이 구개편도에서 아니사키스 유충을 발견하여 보고하였으며, 1981년 이 등⁵⁾이 처음으로 위내시경을 이용하여 위 아니사키스를 발견, 제거하였다고 보고하였고, 그 후 많은 위 아니사키스증에 대한 증례가 보고되었으며, 회장, 복강 및 식도에서도 이 기생충이 발견되어 보고되었다⁶⁾. 국내에서는 1971년 김 등⁴⁾이 위아니사키스증을 처음 보고한 이후 성인에서 많은 증례가 보고되었지만 소아에서의 보고는 아직 없는 실정이다^{5,6)}.

이에 저자들은 반복성 복통을 주소로 내원한 환자에서 내시경 검사상 위 아니사키스증 1례를 경험하였기에 문헌 고찰과 함께 보고하는 바이다.

증 례

환 아: 임○○, 여아, 10세

주 소: 내원 2달 전부터 시작된 심와부 복통

현병력: 환아는 4년 전부터 간헐적인 복통이 있었으며, 내원 2개월 전부터 하루에 수차례 반복성 심와부 통증을 주소로 내원하였다. 환아는 내원 2개월 전에 붕장어(숙청 아나고) 회를 먹은 병력이 있었다.

과거력: 특이 소견 없음.

신체검사: 환아는 급성 병색을 보였고, 의식은 명료하였으며, 활력징후는 정상이었다. 얼굴이나 피부에 황달은 없었고, 결막은 창백하지 않았으며, 공막에 황달은 관찰되지 않았다. 두경부 및 흉부에 이상 소견은 없었다. 상복부에 전반적인 압통이 있었으며, 반사통은 없었고, 복부는 부드럽고 팽만은 없었다. 이상 종물은 만져지지 않았고, 장음은 정상적이었다. 기타 사지 및 신경학적 검사상 이상 소견은 없었다.

검사 소견: 말초 혈액 검사상 혈색소 12.2 g/dL, 백혈구 5,370 mm³ (중성구; 37%, 임파구; 48%, 단핵구; 7%, 호산구; 7%) 혈소판은 288,000 mm³이었다. 일반

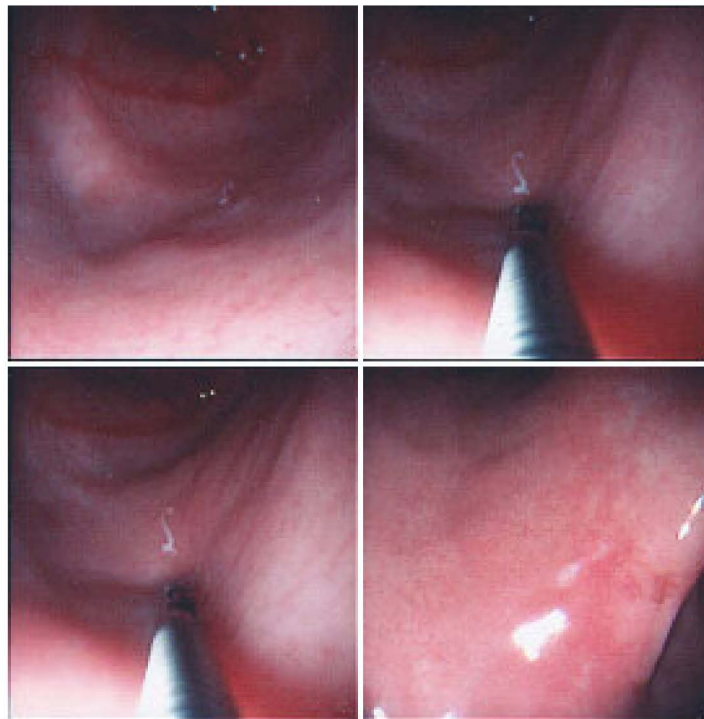


Fig. 1. Gastrofiber endoscopic view of whitish larva penetrating edematous mucosa in gastric antrum.

생화학 검사에서 AST 21 IU/L, ALT 12 IU/L, alkaline phosphatase 300 IU/L, 총단백 6.4 g/dL, 알부민 4.4 g/dL, 총빌리루빈 0.2 mg/dL, 크레아티닌 0.7 mg/dL이었고, 뇨화학 검사는 정상이었다. 위내시경 검사에서 위체부의 발적, 부종 소견과 함께 흰색의 길고 가는 충체를 발견하여 생검감자로 적출하였다 (Fig. 1). 기생충학교실에서 *Anisakis*충임을 확인하였다. 위생검 조직 검사에서 만성 위염소견을 보였다.

경과: 충체 제거 후에 환자의 임상증상은 곧 소실되었다.

고 찰

*Anisakis*충은 *Anisakis*속 *Heterocheilidae*종에 속하며, *Contraecaecum*, *Phocanema*, *Porrocaecum* 등과 함께 인체 감염을 일으킬 수 있다¹⁾. 아니사키스충의 생활사는 바다 포유동물의 위와 장내에 기생된 성충에서 배출된 충란이 숙주의 대변과 함께 바다로 나와 제2기 유충으로 탈바꿈하고, 이 유충은 제1중간숙주인 새우에게 먹혀 장 또는 근육에서 제3기 어린 유충으로 탈피하고, 이 유충이 제2중간숙주인 해산어류나 두족류에게 먹히면 성숙한 3기 유충이 되어 소화관을 통하여 체강 또는 근육에서 발육한다. 인체감염은 3기 유충이 있는 생선을 생식하여 일어나며, 3기 유충은 증상은 유발하지만 성충으로 자라지 못하여 충란을 배출하지 않는다^{4,6)}. 아니사키스 유충의 내부 구조는 원추상의 소강(ventricle)이 있고 삼각형의 식도 및 배설관이 있으며 배측과 복측의 관(dorsal and ventral cord)이 대칭적으로 위치하고 있다. 가장 바깥은 각피로 싸여 있으며 그 밑에 한 층의 피하조직과 잘 발달된 근섬유가 있다. 유충의 길이는 보통 20~30 mm, 폭 0.5~1 mm이다⁶⁾. 국내에서는 붕장어(숙칭 아나고)에 의한 감염이 가장 많고, 일본에서는 고등어가 가장 흔한 원인이다⁷⁻⁹⁾. 인체에서는 위장관의 어느 부위에도 침범할 수 있는데, 위에 기생한 경우가 65%, 장에 기생한 경우가 30%로 보고되었다¹⁰⁾. 본 증례에서도 붕장어회를 먹고 감염되었다. 아니사키스 유충에 감염된 해산 어류를 생식한 후 나타나는 임상 증상은 감염 위치와

감염 기간에 따라 다르며, 감염 위치에 따라 위 아니사키스증과 장 아니사키스증으로 구분되고, 감염 기간에 따라 급성과 만성으로 구분된다. 대개 2/3 정도의 환자에서 위장병변을 나타내는데, 급성인 경우 2~6시간 내에 상복부 복통 또는 불쾌감, 오심, 구토, 설사 등을 일으키기 때문에 급성식중독, 급성 췌장염, 급성담낭염 등과 감별이 필요하다. 때로는 인후부의 이물감, 토혈, 혈변, 현기, 요통 등이 동반되기도 한다^{8,11)}. 만성인 경우 짧으면 수주일, 길면 2년간의 상복부 복통과 오심, 구토 등의 증상지속으로 인하여 만성 위염, 위궤양, 위암 등과 감별을 요하는 경우도 있다^{12,13)}. 장 아니사키스증의 경우 소장 에 기생되었을 때 수개월 또는 수년 후에 급성 충수염 또는 소장의 일부에 국한된 장염과 유사한 증세를 보이기도 하며, 소장폐쇄를 일으키는 경우도 있다^{14,15)}. 본 증례는 2개월간에 걸쳐 반복성복통을 일으킨 만성 증례였다. 위를 침투한 경우 주로 내시경에 의하여 진단되는데, 육안적으로 특별한 소견이 없는 경우도 있으나, 대부분은 위점막의 발적부종, 점상출혈, 추벽비후, 미란성 용기형의 병소가 관찰되며, 때로는 궤양 또는 점막하종양을 보일 때도 있다^{16,17)}. 충체는 위의 어느 부위에서나 관찰될 수 있지만 위저부가 가장 흔하다고 한다⁸⁾. 병리조직학 소견상 초기에는 간질성 부종이 동반된 다수의 호산구 침윤을 보이고, 때로 중성구, 림프구, 단핵구, 형질세포 등의 침윤이 있을 수 있으며, 진행되면 호산구 농양까지 형성될 수 있다. 유충이 발견되지 않더라도 심한 호산구 침윤이 있으면 만성 아니사키스증을 감별할 필요가 있다¹⁸⁾. 본 증례에서는 아니사키스충이 위체부에 기생되어 있었고, 주위에 부종과 발적이 있었으며, 주변 조직의 생검 조직검사에서는 만성표재성 위염의 소견을 보였다. 상부위장관 내시경을 통한 충체의 제거가 가장 효과적인 치료법으로 충체의 제거시 충체뿐만 아니라 주위의 병변 점막도 같이 생검하는 것이 필요한데 이는 유충만을 제거하는 경우 유충의 일부가 남아 증상을 계속 나타나게 할 수 있기 때문이다¹⁹⁾. 증상 완화에 수분공급이나 항생제, 스테로이드 등이 도움이 되고, 구충제로 thiabendazole을 투여해 볼 수 있는데

효과는 아직까지 확실하지 않다. 본 증례에서도 위 내시경을 통하여 충체를 제거하였고, 구충제는 사용하지 않았다. 아니사키스충은 실온 하에서 물, 식염수, 식초 등에서 상당 시일 생존하며 60°C에서 즉시 사멸되나, 2°C에서는 50일, -10°C에서는 10일, -20°C에서는 수 시간을 생존할 수 있다. 따라서 예방을 위해서는 해산어류를 -20°C에 하루 정도 냉동하거나 60°C 이상으로 익혀서 먹는 것이 안전하며, 아니사키스유충은 대개 해산어류의 장관에 존재하기 때문에 어류를 포획한 즉시 내장을 꺼내면 유충이 근육으로 이동하는 것을 막을 수 있다¹⁸⁾.

요 약

저자들은 내원 2개월 전 붕장어 회를 먹은 후 하루에 수차례 나타나는 반복성 복통을 주소로 내원한 10년 1개월 된 여아에서 상부위장관 내시경으로 진단된 위아니사키스증 1례를 경험하여 보고하는 바이다.

참 고 문 헌

- 1) 서병설. Anisakis. 최신의학 1967;10:5.
- 2) 이순형, 채종일, 홍성태. 임상 기생충학 개요 1st ed. 서울: 고려의학, 1996:156-66.
- 3) Van Thiel PH, Kuipers FC, Roskam PTH. A nematode parasitic to herring, causing acute abdominal syndromes in man. Trop Geogr Med 1960;2:97.
- 4) 김종환, 정봉철, 조상경, 김승환. Anisakis sp. 인체기생 1에 보고. 기생충학잡지 1971;9:39.
- 5) 이기호, 구정태, 송종환, 현명수, 지창준. 급성 위 Anisakis증. 대한내과학회지 1981;24:1220.
- 6) 한동선, 한영빈, 박동일, 김세현, 김성숙. 아니사키스증에 대한 임상적 고찰. 대한의학협회지 1988;31:645.
- 7) Akasaka Y, Kizu M, Aoike A, Kawi K. Endoscopic management of acute gastric anisakiasis. Endoscopy 1979;2:158.
- 8) 정원조, 오기영, 전승원, 강순병, 정영기. 급성 위증 Anisakis의 임상적 고찰. 대한내과학잡지 1983;26:1397.
- 9) Sugimashi K, Inokuchi K, Ooiwa T, Fujino T, Ishii Y. Acute gastric anisakis, analysis of 178 cases. JAMA 1985;253:1012.
- 10) Yokogawa M, Yoshimura H. Clinicopathologic studies on larval anisakiasis in Japan. Am J Trop Med Hy 1967;16:723.
- 11) 양대현, 조정곤, 윤종만, 서순팔, 김상중, 임연근 등. 급성 위 Anisakis증: 임체기생 3에 보고와 임상고찰. 대한소화기내시경학회잡지 1988;8:13.
- 12) 손운목, 고원규, 설상영, 정정명. Anisakis 유충의 감염 조사. 대한기생충학잡지 1967;5:12.
- 13) 최성호, 안병민, 김재광, 한석원, 심규식, 백남종 등. 위내시경으로 확인된 급성 Anisakis증: 대한소화기병학회잡지 1989;21:593.
- 14) 한동선, 한영빈, 박동일, 김세현, 김성숙. 아니사키스증에 대한 임상적 고찰. 대한의학협회지 1988;31:645.
- 15) 박수현, 서정민, 심규식, 백남종, 김부성, 문인성. 회장 폐색을 유발한 Anisakis 1예. 대한소화기내시경학회잡지 1990;10:373.
- 16) 진소영, 정순희, 김태승. 급성 위 아니사키스증. 대한병리학회지 1975;59:114.
- 17) Hsium JG, Gamsey AJ, Ires CE, D'Amato NA, Hiller AN. Gastric anisakiasis report of a case with clinical, endoscopic and histologic findings. Am J Gastroenterol 1986;81:1185.
- 18) Dooley JR, Neafie RC. Pathology of tropical and extraordinary disease. Washington DC 1976:475.
- 19) Namiki M, Yanaki Y. Treatment of gastric anisakiasis with acute symptoms. In; Ishikura H, Namiki M, eds. Gastric anisakiasis in japan: epidemiology, diagnosis, treatment. 1st ed. Tokyo, Springer-Verlag, 1989:129.