

흉부 방선균증이 동반된 기관지 기원 낭내 폐 국균종

대구 파티마 병원 내과, 흉부외과*, 병리과†

김건현, 김광현, 김민선, 박재은, 김대진, 손혁수, 김연재, 이병기, 허동명*, 구미진†

A Case of Pulmonary Aspergilloma in Bronchogenic Cyst Associated with An Actinomycosis

Gun Hyun Kim, M.D., Kwang Hyun Kim, M.D., Min Seon Kim, M.D., Jae Eun Park, M.D., Dae Jin Kim M.D., Hyuk Su Son M.D., Yeon Jae Kim, M.D., Byung Ki Lee, M.D., Dong Myung Huh, M.D.*, Mi Jin Gu, M.D.†

Departments of Internal Medicine, Thoracic and Cardiovascular Surgery*, Pathology†, Fatima Hospital, Daegu Korea

Pulmonary aspergilloma usually arises in preexisting lung cavities characterized by recurrent hemoptysis. Although surgical resection of the aspergilloma is the best treatment, most patients are poor candidates for surgery because of far-advanced underlying pulmonary disease. On the other hand, pulmonary actinomycosis is a chronic, indolent bacterial infection and follows aspiration of oropharyngeal material. Bronchiectasis and obstructive lung disease are often associated underlying conditions.

We report a case of pulmonary aspergilloma in bronchogenic cyst associated with an actinomycosis in 21-year-old woman treated by thoracoscopic surgery with a review of literature. (*Tuberc Respir Dis* 2004; 57:584-588)

Key word : Aspergilloma, Bronchogenic cyst, Actinomycosis, Thoracoscopy, Hemoptysis

서 론

폐 국균종(aspergilloma)은 대부분 만성 폐질환으로 인한 공동성 병변에서 발생하여 반복적인 객혈 또는 대량 객혈을 유발할 수 있는 질환이다. 수술적 절제가 확실한 치료 방법이지만, 선행 폐질환으로 야기된 광범위한 폐병변과 이에 동반된 섬유화성 흉막 유착 또는 심한 전신 질환으로 수술이 어려운 경우도 많다¹. 한편 흉부 방선균증(actinomycosis)은 임상 경과가 비교적 느린 만성 감염성 질환으로 주로 구강 인두 내 감염 물질의 흡인에 의해 발생한다. 기관지확장증 또는 만성폐쇄성폐질환을 가진 환자에서 동반될 수 있다고 하나, 폐 국균종에 동반된 경우의 보고는 드문 것 같다²⁻⁴.

저자들은 수년간 반복적인 객혈이 동반된 여자 환자에서 흉강경적 수술로 치료한 방선균증이 동반된 기관지 기원 낭내 폐 국균종을 경험하였기에 문헌 고

찰과 함께 보고하는 바이다.

증 례

환 자 : 이○○, 21세, 여자

주 소 : 한달간의 재발성 객혈

현병력 : 9년전, 발열 및 기침으로 본원 소아과에 내원하여 촬영한 흉부 방사선 사진에 우측 폐야의 공동성 병변으로 객담 도말 검사상 항산균은 음성이었으나 결핵피내반응이 양성으로 관찰되어 항결핵 치료를 권유받고 한달간 투약후 임의로 중단하였다. 3년전부터 간헐적으로 객혈이 발생하였으며, 1년전에 타병원에서 객혈의 치료로 흉부 수술을 권유받은 적이 있었다. 1개월전부터 기침과 객담을 동반한 객혈의 빈도가 증가하여 본원에 내원하였다.

과거력 및 사회력 : 특이 소견 없음.

가족력 : 특이 소견 없음.

이학적 소견 : 내원시 건강한 편이었고 혈압 125/80 mmHg, 맥박수 분당 76회, 호흡수 분당 14회, 체온 36.5°C였다. 청진상 심음은 정상이었고 우하폐야에 악설음이 관찰되었다. 간 및 비장은 촉진되지 않았고, 복부 압통은 없었다.

검사실 소견 : 말초 혈액 검사상 백혈구 8,390/mm³(호

Address for correspondence : **Yeon Jae Kim, M.D.**
Department of Internal Medicine, Fatima Hospital
576-31, Shinam Dong, Dong-Gu, Taegu, 701-724
Korea
Phone : 053-940-7462 Fax : 053-954-7417
E-mail : persimmonkim@lycos.co.kr
Received : Jun. 14. 2004
Accepted : Sep. 23. 2004

중구 77%), 혈색소 12.9g/dL, 헤마토크릿 39.4%, 혈소판 343,000/mm³, PT 10.9sec(INR 1.02), APTT 29.1 sec이었다. 생화학 검사상 AST/ALT 20/12IU/L, BUN 16.3mg/dL, Creatinine 0.71mg/dL였고, 요 검사상 정상 소견을 보였다. 객담 항산균 도말 검사 및 세포진 검사상 특이 소견이 없었다. 폐기능 검사상 정상 환기 기능 소견이었으며, 기관지 내시경 검사도 특이 소견이 없었다.

방사선 소견 : 흉부 방사선 사진 소견상 우하부 폐야에 air-crescent소견을 보이는 둥근 음영이 관찰되었다(Fig.1. A) 흉부 전산화 단층 촬영상 폐문부 및 종격동의 림프절 비대는 없었고, 진균덩이(fungal ball)로 추정되는 종괴가 들어 있는 공동성 병변이 우하엽에서 관찰되었으며, 인접한 흉막의 비후 소견은 저명하지 않았다(Fig.1. B).

임상 경과 : 수년간의 반복되는 객혈의 원인으로 진균덩이로 생각되었으며, 폐기능 및 전신 상태가 양호하여 근본적인 외과적 수술을 결정하였다. 인접한 흉막의 유착 소견이 저명하지 않아 흉강경을 이용하였으며, 병변의 크기가 흉강경을 통한 췌기형 절

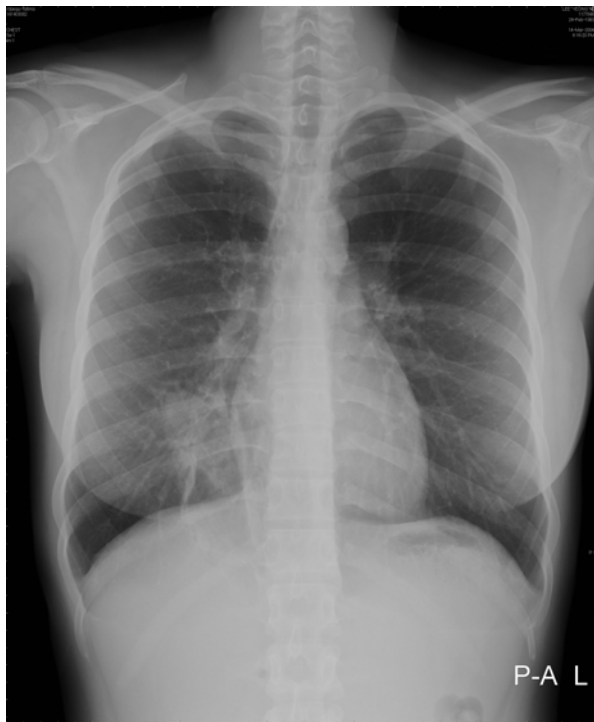


Figure 1. A. The chest PA shows round mass like shadow with peripheral halo on right lower field

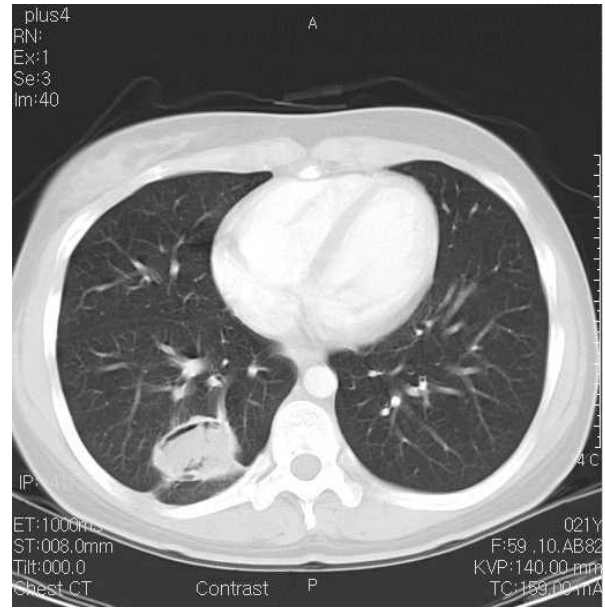


Figure 1. B. Chest CT shows cavitary lesion containing with fungus ball with air-meniscus sign in right lower lobe.

제에는 어려울 것으로 판단되어 비교적 흉강경으로 시술이 용이한 우하엽 절제술을 시행하였다. 수술 후 절제한 조직의 육안적 소견상 진균덩이를 포함한 공동성 병변이 보였으며(Fig.2), 병리 조직학적 검사상에서 정상 기관지 상피 세포로 이루어진 공동 내부에 국균이 군집되어 있었고(Fig.3), 공동 바깥쪽으로 방선균증의 특징적인 황 과립(sulfur granule)들이 관찰되어(Fig.4) 기관지 기원 낭내 발생한 국균종과 이에 동반된 방선균증으로 진단하였다. 폐 방

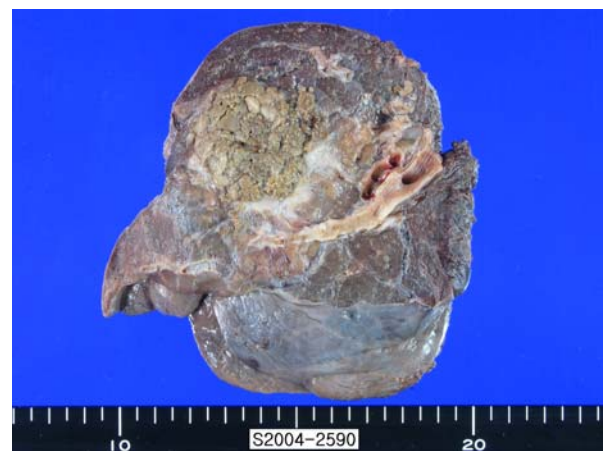

Figure 2. The gross feature shows round cavitary lesion containing aspergilloma.

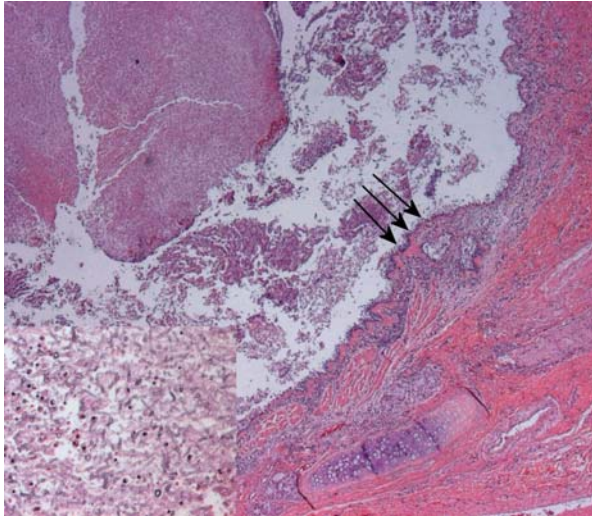


Figure 3. This figure shows aspergillus in bronchogenic cyst with respiratory epithelial lining(arrow), smooth muscle and cartilage(H&E stain X10). (Inset : This figure shows aspergilli with hyphae (H&E stain X100).

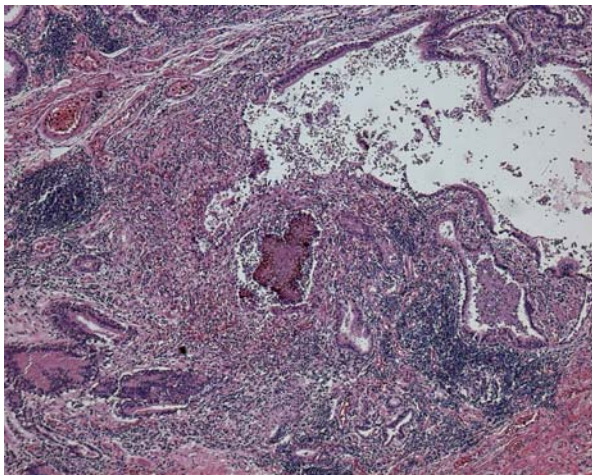


Figure 4. This figure shows a sulfur granule and inflammatory exudate in the alveolus(H&E stain X40).

선균증에 대한 치료로 Amoxicillin/Clavulanic acid 을 경구 투여하였으며, 임상 경과가 양호하여 퇴원 후 외래에서 투약 추적 중이다.

고 찰

진균덩이는 공동성 병소내에 섬유소, 점액, 세포 과사 물질, 염증 세포, 혈액 성분, 상피 세포 등이 균사와 함께 서로 엉겨 유동성의 덩어리를 형성하고 있는 것을 말하며, 여러 진균들에 의해 생길 수 있으나 국균

에 의한 국균증이 대부분을 차지한다¹. 주로 폐결핵과 같은 만성 폐질환으로 인한 폐실질 공동성 병변에서 발생하며, 폐기종성 큰공기집(bullae), 기관지 기원 낭(bronchogenic cyst)과 같은 낭종성 질환에서 발생하는 경우는 매우 드물다^{1,5,6}. 본 증례의 공동벽은 만성 폐질환으로 인한 공동성 병변과 달리 정상 기관지 상피 세포로 이루어졌다. 소아 시절에 항 결핵제를 일시적으로 복용한 병력이 있었던 것은 같은 부위에 지속되는 공동성 병변이 객담 검사상 항산균은 음성이었으나 우리나라가 결핵의 호발 지역이라는 특수성을 감안하여 폐결핵으로 오인하여 치료하였던 것으로 추정된다. 이러한 소견으로 보아 증례의 공동성 병변은 기관지 기원 낭으로 여겨지며, 낭내 진균의 집락 형성으로 국균증이 발생한 것으로 생각된다.

폐국균증은 대부분이 무증상으로 흉부 방사선 사진상 우연히 발견되거나 객혈의 원인 규명 과정에서 처음으로 진단된다. 진단되더라도 진행하지 않는 경우가 대부분이나, 소수에서 크기가 커지거나 자연 소실되기도 한다⁷. 객혈은 폐국균증의 치료를 결정하는 중요한 임상 증상으로 90%의 환자에서 한번 이상은 경험한다고 하며, 유동성의 진균덩이에 의한 공동벽의 기계적 손상, 진균에서 분비되는 독소나 효소, 3형 염증 반응, 또는 동반된 이차적 감염 등에 의하여 발생한다^{1,5,7}.

한편 흉부 방사선균증은 혐기성의 그람 양성균인 *Actinomyces* 및 *Propionibacterium* 속에 속하는 세균에 의한 감염성 질환으로 주로 구강 인두내 감염 물질의 흡인에 의해 발생하며 만성적으로 화농, 조직의 파괴 및 섬유화를 초래한다. 발열, 체중 감소와 같은 전신 증상이나 호흡기 증상들은 흉부 방사선 사진 소견의 병변의 범위에 비하여 매우 경하여 진균, 결핵 또는 종양성 병변으로 오인되기도 하며, 때때로 특이 호흡기 증상이 없이 동반된 폐외 방사선균증의 증상으로 발견되는 경우도 있다. 불결한 구강 위생을 가진 정상 면역 기능의 환자들에서 주로 발생하며, 기저 폐질환으로 기관지확장증, 만성폐쇄성폐질환을 가진 환자에서 동반될 수 있다. 서서히 진행되는 임상 경과 및 비특이적인 객담 검사 소견으로 진단이 종종 늦어지는 경우가 있으며, 수술적 절제후 조직검사에서 진

단되는 경우가 많다^{2,48}. 본 증례는 국균종의 치료 과정에서 절제한 조직편에서 우연히 방선균증이 관찰되었으며, 조직 검사상 방선균증에 특징적인 황 과립들이 진균덩이가 들어있는 공동의 바깥 변연으로 관찰되었다. 이러한 소견으로 보아 만성적인 경과를 취하는 폐국균종에 방선균증이 동반된 것으로 생각되었으며, 방선균증에서도 소수에서 객혈이 발생할 수 있다고 하나 두 질환의 임상 경과를 고려하면 폐국균종에 의한 반복적인 객혈로 이해함이 타당하다.

증상이 없는 폐국균종은 특이 치료가 필요치 않으나, 객혈이 동반된 경우의 치료는 반드시 기저 폐질환으로 인한 환자의 전신 상태를 고려해야 한다¹⁷. 광범위한 폐병변이나 심한 전신 질환으로 외과적인 치료가 어려운 환자에서는 내과적인 보존적인 치료, 기관지 동맥 색전술과 같은 방사선과적 증재적 시술⁹ 또는 항진균제를 공동내로 직접 주입하는 방법⁹ 등을 사용해 볼 수 있으나, 생명을 위협하는 대량 객혈 또는 반복적인 객혈이 있는 경우는 외과적 절제술이 가장 확실한 방법이다⁵⁶. 흉강경을 이용한 수술은 수술 부위의 절개 및 범위를 최소화하여 술후 폐기능 및 신체 활동이 잘 유지될 수 있다는 장점이 있어 과거 개흉술이 필요하였던 흉곽내 병변의 진단 및 치료에 최근 널리 이용되고 있다¹¹⁻¹³. 특히 인접한 흉막강내에 기저 폐질환으로 인한 섬유화성 유착이 심하지 않고 폐의 말초 부위에 위치한 비교적 크기가 작은 폐국균종인 경우는 흉강경을 이용한 수술적 절제가 가능하다⁶. 저자들의 증례는 흉막의 유착은 없었으나 병변의 크기가 흉강경을 통한 췌기형 절제에는 어려울 것으로 판단되어 비교적 흉강경으로 시술이 용이한 우하엽 절제술을 시행한 경우였다. 또한 증례의 경우 병변 부위가 포함된 폐엽의 수술적 절제가 이루어졌다고 하나, 방선균증이 술후 절제한 조직에서 우연히 발견된 점으로 보아 일부 방선균이 폐내 잔존해 있을 가능성과 흉강경을 통한 조직 적출시 흉강내로의 균의 파종도 배제할 수 없어 방선균증에 대한 추가적인 치료로 페니실린을 장기간 경구 투여하였다.

요 약

수년간의 반복되는 객혈로 내원한 21세 여자환자에

서 방사선학적 소견상 진균덩이가 의심되어 흉강경을 이용한 우하엽 절제술을 시행하였으며, 절제한 조직의 병리 조직학적 검사상 기관지 기원 낭내 발생한 국균종과 이에 동반된 방선균증으로 진단된 예를 경험하였기에 문헌 고찰과 함께 보고하는 바이다.

참 고 문 헌

1. Kang TK, Kim CH, Park JY, Jung TH, Sohn JH, Lee JH, et al. Clinical Characteristics of Pulmonary Aspergilloma. *Tuberc Respir Dis* 1997;44:1308-17.
2. Hong SB, Kim WS, Lee JH, Bang SJ, Shim TS, Lim CM, et al. Clinical Study on Thoracic Actinomycosis. *Tuberc Respir Dis* 1998;45:1058-66.
3. Lee SS, Yang SH, Kim DK, Jang JJ, Kim DS. A Case with Mixed Infection of Actinomyces and Aspergillus in the lung. *Tuberc Respir Dis* 1998;45:870-5.
4. Goetz MB, Finegold SM. Chapter 33. Pyogenic bacterial pneumonia, lung abscess, and empyema. In : Murray JF, Nadel JA, editors. *Textbook of respiratory medicine*. 3rd ed. Philadelphia : W.B. Saunders Company; 2000. p. 1020-2.
5. Babatasi G, Massetti M, Chapelier A, Fadel E, Macchiarini P, Khayat A, et al. Surgical treatment of pulmonary aspergilloma: current outcome. *J Thorac Cardiovasc Surg* 2000;119:906-12.
6. Nakajima J, Takamoto S, Tanaka M, Takeuchi E, Murakawa T. Thoracoscopic resection of the pulmonary aspergilloma: report of two cases. *Chest* 2000;118:1490-2.
7. Davies SF, Sarosi GA. Chapter 35. Fungal infections. In : Murray JF, Nadel JA, editors. *Textbook of respiratory medicine*. 3rd ed. Philadelphia : W.B. Saunders Company; 2000. p. 1132-3.
8. Mabeza GF, Macfarlane J. Pulmonary actinomycosis. *Eur Respir J* 2003;21:545-51.
9. Cho YK, Kim SH, Kim YJ, Lee YS, Lee WS, Jung TH, et al. Effect of Bronchial Artery Embolization in Patients with hemoptysis. *Korean J Med* 1991;40:214-20.
10. Lee KS, Kim HT, Kim YH, Choe KO. Treatment of hemoptysis in patients with cavitary aspergilloma of the lung: value of percutaneous instillation of amphotericin B. *Am J Roentgenol* 1993;161:727-31.
11. The Korean Academy of Tuberculosis and Respiratory Diseases. The national Survey of Open Lung Biopsy and Thoracoscopic Lung Biopsy in Korea. *Tuberc Respir Dis* 1998;45:5-21.
12. Seirafi PA, Ferguson E, Edwards FH. Thoracoscopic

- resection of Castleman disease: Case report and review. Chest 2003;123:280-2.
13. Cho DG, Kwack MS. Video-assisted thoracoscopic closure of the delayed bronchial rupture after thoracoscopic resection of mediastinal bronchogenic cyst. Chest 1999;115:257-9.
-