

기관지 내시경 후에 발생한 *Bacillus Licheniformis* 균혈증

연세대학교 원주의과대학 내과학교실

홍태원, 김효열, 지명관, 최정욱, 응석중, 신계철, 리원연

A Case of *Bacillus licheniformis* Bacteremia Associated with Bronchoscopy

Tae Won Hong, M.D., Hyo Youl Kim, M.D., Myeong Gwan Jee, M.D., Joung Wook Choi, M.D., Suk Joong Youg, M.D., Kye Chul Shin, M.D., Won Yeon Lee, M.D.

Department of Internal Medicine, Yonsei University Wonju College of Medicine, Wonju, Korea

Bacillus species are aerobic, gram-positive, spore forming rods, and they are usually found in the surrounding environment. If they are isolated in the clinical specimen, they are generally considered as contaminants rather than a true pathogen. Infection with *Bacillus licheniformis* is usually associated with the immunocompromised state, trauma, an indwelling intravenous catheter or an intravenous drug abuser. This infection is easily controlled by removal of the catheter and surgical debridement of the local infected tissue as well as an appropriate antimicrobial therapy. We reported here on a case of *Bacillus licheniformis* bacteremia associated with a bronchoscopic procedure in an immune competent patient. (*Tuberc Respir Dis* 2004; 57:553-556)

Key word : bronchoscopy, *Bacillus licheniformis*, Bacteremia.

서 론

*Bacillus*종은 호기성 그람 양성 간균으로 포자를 형성하고, 주변 환경 어디에나 존재하며 검사실에서 동정되는 경우에 임상적으로 의미 없는 오염균으로 생각되는 경우가 많다. *Bacillus*종 중에서도 *Bacillus anthracis*는 치명적인 병원균으로 알려져 있으나, 다른 *Bacillus*종은 오염균으로 오인되는 경우가 많다¹⁻⁴. *Bacillus licheniformis*에 의한 심한 감염은 면역저하, 외상, 주사약물 남용과 연관성을 가지며^{1,5,6} 대부분 감수성 있는 항생제를 사용하고 감염 부위를 제거하는 경우 쉽게 치유되므로, 유병율은 증가시키나 사망률은 증가시키지 않는 것으로 알려져 있다¹. 면역저하 및 기존질환이 없는 환자에서 *B. licheniformis*에 의한 균혈증에 대해 국내에는 보고된 예가 없어 저자들은 면역저하 및 기저 질환이 없이 기관지 내시경 후에 발생한 *B. licheniformis* 균혈증 1예에 대해 보고하는 바이다.

Address for correspondence : **Won Yeon Lee, M.D.**
Department of Internal Medicine, Yonsei University
Wonju College of Medicine, Wonju, Korea
162, Ilsan-dong Wonju, Kangwon-do
Phone : 033-741-0506 Fax : 033-731-5884
E-mail : Wylee@wonju.yonsei.ac.kr
Received : Aug. 18, 2004.
Accepted : Oct. 21, 2004.

증 례

환 자 : 고○○자 (58세/여자)

주 소 : 열감, 객담, 호흡곤란

과거력과 가족력 : 면역저하에 대한 가족력 및 당뇨병, 잦은 감염, 종양 등의 과거력 없었음

현병력 : 환자는 내원 2주전 시작된 기침, 가래, 열감과 호흡곤란을 주소로 1차 의료기관에 내원하여 천식 의심하에 치료하였으나 증상이 완전히 회복되지 않고 지속적으로 남아있어 본원으로 전원 되었다. 본원 외래에 내원당시 흉부 청진에서 천명이 들리고, 단순 흉부촬영에서 좌측 하엽에 희미한 경화 소견 보여서 (Figure 1), 폐기능 검사 및 기도 가역성 검사와 기관지 내시경을 시행하였다. 검사 소견으로 가역성 있는 정도의 기도폐쇄가 있었으며, 좌측 하엽 기관지 점막에 약간의 홍반성 색조변화가 보였으나 다른 특이 소견은 관찰되지 않았다. 환자는 내시경 시행 후 3일째부터 열감, 오한, 호흡곤란 증상이 악화되어 6일째 입원하였다.

이학적 소견 : 입원당시 혈압은 110/80 mmHg, 맥박은 108회/분, 호흡횟수는 20회/분, 체온은 38.1℃였고, 급성 및 만성 병색을 보였으며, 피부 긴장도는 정상이었고, 구강 점막은 말라 있었다. 경부 임파절은 촉진되지

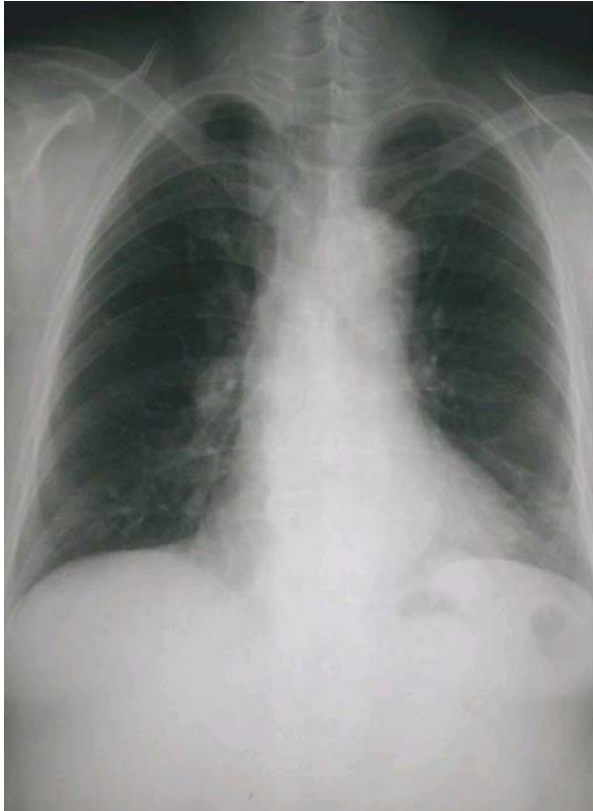

Figure 1. Chest PA on admission shows minimal consolidation on the left lower lung field.

않았으며, 흉부 진찰에서 청진상 거친 호흡음과 좌측 폐야에 잡음 및 천명이 청진되었다. 심 잡음은 들리지 않았으며, 복부 압통이나 사지의 이상소견은 관찰되지 않았다.

검사소견 : 일반혈액 검사상 WBC 10,950/ μ L (Neutrophil 73%), Hb 13 g/dL, Hematocrit 30.8%, Platelet 180,000/ μ L, 엷고 전해질 검사상 Na 135 mEq/dL, K 3.5 mEq/dL, Cl 102 mEq/dL, HCO₃ 22.8 mEq/dL 였다. 혈청 생화학 검사상 AST 25 U/L, ALT 30 U/L, ALP 80 U/L, rGT 57 U/L, Total Bilirubin은 0.8 mg/dL, 혈청 알부민은 3.8 g/dL 였다. ESR 68 mm/hr, CRP 16.73 mg/dL 였다. 이외에 요 검사 와 응고 및 출혈 검사에서 이상소견은 관찰되지 않았다. 입원시 시행한 혈액 배양 검사 검체 3개 중 3개 모두에서 *B. licheniformis* 균주가 배양되었고 이 균주는 β -lactamase 항균제에 감수성이 있었다. 객담 항산균 도말 및 배양 검사는 음성이었으며 및 세균 배양 검사상 동

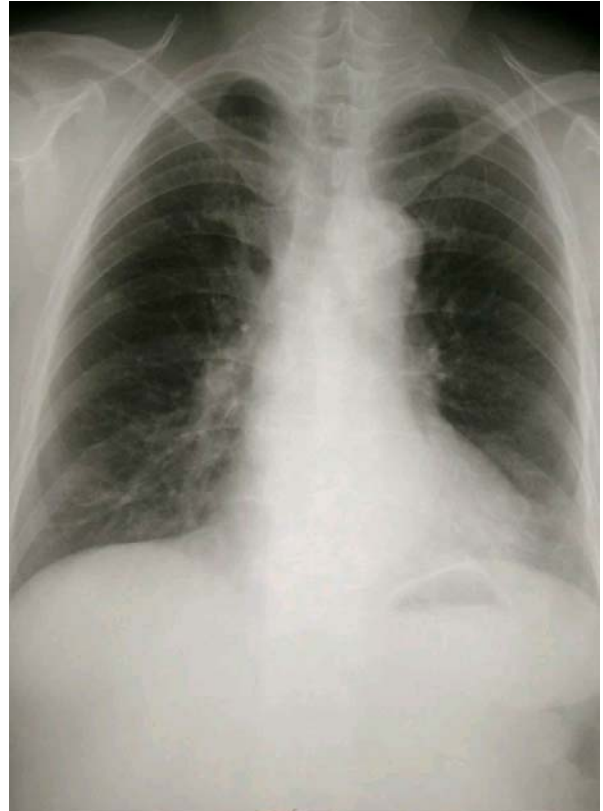


Figure 2. Follow up chest PA, done 5 days after discharge shows no definite interval change compare with the chest X-ray on admission.

정되는 균주는 없었다.

기관지경 검사 : 특이 기관지내 이상소견은 없었으며 기관지 세척 항산균 검사 및 균 배양 검사에서 음성 소견 보였다.

단순 흉부촬영 : 좌측 하엽에서 희미한 경화 소견이 관찰되었다(Figure 1).

치료 경과 : 내원당시 진찰소견에서 38.1 $^{\circ}$ C까지 열이 있어 혈액 배양 검사 시행하였고 경험적으로 cefoperazone/sulbactam과 isepamicin으로 항균요법 시작하였으며, 입원 3일째부터 환자의 열이 감소하고 증상 호전되어 입원 5일째 퇴원하였다. 퇴원 후 5일째 외래에서 시행한 일반혈액 검사 및 CRP는 정상이었으며, 단순흉부촬영에서 입원당시와 비교해 볼 때 명확한 변화는 없었다(Figure 2). 환자는 열감이나 오한은 없는 상태로 전신 상태 회복되어 기관지 천식에 대해서만 외래 추적 관찰하며 치료중이다.

고 찰

*Bacillus*종에 의한 심한 감염의 22예에 대한 과거 문헌을 재고하여 기술한 보고에 의하면 주로 악성종양, 약물중독, 면역저하 환자에서, 뇌막염, 심내막염, 골수염, 균혈증, 폐렴등의 형태로 심한 감염을 일으켰고, 이와 연관된 균주는 대부분이 *B. cereus*와 *B. subtilis*였으며 *B. licheniformis*에 대한 보고는 없었다³. 그러나 이전에 보고된 문헌들에서 *B. anthracis*를 제외한 다른 *Bacillus*종에 대한 분류가 명확치가 않았고, 문헌재고 상에서의 *B. subtilis*는 여러 다른 *Bacillus*종을 포함하여 사용되어 이전 문헌상의 *B. subtilis*에 의한 심한 감염증인 경우 *B. licheniformis*가 원인 균일 가능성도 있었다². 본원에서는 *B. licheniformis*균주의 동정에 BBL Crystal GP ID system을 이용하였는데 이는 BBL Crystal 전용 액체배지에 균 집락을 풀은 후 CrystalSpec (BBL) 탁도계로 0.5 탁도로 맞춘 균액을 kit 용액조의 주입구에 부은 다음 용액조를 기울여 균액이 동정 시험용 구멍에 모두 채워지게 한 뒤 뚜껑을 닫고 약 1분이 지난 다음 kit를 거꾸로 하고 35°C에서 하룻밤(18-24시간) 배양하였다. 결과 판독은 BBL Crystal GP kit를 BBL Crystal panel viewer에 놓고 9가지의 발광 발색 시험을 음성과 양성형의 형광 대조와 비교하여 판독하고 20개의 생화학 시험은 동정 색상표(color chart)에 따라 판독하여 얻은 profile number를 동정 프로그램(BBL Crystal ID session; Crystal Electronic Codebook)의 ID란에 입력한 후 그람양성 구균, 그람양성 간균, 구분 없음의 3가지 조건 설정에 따라서 각각의 biotype validity와 confidence를 기록하였다. BBL Crystal의 동정결과는 세 가지 설정에서 2개 이상에서 동일한 균종이면 해당 균종명을 최종 동정명으로 결정하였고, 세 가지 설정에서 2개 이상에서 서로 다른 균종 결과를 보일 때에는 염색 및 집락 특성이 *Bacillus* 가능성이 높으면 그람양성간균의 동정명을 최종 동정명으로 정하였다⁷. 1995년에 Broviac 및 Hickman 카테타를 장기간 유지하고 있는 백혈병, 임파종 및 고형암 환자 5명에서 반복적인 *B. licheniformis* 균혈증이 보고 되었는데,

이들 모두는 초기 또는 균 동정 이후 감수성이 있는 항생제를 사용하였으나 반복적인 균혈증이 발생하여 결국 카테타를 제거하였고, 이후 좋은 임상 경과를 보였으며 이 균주와 연관된 사망은 없었다¹. 1999년에도 소아 암 환자에서 카테타와 연관된 균혈증이 있는 경우 동정되는 드문 균종에 대해 보고된 바 있는데, 그 중에서 *B. licheniformis*에 의한 균혈증이 1예가 포함되어 있었다⁶. 앞의 증례들과는 반대로 면역에 이상이 없던 환자에서 담낭 절제술 시행 후 카테타와 연관되어 생긴 *B. cereus*에 의한 균혈증 1예⁸, 장염전에 의한 장 괴열 이후 생긴 *B. licheniformis*에 의한 균혈증 1예와 같이³ *B. anthracis*를 제외한 *Bacillus*종에 의한 균혈증이 면역에 이상이 없는 환자에서도 생길 수 있는 증거들도 보고되었다. Sugar 등은 장괴열 이후 생긴 균혈증의 기전에 대해 기술하였는데, 구강 또는 음식물에 존재하던 *B. licheniformis*균이 장까지 도달한 후 장괴열에 의해 장간막으로 흡수되어 균혈증이 발생한 것으로 보고하였다³. 이에 비추어, 본 증례에서 생긴 균혈증은 구강 내에 상재 하거나, 내시경 세척이 불충분하여 내시경에 존재하던 *B. licheniformis*균이 폐렴에 의해 손상된 폐포를 통해 흡수되어 균혈증을 일으켰을 것으로 추측하였다. *B. licheniformis*균혈증은 면역저하 환자에서 잘 발생하긴 하지만, 면역력에 상관없이 대부분 원발병소(카테타 등) 또는 접종력(수술, 주사등)을 가지고 있기 때문에^{1,3,6,8}, 본 증례에서 균혈증의 원인으로 기관지경외에 자발적 원인을 생각하기는 어려울 것으로 생각된다. *B. licheniformis*가 포함되어 있는 유기물 배관 청소제를 자살목적으로 정맥 주사하고 내원한 환자에서 생긴 반복적 균혈증 1예에서는, 감수성이 있는 항생제를 장기간 사용함에도 불구하고 수 주간 지속되던 균혈증이 경화 및 압통이 남아 있는 자가 주사 위치를 수술적으로 제거한 후에야 치유되었다⁶. 국소 조직이 병소인 경우에 감수성이 있는 항생제를 사용하는 것 뿐 아니라, 국소병소를 제거해 주는 시술이 중요함을 기술한 한 예라 하겠다. *Bacillus*종을 *B. cereus* 54균주와 *non-cereus* 35균주로 나누어 실험실적 항균제 감수성 검사를 시행한 연구에 의하면, *B. cereus*의 모든 균주에서

imipenem, vancomycin, chloramphenicol, gentamicin 과 ciprofloxacin에 감수성이 있었고, *non-cereus*인 경우에는 95%에서 imipenem, vancomycin, ciprofloxacin에 감수성이 있는 것으로 결과를 보고하였다⁹. Blue등의 증례들에서도 대부분의 *B. licheniformis*가 imipenem, vancomycin, gentamicin, ciprofloxacin에 감수성이 있는 것으로 보고하였으며, *non-cereus*인 경우 penicillin과 cephalosporin에 대해 감수성이 있으나, *B. cereus*인 경우 10% 미만의 감수성을 가진다고 기술하였다^{2,10}. 즉, *B. licheniformis*에 의한 카테타 연관 감염인 경우 대부분의 항생제에 감수성이 있어 사망률 증가와는 크게 연관성이 없고 병원 입원 및 치료기간을 증가시키는데 의의가 있는 감염증으로 보고하였다².

요 약

*Bacillus*종은 그람양성 간균으로 포자를 형성하며 주변 환경 어디에나 존재하여 임상 가검물에서 분리되는 경우 대부분 오염균으로 생각된다. *B. licheniformis*에 의한 감염증인 경우 외상, 면역저하, 주사약 물납용과 연관성을 가지며, 적절한 항생제 사용과 카테타 제거나 수술적 국소조직 제거에 의해 잘 치유되는 특징이 있다. 그러나 위험인자가 없는 상태에서도 *B. licheniformis* 균혈증은 생길 수 있으며 본 증례에서도 58세의 위험인자가 없던 여자에서 기관지경 후에 *B. licheniformis* 균혈증이 발생하였고 다른 증례들처럼 경험적 항생제 치료 후에 합병증 없이 치유되었다.

참 고 문 헌

1. Blue SR, Singh VR, Saubolle MA. Bacillus licheniformis Bacteremia : Five Cases Associated with Indwelling Central Venous Catheters. Clin Infect Dis 1995;20: 629-33
2. Sugar AM, McCloskey RV. Bacillus licheniformis Sepsis. JAMA 1977;238:1180-1
3. Tuazon CU, Murray HW, Levy C, Solny MN, Curtin JA, Sheagren JN. Serious infections from Bacillus sp. JAMA 1979;241:1137-40
4. Sliman R, Rehm S, Shlaes DM. Serious infections caused by Bacillus species. Medicine(Baltimore) 1987; 66:218-23
5. Uh Y, Hwang GY, Jang IH, Lee HG, Jeoung AS, Park SD, et al. Identification Results of Aerobic Gram-positive Bacteria Isolated from Blood Cultures Using BBL Crystal GP ID system. Korean J Clin Microbiol 2001;4:22-7
6. Hannah WN, Ender PT. Persistent Bacillus licheniformis Bacteremia Associated with an Intentional Injection of Organic Drain Cleaner. Clin Infect Dis 1999;29: 659-61
7. Castagnola E, Conte M, Venzno P, Garaventa A, Viscoli C, Barretta MA, et al. Broviac Catheter-related Bacteremias due to Unusual Pathogens in Children with cancer: Case Reports with Literature Review. J Infect 1997;34:215-8
8. Hernaiz C, Picardo A, Alos JI, Comez-Garces JL. Nosocomial bacteremia and catheter infection by Bacillus cereus in an immunocompetent patient. Clin Microbiol Infect 2003;9:973-5
9. Weber DJ, Saviteer SM, Rutala WA, Thomann CA. In vitro susceptibility of Bacillus spp. to selected antimicrobial agents. Antimicrob Agents Chemother 1988;32:642-5
10. Andrews JM, Wise R. Susceptibility testing of Bacillus species. J Antimicrob Chemother 2002;49: 1040-2