

Lennox-Gastaut 증후군으로 발현된 3-Methylcrotonyl-CoA Carboxylase 결핍증 1례

인제대학교 의과대학 상계백병원, 간질센터, 소아과학교실,
한림대학교 의과대학 춘천성심병원, 소아과학교실*, 연세대학교 의과대학, 소아과학교실**

강훈철 · 한유석 · 이홍진* · 김홍동**

서 론

3-Methylcrotonyl-CoA carboxylase(MCC) 결핍증은 leucine 이화 작용과 관련된 상염색체 열성 유전 대사 질환으로, 소변 유기산 분석에서 3-hydroxyisovaleric acid(3-HIVA)와 3-methylcrotonylglycine(3-MCG)의 증가가 특징이다¹⁾. 주로 급성 감염증과 동반되거나 또는 고단백 식이 후의 라이 증후군 유사 질환(Reye syndrome-like illness)으로 발병하여, 일부에서 간질, 근긴장도 저하 또는 발달 지체 등의 신경 장애를 동반하기도 한다²⁾. 현재 국내에서 보고된 바 없으며, 저자들은 급성 바이러스성 장염과 간질 중첩증 및 라이 증후군 유사 질환 증세 이후 Lennox-Gastaut 증후군의 경과를 보였던 환아로, 3-MCC 결핍증으로 진단되었던 환아를 경험하였기에 문헌 고찰과 함께 보고하는 바이다.

증 례

환 아 : 강 ○ ○, 2 년 9 개월, 남아
주 소 : 설사, 구토, 간질 중첩증
현병력 : 이틀간의 설사와 구토를 동반한 탈수증을 보였고, 내원 당일 전신성 강직 간대 발작 양상의 간질 중첩증을 주소로 내원하였다.

과거력 및 가족력 : 두 명의 남자 형제 중 둘째 아들로 재태 연령 40주에 2.8 kg으로 정상 자연 분만되었다. 내원 전까지의 성장 및 발달은 정상이었고, 특이한 가족력은 없었다. 2일 전부터 10회 이상의 수양성 설사 및 구토 증세를 보여 개인 소아과에서 바이러스성 장염으로 치료하였고, aspirin의 약물 복용력은 없었다.

진찰 소견 : 내원 당시 체중은 14 kg(25-50 백분위수), 신장 90 cm(25-50 백분위수)였고, 활력 징후는 혈압 100/60 mmHg(50-75 백분위수), 호흡수 35회/분, 심박수 150회/분, 액와 체온은 38.5°C였다. 이학적 검사상 급성 병색으로 기면 상태였다. 심음은 규칙적이고 잡음은 들리지 않았으며, 호흡음은 깨끗하였고, 간과 비장의 비대는 없었다. 후두 두정 부위에 2x3 cm크기의 원형 탈모증이 있었다. 신경학적 검진상 의식은 혼미하였고 소리에 반응 없이 통증에만 반응을 보이는 반혼수 상태였다. 동공은 고정된 상태로 동공 반사는 감소되어 있었다. 심부진 반사는 정상이었고, 근긴장도 및 근력은 감소되어 있었다.

검사 소견 : 입원 당시 혈색소 10.8 mg/dL, 백혈구 25,400/mm³, 중성 다형핵구 86%였고 혈소판 340,000/mm³였다. 동맥혈 가스 분석에서 pH 7.29, pCO₂ 30 mmHg, pO₂ 75 mmHg, HCO₃ 14.9 mmol/L로 대사성 산혈증을 보였다. 혈장 암모니

아는 100 µg/dL로 상승되었고, BUN(blood urea nitrogen) 및 creatinine 은 33 mg/dL, 1.2 mg/dL로 정상이었고, AST(aspartate aminotransferase) 및 ALT(alanine aminotransferase)는 134 IU/L, 55 IU/L로 약간 상승되어 있었다. 혈중 전해질 수치는 정상이었으나, 혈당은 33 mg/dL로 저혈당이였다. 대변에서 로타바이러스 항원 검사 양성 이였다. 뇌척수액의 포도당 43 mg/dL, 단백질 16 mg/dL, 백혈구 세포수 0 개/mm², 헤르페스 중합 효소 연쇄 반응은 음성으로 중추 신경계 감염의 증거는 없었다. 뇌 자기 공명 영상 검사에서 뇌실 확장증, 대뇌 피질 위축 및, 양측 후두엽의 조영 증가 소견을 보여 염증성 변화가 있었음을 관찰 하였다(Fig. 1A). 뇌파 검사는 배경파의 전반적인 전압 감소와 함께 빈번한 전신성 돌발성 속파에 이은 전압 감쇄의 Lennox-Gastaut 증후군의 소견이였다(Fig. 2). 시각 유발 전위 검사는 정상이

었다.

치료 및 경과 : 라이 증후군, 혹은 유기산 혈증 (organic acidemia)을 포함한 유전성 대사 질환 의심 하에, 포도당 수액 공급과 항경련제 투여 및 뇌압 하강 등의 보존적 치료를 시작하였고, L-carnitine 정맥 주사하였다. 설사, 탈수 증상은 호전되었으나, 간헐적 전신성 경련과 의식 혼미의 신경 증상은 2개월간 지속되다 조절되었다. 근육 긴장 저하는 지속 되었다. 퇴원 후 외래 추적 관찰 하였다. 3개월 후 강직성 사지마비, 인지 발달 지연, 신경 퇴행 및 근간대와 고개를 떨구는 양상의 탈력 발작 양상을 보였다. 유전성 대사 질환 검사에서 혈청 젖산(lactate) 17.9 mg/dL, 혈장 피루브산(pyruvate) 0.9 mg/dL로 정상이었고, 혈청 아미노산 분석은 정상이였다. 소변 유기산 분석에서 MCC 결핍증에 특징적인 3-HIVA와 3-MCG의 배설이 증가되어 있었다(Table 1, Fig. 3). 증상 발

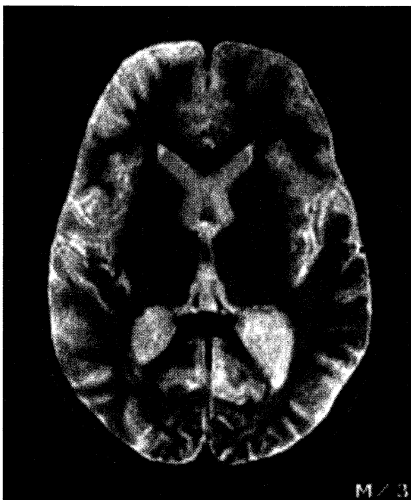


Fig. 1A. MRI scan of the brain, at the age of 34 months, 6 weeks after the acute event, showing mild ventricular dilation, diffuse atrophy and enhanced signal of parieto-occipital subcortex regions on T2 weighted image.

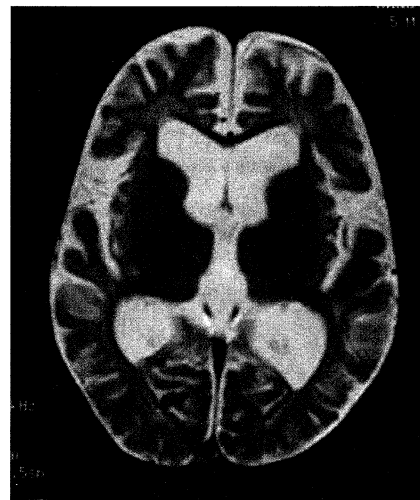


Fig. 1B. MRI scan of the brain, at the age of 5 years old, 2 years after the acute event, showing moderate ventricular dilation and the more decreased gray matter signals on T2 weighted image

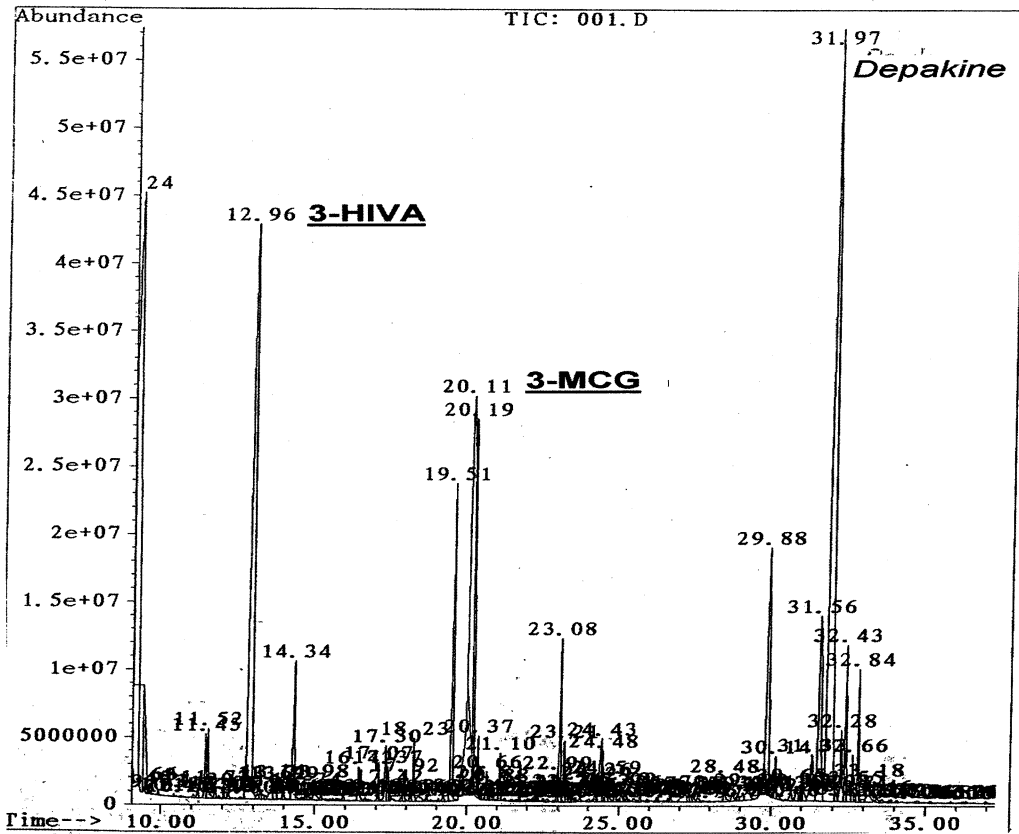


Fig. 3. Excretion of 3-hydroxyisovaleric acid(3-HIVA) and 3-Methylcrotonylglycine(3-MCG) on urine organic acid analysis.

현 초기부터 carnitine 보충 요법을 하였고, 이후 소변 유기산 검사 결과 MCC 결핍증 진단 하에 biotin과 저단백 식이를 시행하였으나 증상의 뚜렷한 호전은 없었다. 4세에 시행한 Denver 발달 선별 검사에서 기어 다닐 수 있는 정도에 생후 9개월 수준의 운동 퇴행과 큰소리로 웃을 수 있는 생후 4개월 수준의 언어 퇴행을 보였다. 케톤 생성 식이 요법을 시도하여 간질 발작 회수가 다소 감소하는 소견을 보였으나, 환자의 적응도가 낮아 케톤 생성 식이 요법 3개월째 중단하였다. 5세에 뇌 자기 공명 영상에서 뇌실 확장 및, 대뇌 피질

위축이 더욱 진행된 것을 관찰 하였다(Fig. 1B). 현재까지 경직성 사지 마비 소견 및 정신 지체 증상으로 baclofen, carnitine, biotin 약물 복용 및 재활 치료를 시행하고 있고, leucine 제한 단백질 식이 요법과 glycine 투여 시행 후 감정 표현이 증가하는 양상 보이나 뚜렷한 임상 경과의 호전은 없으며, 더불어 sodium valproate, zonisamide, lamotrigine 약물 투여 및 prednisolone 호르몬 치료에도 Lennox-Gastaut 증후군의 탈력 발작 양상 지속되어 뇌량 절개술 고려 중이다.

고 찰

MCC는 leucine 이화작용의 여섯 단계 가운데 네 번째 단계에 관여하는 효소로 사립체내에서 methylcrotonyl-CoA를 carboxylation하여 methylglutaconyl-CoA를 생성하는 효소이다¹⁾. biotin은 methylcrotonyl-CoA 뿐 아니라, pyruvate, propionyl-CoA, 3-methylcrotonyl-CoA 및 acetyl CoA의 carboxylation에 필요한 보조 비타민(cofactor vitamin)으로, 결핍되면 MCC 결핍증과 유사한 증상이 동반된다^{1,3)}. 그러므로 MCC 결핍증이 의심될 때 biotin 투여로 임상적 호전을 기대할 수 있다고 하나, 이미 진행한 신경 후유증의 회복에는 효과가 없다^{3,4)}. MCC 결핍증의 임상 경과를 매우 다양하여 발생 연령에 따라 세 가지 유형으로 구분한다⁵⁻⁸⁾. 첫째, 신생아기에는 원인 불명의 젖산 혈증, 저혈당증, 경련, 근육 긴장 저하, 수유 곤란, 구토 증세를 보이며 여러 장기 손상, 특히 신경계 후유증을 가져오는 악성 경과를 보인다^{5,6)}. 둘째, 1세 전후 영아기에 경련을 동반한 라이 증후군 유사 질환으로, 간종대, 고암모니아혈증, 저혈당증의 증세를 보이며, 급성 증상 후 비교적 예후가 양호한 양상이나, 일부에서는 수일 만에 사망에 이르기도 한다⁷⁾. 셋째, 3~5세 소아형의 임상 증상으로 구토, 탈수로 인한 의식 혼미의 신경학적 증세를 보이나, leucine 제한 식이를 비롯한 보전적인 치료에 호전되는 임상 경과를 보인다⁸⁾. 다양한 임상 경과의 기전으로는 개체별 생화학적 적응도 차이와 유전형 변이의 다양성이 원인으로 추정되고 있다⁹⁻¹³⁾. 더불어 질환의 경과에 있어 소변으로 배설되는 leucine 대사 산물의 양과 임상 증상의 경중과는 상관이 없으며, 임상 경과의 다양성은 각 장기 내의 MCC 효소 활성도의 차이와 관련이 있다고도 한다^{4,14)}. 본 증례는 정상 발달을 보이던 환아로 비교적 예

후가 양호하다고 알려진 2년 9개월에 급성 증상 발현 후 신경학적 후유증이 지속되는 비전형적인 임상 경과를 보였다. 증상 발현은 고단백질의 섭취로 인한 전구 물질의 축적이 원인이 되기도 하지만, 장염 또는 상기도 감염 등의 급성 감염 질환으로 인한 이화 작용의 증가가 원인이 되어 유발된다¹⁴⁾. 본 증례의 경우도 급성 장염에 의해 증상이 발현되었으며, 로타바이러스에 대한 대변 항체 검사에서 양성 소견을 보였다. 그 외 피부 병변으로 아토피 피부염, 원형 탈모증이 나타날 수 있다고 하며⁸⁾, 본 증례에서는 원형 탈모증을 관찰할 수 있었다. Steen 등¹⁵⁾은 급성 뇌졸중 양상의 증상을 보인 증례를 보고하기도 하였다.

일반적인 검사 소견은 심한 저혈당, 고암모니아혈증, 간효소 수치의 상승, 대사성 산혈증, 소변의 케톤뇨증이 나타나고, 소변 유기산 분석에서 3-HIVA와 3-MCC의 배설이 증가되는 것이 비교적 MCC 결핍증의 특징적인 검사 소견이며, 섬유모세포 내지 백혈구에서 carboxylase 효소 활성도를 측정함으로써 확진이 가능하다¹⁾. 국내에서는 효소 활성도 측정이 일반화 되어 있지 않아 본 증례에서는 시행하지 못하였다. Tuchman 등¹⁶⁾은 만성 구토, 성장 지연을 보이는 환아로 대사 이상 선별 검사에서 조기 진단한 증례를 보고하였고, 최근 이중 질량 분석기(Tandem mass spectrometry)의 발달로 선별검사로 인한 조기 진단률이 증가하고 있다²⁾. Koeberl, D.D 등¹⁷⁾에 의하면 North Carolina주의 신생아 선별검사로 20명의 신생아에서 이중 질량 분석기를 통한 3-hydroxyisovalerylcarnitine의 상승을 확인하였고, 이중 10명에서 소변 유기산 분석을 통한 MCC 결핍증을 진단하였다. 국내에서도 이중 질량 분석기에 의한 선별 검사가 가능하여 향후 MCC 선별 검사에 도움이 될 것으로 생각된다. 더불어 임상적으로 무증상의 가족일지라도 MCC

의 다양한 임상 경과와 상염색체 열성 유전 질환임을 고려할 때 가족 내의 어머니를 비롯하여, MCC 결핍증 환자의 부모, 형제에 관한 MCC 활성도 선별 검사의 필요성이 강조되고 있다^{10,12,18)}. 본 증례의 경과, 부모에서는 특별한 이상 소견을 발견할 수 없었다.

급성기의 치료는 포도당 보충과 L-carnitine, biotin 투여 및 대사성 산혈증 교정 등의 보조적인 치료법이며 동시에 신경 증상의 조절이며, leucine 제한 식이 요법은 소변의 비정상 대사 물질의 감소를 유도하고, 임상 호전을 보이는 효과적인 치료이다¹⁾. biotin 보충은 10~20 mg/일 경구 투여하고, carnitine 결핍은 75~100 mg/kg/일 용량으로 보충한다^{4,19)}. 일부의 양성의 경과를 보이는 환자에선 leucine 제한 식이와 biotin, carnitine 보충만으로도 정상 발달을 유지할 수 있다고 하지만, 이미 진행한 신경 후유증의 회복에는 효능이 떨어진다고 한다^{3-5,15)}. 본 증례의 경우 라이 증후군 유사 질환으로 발병하여, 질환 초기 carnitine은 투여되었으나, MCC 진단까지는 다소 시간이 지연되어, 급성기에 biotin이 투여되지 못하였다.

MCC는 드문 질환이기는 하나, 초기 보존적 치료만으로도 양호한 예후를 기대할 수 있는 질환으로 영유아기 간질과 라이 증후군 유사 증상을 동반한 유전성 대사 질환이 의심될 때 MCC 결핍증의 가능성을 고려하여, 급성기에 적극적인 평가와 치료가 이루어져야 하겠다.

결 론

본 증례는 MCC를 동반한 Lennox-Gastaut 증후군 환자로, 비교적 양성 경과를 보이는 것으로 알려진 연령에 발생하였으나, 난치성 간질을 포함한 신경학적 후유증의 경과를 보인 환자로, 임상

증상과 함께 이중 질량 분석기(Tandem mass spectrometry)를 이용한 유전성 대사 질환의 선별 검사로 조기에 진단이 내려질 경우 보존적 치료로 보다 나은 임상 경과를 기대할 수 있어 MCC 결핍증에 대한 인식이 요구된다 하겠다.

참 고 문 헌

- 1) Moss J, Lane MD. The biotin-dependent enzymes. *Adv Enzymol* 1971;35:321-42.
- 2) Koeberl DD, Millington DS, Smith WE. Evaluation of 3-methylcrotonyl-CoA carboxylase deficiency detected by tandem mass spectrometry newborn screening. *J Inherited Metab Dis* 2003;26:25-35.
- 3) Suormala T, Wick H, Bonjour J-P, Baumgartner ER. Rapid differential diagnosis of carboxylase deficiencies and evaluation for biotin-responsiveness in a single blood sample. *Clin Chim Acta* 1985;145:151-62.
- 4) Duran M, Baumgartner ER. Cerebrospinal fluid organic acids in biotinase deficiency. *J Inherited Metab Dis* 1993;16:513-6.
- 5) Bannwart C, Wermuth B, Baumgartner R, Suormala T, Wiesmann UN. Isolated biotin-resistant deficiency of 3-methylcrotonyl-CoA carboxylase presenting as a clinically severe form in a newborn with fatal outcome. *J Inherited Metab Dis* 1992;15:863-8.
- 6) Ihara K, Kuromru R, Inoue Y, et al. An asymptomatic infant with isolated 3-methylcrotonyl-CoA carboxylase deficiency detected newborn screening for maple syrup urine disease. *Eur J Pediatr* 1997;156:713-5.
- 7) Woesmann UN, Suormala T, Pfenninger J. Partial 3-methylcrotonyl coenzyme A carboxylase deficiency in an infant with fatal outcome due to progressive respiratory failure. *Eur J Pediatr* 1998;157:225-9.
- 8) Beemer FA, Bartlett K, Duran M, Ghneim HK, Wadman SK, Bruinvis L, Ketting D. Isolated biotin-resistant 3-methylcrotonyl-CoA carboxylase deficiency in two sibs. *Eur J*

- Pediatr 1982;138:351-4.
- 9) Elpeleg N, Havkin S, Barash V, Jakobs C, Glick B, Shalev RS. Familial hypotonia of childhood caused by isolated 3-methylcrotonyl coenzyme A carboxylase deficiency. *J Pediatr* 1992;121:407-10.
 - 10) Visser G, Suormala T, Smith GPA, et al. 3-Methylcrotonyl-CoA carboxylase deficiency in an infant with cardiomyopathy, in her brother with development delay and in their asymptomatic father. *Eur J Pediatr* 2000;159:901-4.
 - 11) Pearson MA, Aleck KA, Heidenreich RA. Benign clinical presentation of 3-methylcrotonylglycinuria. *J Inherited Metab Dis* 1995;18:640-1.
 - 12) Mendel T, Susan A. Partial Methylcrotonyl-coA carboxylase deficiency in an infant with failure to thrive, gastrointestinal dysfunction, and hypertonia. *Pediatrics* 1993;664-6.
 - 13) Rolland MO, Divry P, Zobot MT, Guibaud P, Gomez S, Lachaux A, Loras I. Isolated 3-methylcrotonyl-CoA carboxylase deficiency in a 16-month-old child. *J Inherited Metab Dis* 1991;14:838-9.
 - 14) Finnie MDA, Cottrall K, Seakins JWK. Massive excretion of 2-oxoglutaric acid and 3-HIVA in a patient with deficiency of 3-methylcrotonyl coenzyme A carboxylase deficiency. *Clin Chim Acta* 1976;73:513-9.
 - 15) Steen C, Baumgartner ER, Duran M. Metabolic stroke in isolated 3-methylcrotonyl-CoA carboxylase deficiency. *Eur J Pediatr* 1999;158:730-3.
 - 16) Tuchman M, Berry SA, Le Phac Thuy, Nyhan W. Partial 3-methylcrotonyl-CoA carboxylase deficiency in an infant with failure to thrive, gastrointestinal dysfunction, and hypertonia. *Pediatrics* 1993;91:664-6.
 - 17) Lehnert W. Long-term results of selective screening for inborn errors of metabolism. *Eur J Pediatr* 1994;153:9S-13S.
 - 18) Tsai MY, Johnson DD, Sweetman L, Berry SA. Two siblings with biotin-resistant 3-methylcrotonyl coenzyme A carboxylase deficiency. *J Pediatr* 1989;115:110-3.
 - 19) Rutledge SL, Berry GT, Stanley CA. Glycine and L-carnitine therapy in 3-methylcrotonyl coenzyme A carboxylase deficiency. *J Inherited Metab Dis* 1995;18:299-305.

= Abstract =

A Case of Lennox-Gastaut Syndrome due to 3-Methylcrotonyl CoA Carboxylase Deficiency

Hoon Chul Kang, M.D., Yu Sok Han, M.D., Hong Jin Lee, M.D., PhD*, Heung Dong Kim, M.D., PhD**

Department of Pediatrics, Inje University College of Medicine, Sang-gye Paik Hospital, Hallym University College of Medicine, Chun-cheon Sungsim Hospital, Chuncheon, Yonsei University College of Medicine**, Seoul, Korea*

3-Methylcrotonyl-CoA carboxylase (MCC) is a biotin-dependent enzyme involved in leucine metabolism. We describe a patient with MCC deficiency who manifested with Reye syndrome-like illness with status epilepticus, metabolic acidosis, hypoglycemia, hyperammonemia, elevated liver enzymes and neurologic impairments after the viral gastroenteritis and then, has suffered from Lennox-Gastaut syndrome. Urinary organic acid analysis revealed increased excretion of 3-hydroxyisovaleric acid and 3-methylcrotonylglycine. This patient was managed with leucine restriction diet and supplementation of biotin and carnitine but was not so effective. He has suffered from neurologic sequelae such as Lennox-Gastaut syndrome, motor and cognitive impairment.

Key Words : 3-Methylcrotonyl-CoA carboxylase deficiency, Reye syndrome-like illness, Lennox-Gastaut syndrome