



Rigid External Distraction (RED) II system을 이용한 중안면부 골 신장술시의 고려사항

양일형, 백승학, 남동석

서울대학교 치과대학 치과교정학교실

ABSTRACT

Considerations in Midface Distraction Osteogenesis Using RED (Rigid External Distraction) II System for Successful Treatment

Il-Hyung Yang, Seung-Hak Baek, Dong-Seok Nahm

Department of orthodontics, College of Dentistry, Seoul National University

Midface and maxillary distraction osteogenesis (DO) can be an alternative treatment modality for the craniofacial syndrome patients and cleft lip and palate patients. Rigid External Distraction (RED) II system has more advantages in the force vector control than the other types of distraction systems. Despite of increasing popularity of RED system there is few report on the failure factors. Some considerations should be pointed out in using RED II system for successful treatment; the rigidity of intraoral splint, complete separation of bony segment, and the cooperation of patients.

Orthodontists, surgeons, and patients have the same amount of responsibility for the successful midface and maxillary DO using RED II system from the beginning to the end of the treatment.

Key word : Midface distraction osteogenesis, RED II system, considerations

I. 서론

중안면부 후퇴증의 임상적 특징과 진단학적 기준은 다양하다. Obwegesser¹⁾ HL.는 중안면부 후퇴증의 임상 소견을 “접시형 안모 (dish-face)” 라고 하면

서 후퇴된 비골, 권골 용기와 내측 안와 하부의 발육 저하, 중안면부의 오목함 등을 그 특징으로 제시하였다. Amett 등²⁾은 중안면부 후퇴증의 특징으로 긴 코, 함몰되거나 편평한 안와연과 협골, 안와하연부에서 상순까지 부위에 대한 절치의 지지 부족, 직립된 상

순, 두꺼운 상순, 후퇴된 상악 절치 등을 제시하였다. 또한 김³⁾에 의하면 눈동자 밑의 흰자위 (sclera, 공막)가 보이며 광대뼈의 돌출이 약하고 안와하면이 편평하다고 하였다. Leonard와 Walker⁴⁾는 SNO, NOA, S-O:S-N, S-O:S-A, O to N-A 등의 계측항목을 제시하였다. 또한 백과 양⁵⁾은 조화로운 안모를 보이는 한국인을 대상으로 한 연구에서 SNO와 O to N-A의 평균치를 제시하여 한국인의 중안면 후퇴증을 평가하는데 도움을 주었다.

중안면부와 상악골의 열성장을 보이는 일반 환자의 경우 치료법은 첫째, 성장기에 facemask를 이용한 악정형력을 가하는 경우와 둘째, 성장이 완료된 시기에 상악골 전진술과 하악골 후퇴술을 동반한 악교정 수술을 통해 해소하는 방법이 있다. 그러나 Crouzon syndrome, Apert's syndrome 등의 두개안면 증후군 환자와 순구개열 환자에서는 심각한 중안면부 후퇴증이 나타나며 성장을 통한 자연 개선이 불가능하다. 그리고 중안면부의 후방위치가 매우 심하기 때문에 상기의 방법을 통해서도 쉽게 해결이 어려울 뿐만 아니라 그 안정성도 우수하지 못하다. 이에 Ilizarov⁶⁾에 의해 확립된 골신장술 (distraction osteogenesis)을 이용한 상악골 견인술이 그 대안으로 제시되었다.

상악골 신장술은 Molina⁷⁾가 facemask를 이용하여 시도한 이래 Cohen⁸⁾이 제시한 MID (Modular Internal Distraction) system을 이용한 방법과 Figueroa 와 Polley⁹⁾가 제시한 RED (Rigid External Distraction) system의 두 가지가 있다.

두개안면 증후군 환자와 순구개열 환자에서는 골절단이 LeFort I 골절단술 보다 상방 부위에서 필요하며, 견인력 방향을 원활히 조절하기 위하여 modular internal distraction type의 distractor 보다는 rigid external distraction system이 더욱 활발히 이용되고 있다. 최근 다양한 증례에서 RED system을 이용한

중안면부 및 상악골 신장술이 행해지고 있으며 이에 대한 많은 문헌 및 보고가 발표되고 있는 실정이나, 성공적인 증례보고만 있는 편이며, 실패요인에 대한 보고는 없는 편이다. 이에 저자는 RED system을 이용하여 중안면부 및 상악골 신장술을 행했던 3개의 증례 중 실패요인으로 작용할 수 있는 점들을 지적하고자 한다.

II. 증례 보고

1. 구내장치 (intraoral splint)의 파절이나 탈락

초진시 3세 1개월의 남자 환자로 Apert's syndrome으로 진단 받았다 (그림 1~3). 상하악 치열궁의 횡적 협착을 해소하기 위하여 bonded RPE와 removable expansion plate를 이용하여 상악골 확장 치료를 행하였다. 이후 6세 5개월에 3차원 영상 재구성을 위한 전산화 단층방사선사진, 두부계측 방사선사진 검사, 치아모형 검사 및 임상검사를 통한 재평가를 실시 하였다. 평가 결과 LeFort III 골절단술 후 RED II system을 이용하여 중안면부 골신장술을 시행하기로 하였다. 전방견인량은 안와부위는 13mm, 전치부 수평피개도는 25mm (10mm 과잉수정 포함)를 계획하였다. Traction vector는 3차원 재구성 영상을 이용해 계획하였으며, RED II system을 이용해 양측 비부주위부 (paranasal area) 와 구내 견인장치의 vertical arm의 전체 4지점에 견인력을 작용키로 결정하였다 (그림 4). 골신장 속도 (rate) 와 리듬 (rhythm) 은 1일 1mm (0.5mm x 2/day)를 계획하였다. Active distraction 기간 중 매 7일마다 측모 두부계측 방사선사진을 촬영하여 vector를 수시로 조절하였다.

구내장치의 제작법은 아래와 같다. 상악 제2유구치에 band를 제작한 뒤 headgear 용 tube를 welding 하여 facebow의 inner bow와 soldering하고 설측호

선 (lingual arch) 을 제1대구치의 band에 soldering 하여 제작하였다. 이 환자의 경우 영구치가 모두 맹출한 상태가 아니기에 추가로 교정용 miniscrew를 구치부 구개측과 협측에 식립하여 구내장치의 distortion을 방지하며 견인력이 상악골에 정확히 전달되도록 시도하였다(그림 4).

Active distraction 기간 중 촬영한 측도 두부계측

방사선사진을 관찰해 보면 비부주위부(paranasal area) 의 골만이 계획된 양만큼 전방견인 되었으며 그 외의 부위, 특히 상악골 부위는 전방으로 견인된 양이 적었으며, Nasion 부위의 전방 견인은 거의 나타나지 않았다(그림 5). 하악골이 시계방향으로 회전하였으며 이는 상악 제2유구치의 정출이 그 원인이었다. 이러한 골신장 양상의 원인을 고찰해 보니

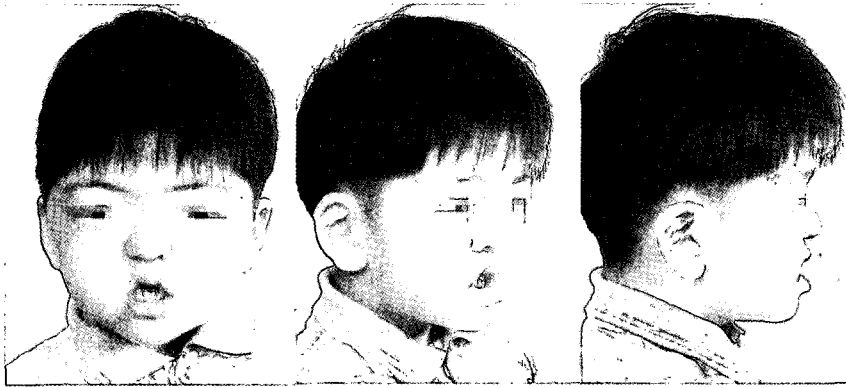


그림 1. 초진시 안모 사진

Apert's syndrome의 전형적인 소견과 심각한 중안면부 후퇴증을 관찰할 수 있다.

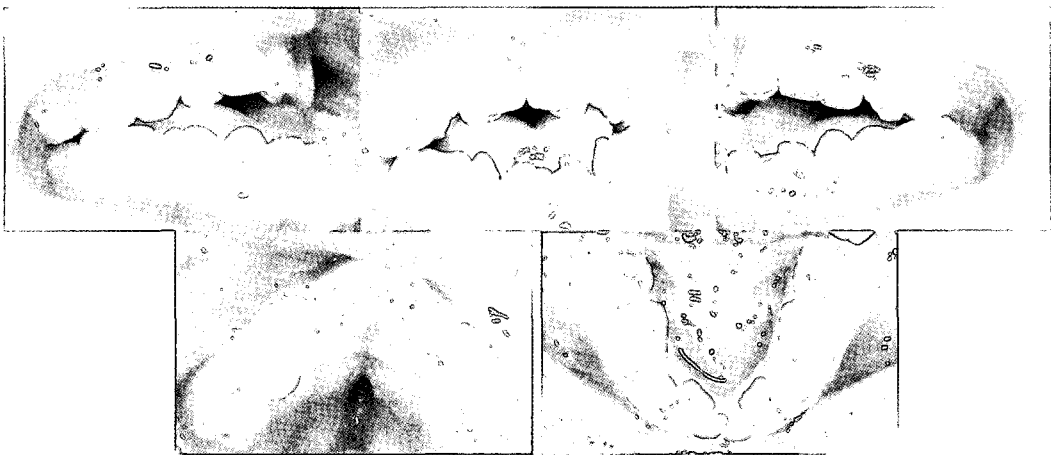


그림 2. 초진시 구내 사진

상하악 치열궁의 횡적 협착과 전후방 골격 부조화로 인한 심각한 negative overjet을 관찰할 수 있다.

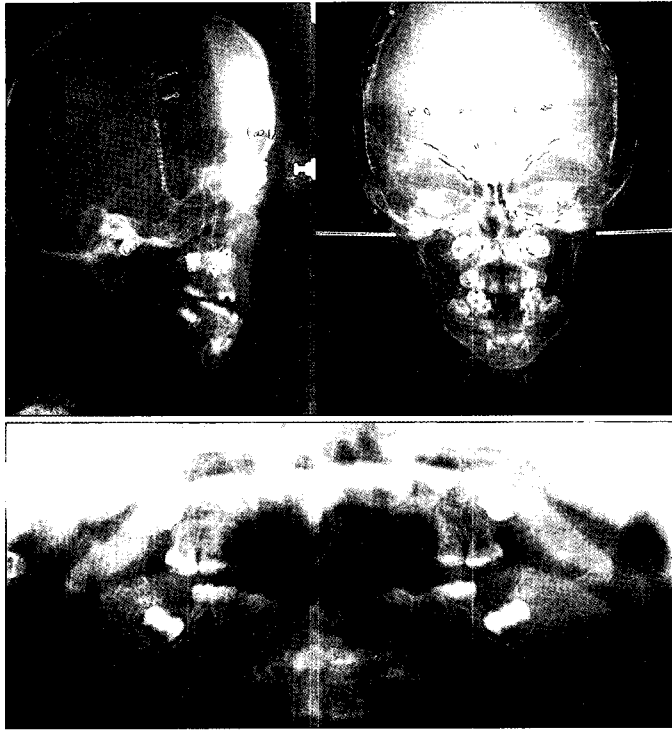

그림 3. 초진시 방사선 사진

두개감압술 및 전두개 전진술을 받은 흔적을 관찰할 수 있으며, 중안면부의 심각한 열성장이 관찰된다.

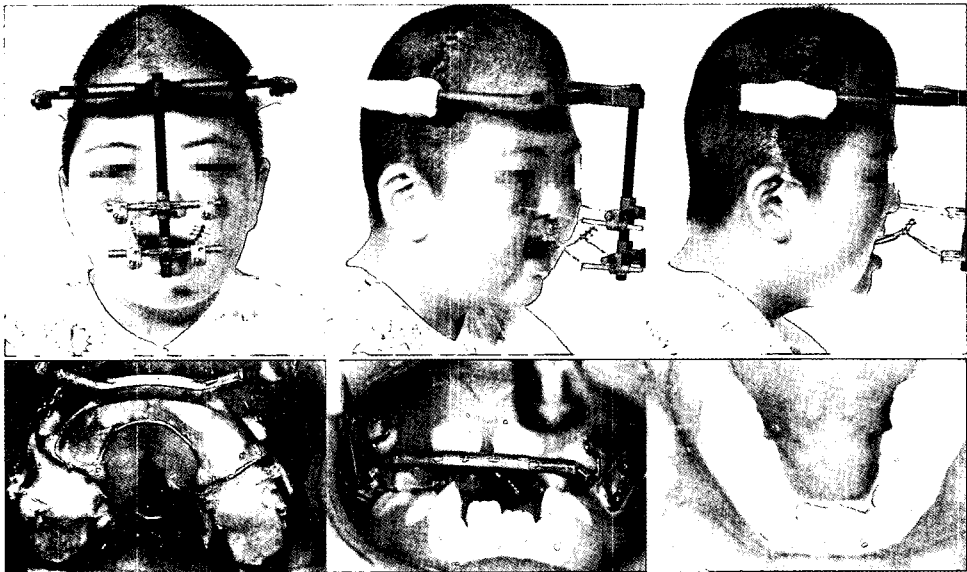


그림 4. 골신장술을 위한 RED II와 구내장치를 장착한 모습

맹출한 치아 개수가 충분치 않아 고정원을 보강하기 위해 교정용 miniscrew를 식립한 것을 관찰할 수 있으며, 구내 장치의 vertical arm에 추가적으로 보강용 wire를 soldering한 것을 관찰할 수 있다.

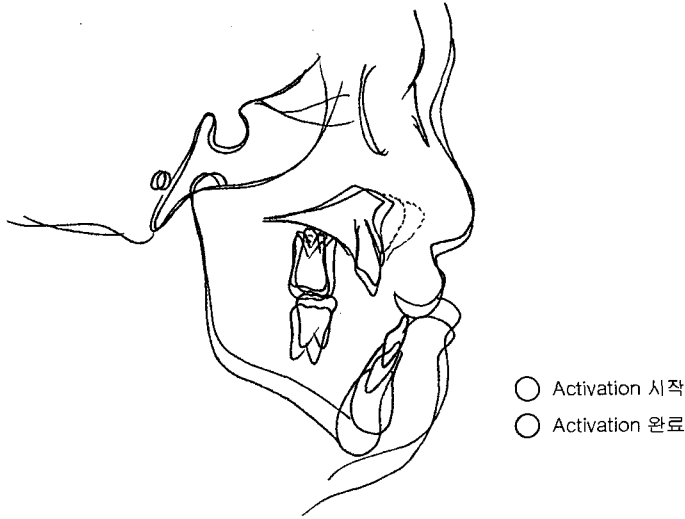


그림 5. 상악골 신장술 전후의 증척

상악골의 전방 견인이 관찰되나 계획양에 미치지 못하였다. Nasion 부위의 골신장 역시 거의 일어나지 않았다. 하악골의 시계방향 회전이 관찰된다. Paranasal area의 지나친 골신장은 점선으로 나타나 있다.

상악 제2유구치의 band 탈락과 교정용 miniscrew의 loosening이 그 원인이었다. Band 탈락을 발견한 후 band와 구내장치를 재제작하여 견인하였으나 이미 골편의 경화가 일어나 중안면부의 전방견인은 일어나지 않고 상악 제2유구치만 정출, 전방경사 되었다 (그림 5).

2. 골편의 불완전한 분리

초진시 13세 6개월의 남자 환자로 Crouzon syndrome으로 진단 받았다 (그림 6~8). 3차원 영상 재구성을 위한 전산화 단층방사선사진, 두부계측 방사선사진 검사, 치아모형 검사 및 임상검사를 통한 평가를 시행하였다. 그 결과 골격성 III급 관계와 치성 III급 관계를 보였고 수완부 골 성숙도 평가에서 MP3 FG stage로 잔여성장이 남아 있었음을 알 수 있었다. 치료 계획은 고정식 교정장치를 이용하여 치아

의 배열을 개선한 뒤 LeFort III 골절단술 후 RED II system을 이용하여 중안면부 골신장술을 시행하기로 하였다. 신장력이 가해지는 부위는 비부주위부 (paranasal area) 와 구내장치의 전체 4지점을 설정하였다. 골신장 속도와 리듬은 1일 1mm (0.5mm x 2/day)를 계획하였으며 1주일 간격으로 내원, 측모 두부계측 방사선사진 촬영을 통해 vector 조절을 하기로 하였다 (그림 9, 그림 10).

구내장치 장착 시점에서 구내장치와 영구치를 0.010 inch ligature wire로 결찰하여 RED 장치에서 구내장치로 전달되는 신장력을 상악골 전반에 가할 수 있도록 하였다.

Active distraction 기간 중 수평피개도의 개선이 이루어지지 않았으며 (그림 11~13) 방사선사진 검사 결과 상악골 최후방부(maxillary tuberosity)와 pterygo-maxillary fissure부위의 완전한 골분리가 이루어지지 않아 상악골의 전방 신장이 나타나지 않게 되었다고

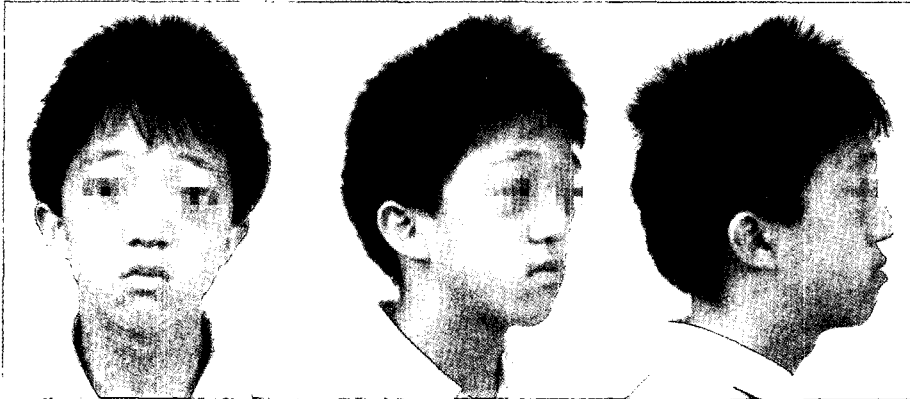


그림 6. 초진시 안모 사진

미약한 정도의 Crouzon syndrome 환자의 특징을 관찰할 수 있다. 중안면부 후퇴증이 관찰된다.

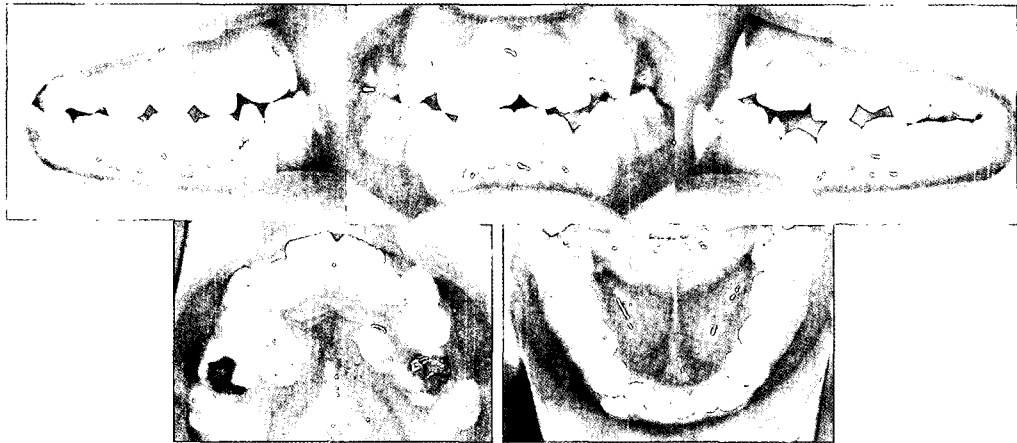


그림 7. 초진시 구내 사진

상악 치열궁의 횡적 협착과 III급 견치 및 구치 관계를 관찰할 수 있다. 상하악 치열에서 심한 밀생을 관찰할 수 있다.

생각된다(그림 14).

3. 환자의 협조도

초진시 7세 2개월 된 남자 환자로 양측성 구순구개 열을 주소로 내원하였다. 출생 이후 cheiloplasty와 palatorrhy 수술을 통해 파열부위를 폐쇄하였으며,

영구치가 모두 맹출한 14세 7개월에는 중안면부 후퇴증을 주소로 하여 재평가를 시행하였다. 3차원 재구성 영상을 위한 전산화 단층방사선사진, 두부계측 방사선사진 검사, 치아모형 검사 및 임상검사를 시행한 결과, 하악골은 전하방으로 성장하였으나 상악골은 전방으로 성장하지 않고 하방으로만 성장하였음을 알 수 있었다(그림 15~17). 따라서, LeFort II 골절

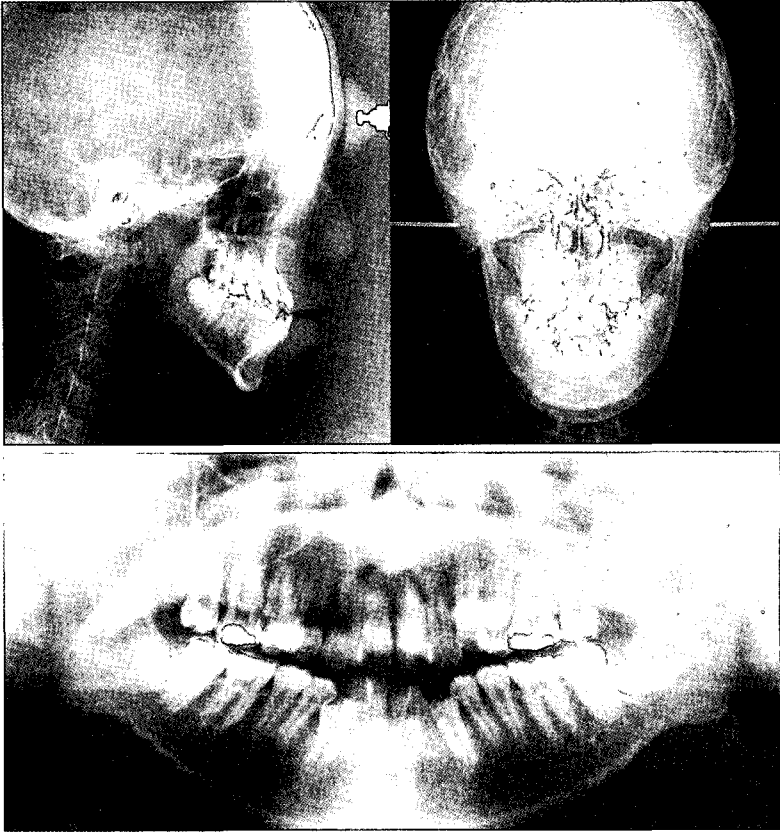


그림 8. 초진시 방사선 사진
중안면부의 열성장을 관찰할 수 있다.



그림 9. 중안면부 골신장술 직전의 안모 사진
비익부 위치까지 연장된 구내장치의 vertical arm을 관찰할 수 있다.

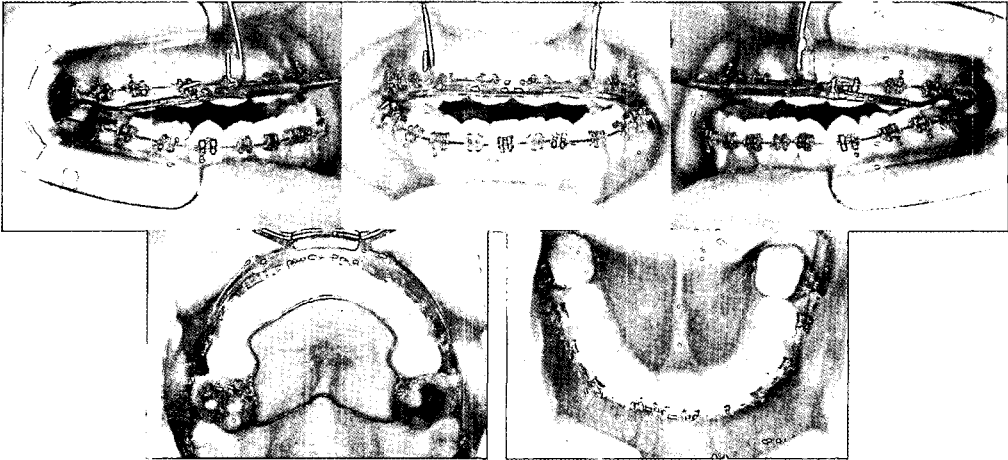


그림 10. 중안면부 골신장술 직전의 구내 사진
골신장술을 위한 구내장치가 장착되어 있음을 관찰할 수 있다.




그림 11. 골신장술을 마친 뒤의 안모 사진
비부주위부 (paranasal area) 를 제외하고 별다른 개선은 임상적으로 관찰되지 않는다.

단술 후 골신장술을 이용하여 분리된 골편을 전방 15mm, 하방 3mm 견인하기로 계획하였다. 고정식 고정장치를 이용하여 맹출한 영구치의 배열을 개선한 뒤 골신장용 구내장치를 장착하였다(그림 18). 골신장 속도와 리듬은 앞의 환자들과 같았다. Active distraction 동안 내원 간격은 3~4일로 계획하였다.

초기 2회의 내원은 3일 간격을 준수하여 원하는 방향으로 traction이 시행되고 있음을 관찰할 수 있었다(그림 19).

그러나 그 후 환자는 내원 약속을 지키지 않았으며 2주 후에 내원하였다. 문진 결과 그 동안 많은 불편감으로 인하여 activation을 전혀 시행하지 않았음을

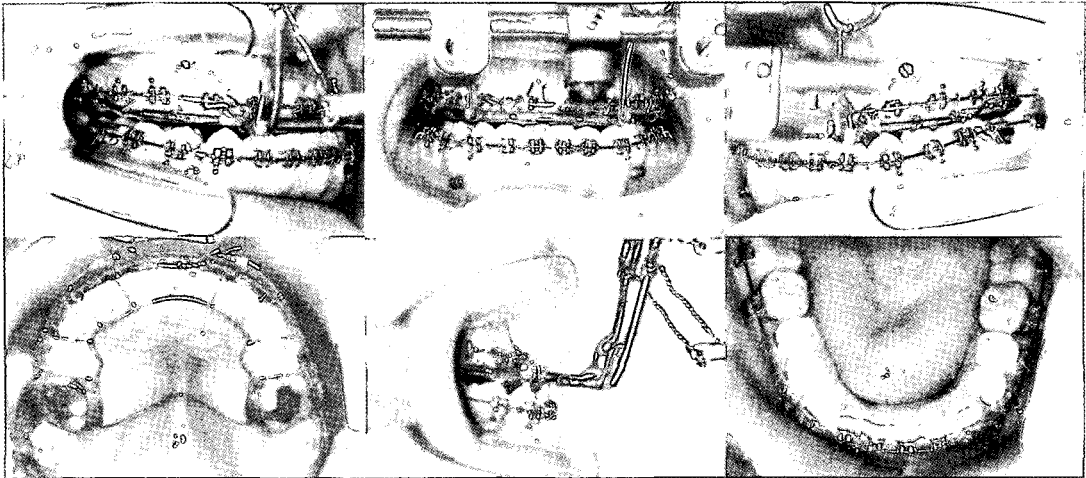


그림 12. 골신장술을 마친 뒤의 구내 사진
수평피개도의 개선이 이루어지지 않았음을 관찰할 수 있다.

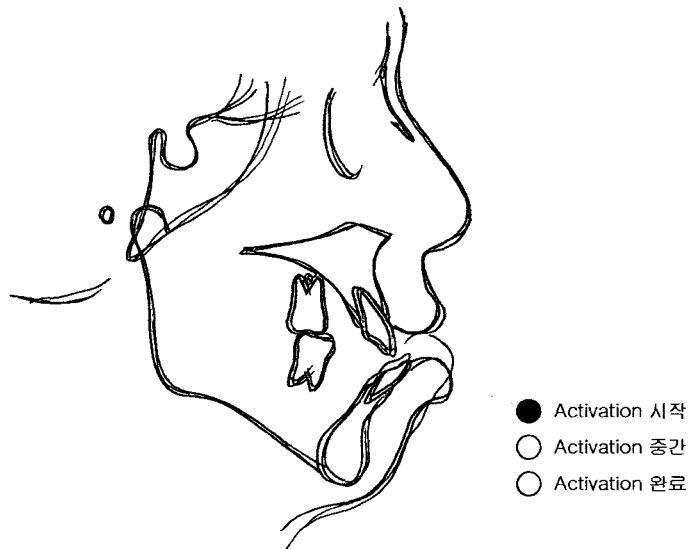


그림 13. 골신장술 전, 중, 후의 중첩
상하악골의 전후방 관계의 개선과 nasion 부위의 전방이동이 이루어지지 않았음을 관찰할 수 있다.

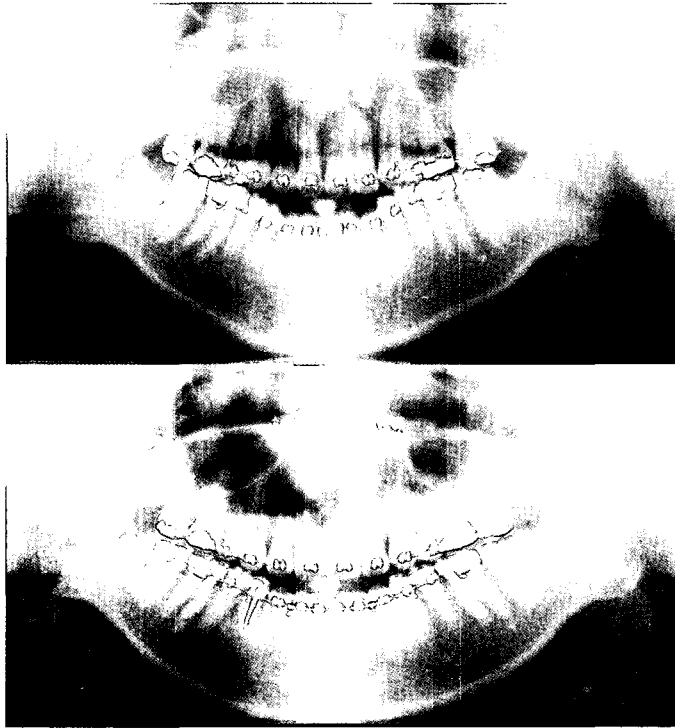


그림 14. 골신장술 전 (상), 후 (하)의 파노라마 방사선사진
Pterygomaxillary fissure와 상악골 최후방부 (maxillary tuberosity) 의 골침착이 관찰되지 않는다.




그림 15. 골신장술 전의 안모 사진
심각한 중안면부 후퇴증을 관찰할 수 있다. 수차례의 cheiloplasty로 인한 심한 반흔조직이 상순부위에 존재하는 것을 관찰할 수 있다.

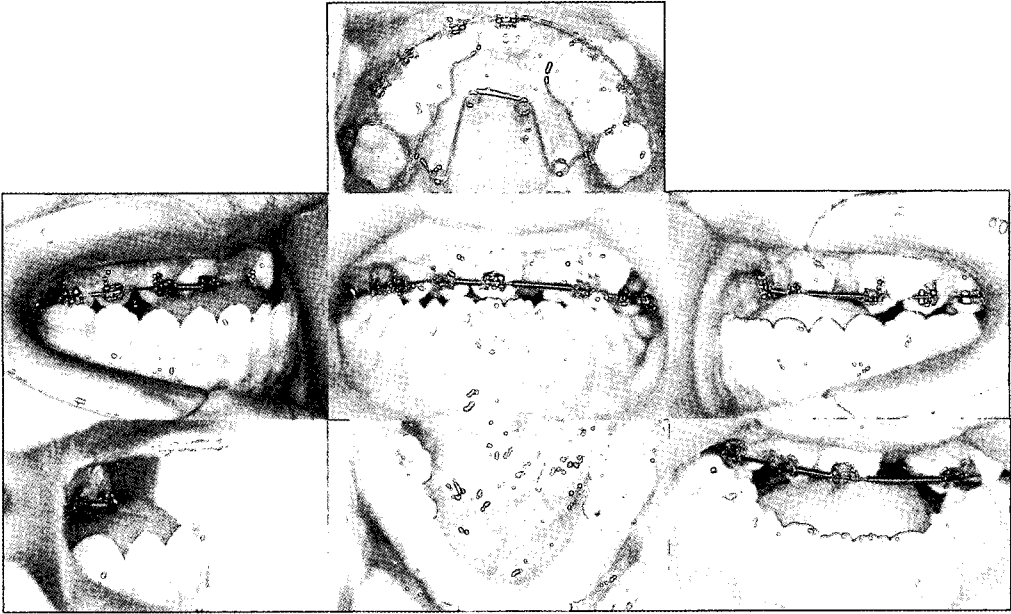


그림 16. 골신장술 전의 구내 사진
고정식 교정장치를 이용하여 치아의 배열을 개선하는 모습을 관찰할 수 있다.

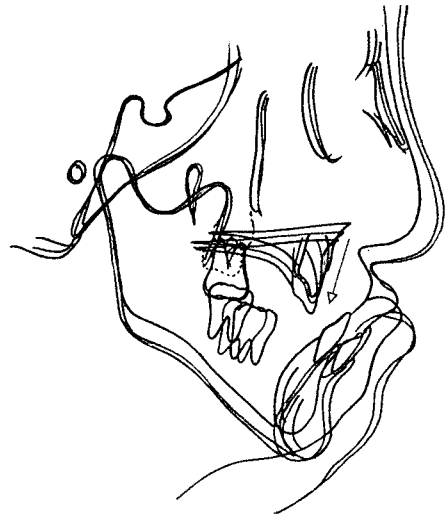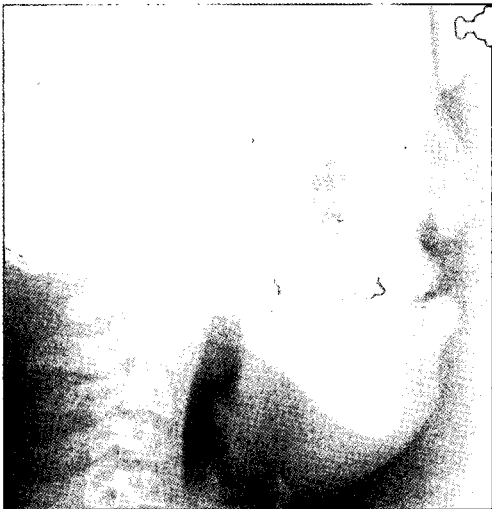


그림 17. 골신장술 전의 측모 두부계측 방사선사진과 성장 양상 중첩
상악골의 전방성장이 일어나지 않았으며 하방으로만 성장하였다. 이에 반해 하악골은 전방 성장을 나타내었다.

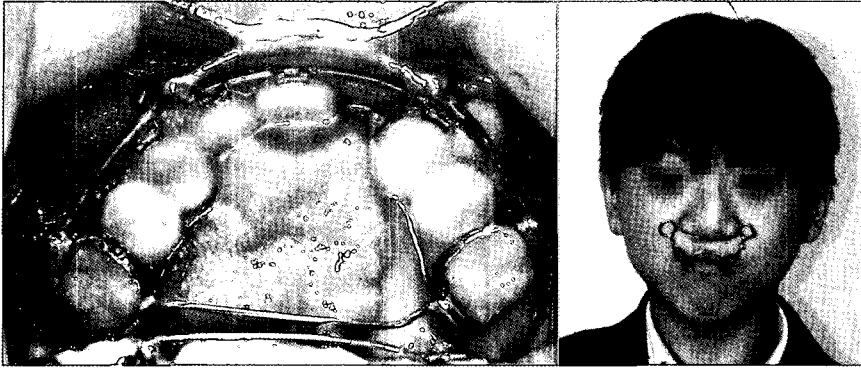


그림 18. 골신장술 구내장치 및 장착 안모 사진

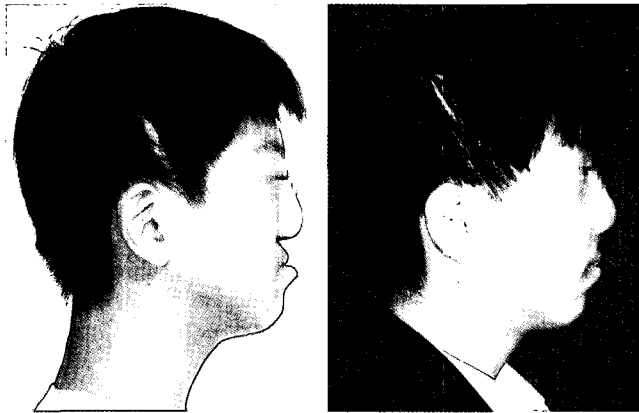


그림 19. 골신장술 전후의 측모안면 사진

중안면부 후퇴증으로 인한 접시형 안모(좌)가 상악골 신장술을 시행한 결과 볼록형태로 개선되었음(우)을 알 수 있다.

알 수 있었다. 따라서 하루 0.5mm씩 3회의 activation을 지시한 뒤 3일 후 관찰하기로 하였다. 3일 후의 측모 두부계측 방사선사진을 촬영한 결과를 보면 구내장치의 vertical arm이 지나치게 distortion되었고(그림 20), 중첩 결과 더 이상의 골편 전방 이동을 찾아볼 수 없었다(그림 21). 환자의 협조도 부족으로 인하여 골절편부의 조기 경화가 발생하여 전방전진이 이루어지지 않게 되었던 것이다.

III. 중괄 및 고안

상악골 신장술의 계획 수립 시 가장 중요한 부분은 견인하고자 하는 골편의 저항 중심을 파악하는 것이다. Teuscher¹⁰⁾는 zygomaticomaxillary suture 상방에 상악골의 저항 중심이 위치하고 있으며 소구치 상방에 치열의 저항 중심이 위치한다고 하였다. Braun 등¹¹⁾은 치열-상악골 복합체 (dentomaxillary complex)

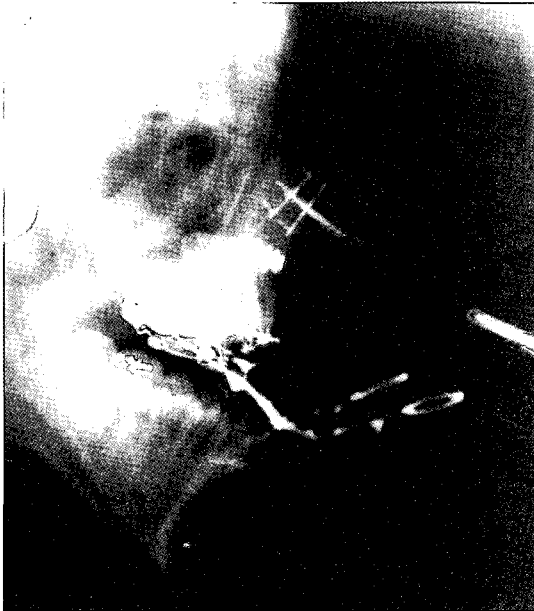


그림 20. 환자의 비협조로 인해 callus가 조기에 경화되어 RED의 견인력으로 인해 구내장치가 휘어지는 변형을 관찰할 수 있다.

의 저항 중심은 orbitale와 기능고합평면 중간 정도에 위치한다고 말하였다. 그러나 이 등¹²⁾은 문헌 연구의 결과를 모든 환자에 바로 적용시키기는 어렵다고 지적하였으며 골신장술 시행 과정에서 매주 단위로 vector 조절을 시행해야 한다고 하였다.

상악골 신장술을 위한 고려 사항은 준비 단계에서 부터 시작된다.

두부계측 방사선사진, 치아모형 분석, 임상 검사 등을 통한 제반 검사 후 중간면부 후퇴증으로 진단된 환자에서 골신장술을 계획하게 되었다면 3차원 영상 재구성을 위해 전산화 단층방사선사진을 촬영하여야 한다. 이를 통해 3차원적으로 영상을 재구성하고 RP 모형을 제작함으로써 모의 수술을 시행해 볼 수 있다. 특히 halo frame의 부착이 vector 조절의 시작이라는 측면에서 RP모형 상에서 실제 halo frame을 부착해볼

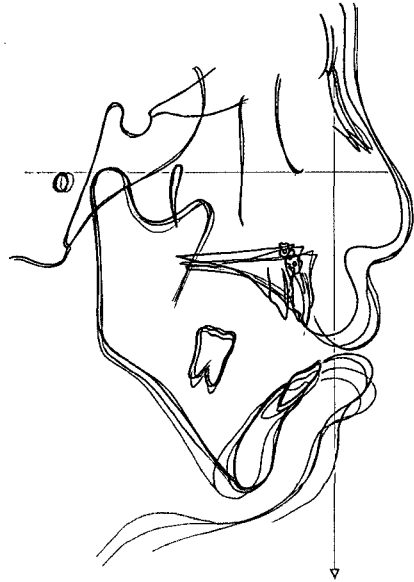


그림 21. Active distraction 기간 중 중첩 그림

Active distraction 후기 단계를 나타내는 붉은 선과 푸른 선을 관찰해 보면 전방전인이 전혀 이루어지지 않았음을 알 수 있다.

수 있다는 것은 매우 중요한 일이다.

상악골 신장술을 행하는 데 있어 구내장치는 RED로부터 시작되는 견인력을 상악골에 전달해주는 매개체로서 매우 중요한 역할을 담당한다. 최대한 많은 치아를 포함할 수 있도록 장치 설계를 하여야 하며 따라서 영구치가 모두 맹출한 시기가 좋은 조건이 된다. 구내장치 장착 시 치아를 구내장치에 연결해 줌으로써 RED에서 시작되는 신장력이 구내장치와 치아를 통해 상악골에 전달되도록 해야 한다. 또한 견인력이 증가함에 따라 구내장치의 vertical arm이 순측으로 경사 (flexible) 되는 것을 방지하기 위해 보강 wire를 soldering 해주어야 할 필요가 있다.

골절단술을 시행하는 경우 완벽한 골절단 (segmentation) 이 이루어졌는지 반드시 수술 중에 골편을 이동시켜 확인해보아야 한다. 골절단술

(osteotomy line) 의 설계에 따라 견인될 골편의 저항 중심 (center of resistance) 이 달라지게 되므로 외과 의와 교정의의 충분한 상의를 통해 약속된 위치에 골 절단을 행해야 할 것이다. 두 번째 환자에서 살펴볼 수 있듯이 불완전한 골절단으로 인해 초기부터 골신 장이 이루어지지 않게 된다면 재수술을 고려하지 않 을 수 없을 것이다.

Active distraction 기간 중 쉽게 간과될 수 있는 것 이 구내장치의 파절이나 탈락 등의 점검이다. 첫 번 째 환자는 active distraction 기간 중 상악 제2유구치 의 band cement가 파절되어 band가 일부 탈락되었 고 골내 고정원 (orthodontic miniscrew) 이 loosening되어 유동성이 증가된 것을 간과한 채 골신 장을 지속하였기에 상악골의 전방견인이 계획량만 큼 이루어지지 않고 비부주위만 과도하게 전방 견인 되는 원치 않은 결과를 얻게 되었다.

골신장술은 절단된 골편 사이의 치유 과정 중 soft callus에 신장력을 가해 골편을 견인하는 술식이다. 이러한 술식에서 적절한 속도와 리듬은 soft callus가 hard callus로 진행되는 것을 억제하며, 성공적인 결 과와 직결되는 요소이다. 만약 환자의 협조도가 저조 하여 지시한 바 대로 activation을 시행하지 못했거나 약속된 내원일에 내원하지 않았을 경우 의도된 견인 량을 획득하기 이전에 골편이 경화되거나 원치 않은 방향으로 견인되어 불량한 결과를 초래하게 된다. 추 후 보정 기간 중 facemask 착용에도 협조도가 중요하 게 작용한다. 세 번째 환자의 경우 active distraction 기간 중 내원 약속을 지키지 않아 너무 초기에 골편 이 경화되어 더 이상 distraction이 진행되지 않은 경 우이다.

두개안면 증후군 환자와 구순구개열 환자에서 앞 서 언급한 점들에 주의하며 술식을 행할 경우, RED II system을 이용한 골신장술은 성공적인 결과를 얻

을 수 있을 것이다. 일반적인 악교정수술에 의한 중 안면부 전진량보다 골신장술에 의한 전진량이 많으 며 골이식 없이 시행이 가능한 장점이 있다. 그리고 성장기 환자에서 이용이 가능하기 때문에 중안면부 골신장술의 장점이 크다고 할 수 있다.

IV. 결론

RED II system을 이용한 골신장술은 준비단계, 술 전 교정치료, 골절단 수술 및 active distraction, 보정 기간 중 교정의와 외과의의 충분한 상의가 이루어지 고 모든 단계마다 면밀한 검토와 검사가 이루어진다 면 중안면부 후퇴증을 훌륭히 개선시킬 수 있는 술식 이다.

참고문헌

1. Obwegesser HL, Surgical correction of small or retrodisplaced maxillae. The "dish-face" deformity. *Plast Reconstr Surg* 1969;43:351-65.
2. Arnett GW, Bergman RT. Soft tissue cephalometric analysis: Diagnosis and treatment planning of dentofacial deformity. *Am J Orthod Dentofacial Orthop* 1999;116:239-53.
3. 김재승. 심미적 하악전돌증의 턱교정 수술. 서울: 지성출판사 1999:227-43.
4. Leonard M, Walker GF. A cephalometric guide to the diagnosis of midface hypoplasia at the Le Fort II level. *J Oral Surg* 1977;35:21-4.
5. 백승학, 양원식. 한국인 성인의 악안면 연조직 의 심미적 안모형태 분석에 관한 연구. *대치교 정지* 1991;21:131-70.

6. Ilizarov GA. The tension-stress effect on the genesis and growth of tissue. Part I. The influence of stability of fixation and soft tissue preservation. Clin Orthop 1989;238:249-81.
7. Molina F. Distraction of midface. Presented at the workshop on distraction of craniofacial skeleton, New York University Medical Center, New York; NY, 1994;Mar:18-19.
8. Cohen SR, Rutrick RE, Burstein FD. Distraction osteogenesis of the human craniofacial skeleton: initial experience with a new distraction system, J Craniofac Surg 1995;6:368-74.
9. Polley JW, Figueroa AA. Management of severe maxillary deficiency in childhood and adolescence through distraction osteogenesis with an external, adjustable, rigid distraction device. Craniofac Surg 1995;8:181-5.
10. Teuscher UM. A growth-related concept for skeletal Class II treatment. Am J Orthod 1978;74:258-75.
11. Braun S, Lee KG, Legan HL. A reexamination of various extraoral appliances in light of recent research findings. Angle Orthod 1999;69:81-4.
12. 이양구, 최정호, 김석화, 백승학, 장영일. RED (Rigid External Distraction) system을 이용한 crouzon syndrome 환자의 distraction osteogenesis. 대치교정지 2002;32:175-83.

교신 저자

서울대학교 치과대학 치과교정학교실 남동석

서울 종로구 연건동 28번지 우편번호) 110-749 / 전화 : 02-2072-2674 / E-mail : dsnahm@snu.ac.kr