영남의대학술지 제21권 제2호
Yeungnam Univ. J. of Med.
Vol.21 No.2 p215-223, Dec. 2004

□ 원저 □

실리콘액 주사에 의한 급성 폐색전증: 영상의학적 소견

이 재 교
영남대학교 의과대학 진단방사선과학교실

Acute Pulmonary Embolism by Silicone Injection: Radiologic Findings

Jaekyo Lee

Department of Radiology,
College of Medicine, Yeungnam University, Daegu, Korea

－Abstract－

Silicone is widely used for medical purposes in breast augmentation and other cosmetic procedures. Illegal injections of silicone in human beings might have adverse effects and one of the serious problems is a silicone embolism.

We experienced five cases of unusual respiratory difficulties after an injection of liquid silicone in the breast, vagina, uterus, and hip. They were all young adult females, who were previously healthy. One of them died after the injection. The three remaining patients were admitted because of dyspnea, coughing, chest discomfort and bilateral pulmonary infiltration after the silicone injection. A transbronchial lung biopsy and autopsy disclosed many oil like materials filling the alveolar septal capillaries. Three patients underwent a computed tomogram (CT), which revealed multifocal airspace consolidations at the peripheral and non-dependent portions of both lungs, which is a different finding from other thromboembolisms. Lung scans of the disclosed abnormalities were compatible with silicone induced pulmonary embolism.

Key Words: Silicone, Pulmonary embolism, Acute respiratory distress syndrome.

서 론

실리콘(polymethylsiloxane)은 성형과 보형을 목적으로 가장 많이 사용하는 물질의 하나로,

책임저자 : 이재교, 대구시 남구 대명동 317-1, 영남대학교 의과대학 진단방사선과학교실, Tel: (053) 620-3047, Fax: (053) 653-5484, E-mail: jklee@med.yu.ac.kr

처음에는 공업용으로 개발되었으나 차츰 그 장점과 안성성이 인정되어 널리 사용되어 오던 중, 최근 이 물질을 주입한 성형 수술이 늘어나면서 육아종 형성, 색전현상 등 여러 가지 국소적 혹은 전신적 부작용이 알려졌고[1-13] 미국 식품의약국에서는 유방 확대를 위한 실리콘 유액 사용을 금지 시켰다.[14] 하지만 한국에서는 여전히, 짧은 시간에 간단히 외형을 변형시킬 수 있다는 점과 비용이 싸다는 점 때문에 무자격 시술자, 비 의료인, 치료사, 미용사 등에 의해 의학적 지식이 없는 대중에게 옳지 못한 방법으로 사용되고 있는 상황이다.

실리콘 피하주사 후 호흡곤란 증상을 동반하며 급성 발열 등의 전신 증상을 일으킨 예가 드물게 보고되었으나,[4-13] 실리콘에 의한 폐색전증의 영상의학적 소견에 대한 보고는 드물다.

저자는 내원 전 유방성형술(mammoplasty), 질성형술(colporrhaphy) 및 둔부확대술(hip augmentation)을 목적으로 다발성, 반복적 실리콘 주사를 맞은 후 다발성 양측성 폐색전증으로 인한 폐출혈 소견 및 급성 호흡 곤란 증후군을 보이며 급격히 악화된 3예와 경미한 폐색전증 증상을 보인 2예를 경험하였기에 이들의 임상소견과 영상의학적 소견을 문헌고찰과 함께 보고하는 바이다.

재료 및 방법

포항 선린병원(4명) 및 본원(1명)에 내원 전 유방성형술(mammoplasty), 질성형술(colporrhaphy) 및 둔부확대술(hip augmentation)을 목적으로 다발성, 반복적 실리콘 주사를 유방, 질 및 자궁 부위에 맞은 후 호흡곤란, 흉부 압박감, 관절통 등의 증상을 주소로 내원한 5명의 젊은 여성을 대상으로 하였다. 모든 환자는 급성 폐질환을 일으킬 질환이나 약물 복용의 과거력은 없었다. 치료 중 사망한 1명의 환자에서 부검을, 치료 후 회복한 환자에서는 기관지 내시경을 통한 생검이 실시되었고, 여기서 추출한 물질을 적외선 분광광도술(infrared spectrophotometry) 검사를 이용하여 성분 분석을 실시하였다. 3명의 환자에서 전산화 단층 촬영을 실시하였고, 검사가 가능한 3명의 환자에서 폐관류 스켄을 시행하였다.

결 과

증례 1

43세 여자 환자로 내원 하루 전 유방성형술(mammoplasty)과 질성형술(colporrhaphy)을

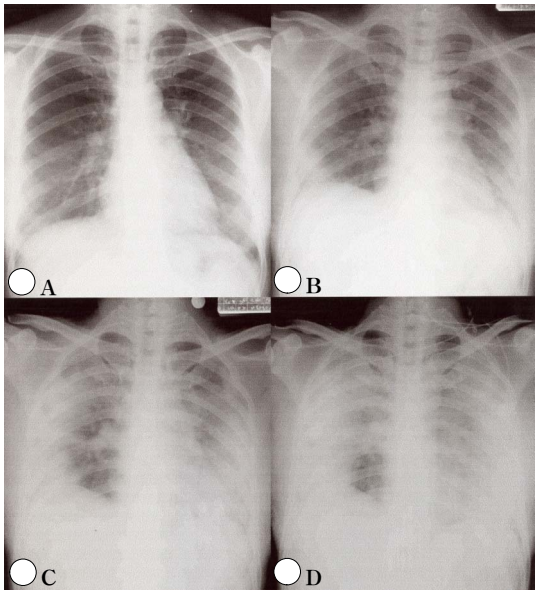

Fig. 1. Serial simple chest X-rays (patient 1). Initial film(A) taken 1 day after silicon injection shows minimal parenchymal infiltration at both lower lung fields. Bilateral parenchymal consolidation is getting worse day after day(B,C,D).

목적으로 양측 유방에 4회 40cc 이상, 질 및 자궁에 30cc 이상 실리콘 액을 주사 후 2시간 뒤부터 기침, 흉부 압박감, 전신 쇠약감, 관절통이 발생하여 응급실로 내원하였다. 진찰소견에서 빈맥이 보였고 양측 폐야에 거친 호흡음이 청진되었다. 검사실 소견으로 호산구 증가(11,600/μl), 동맥혈 가스 검사에서 대기 호흡중 pH 7.438, pCO_2 36.9mmHg, pO_2 66.0mmHg, HCO_3 24.4mmol/L, SaO_2 93.8%로 동맥혈 산소분압의 감소 소견을 보였다.

초기 흉부 단순 촬영 소견은 정상소견으로 관찰되었으나 내원 12시간 후부터 양측 하 폐야에 주변부 폐 경결 음영이 발생하였고 시간이 지남에 따라 그 범위가 증가하였다(Fig. 1). 이어서 시행한 전산화 단층촬영 검사에서 양측 폐야에 다수의 폐 경결과 간유리 음영이 관찰되었고 그 분포는 앙와위에서 양측 폐의 상부에서 관찰되었다(Fig. 2).

입원 3일부터 객혈의 발생과 함께 호흡곤란이 악화되었고 산소 요법 등의 적절한 치료에도 호전을 보이지 않았으며, 입원 6일째 혈압강하 및 급성 신부전을 보이다 다발성 장기 부

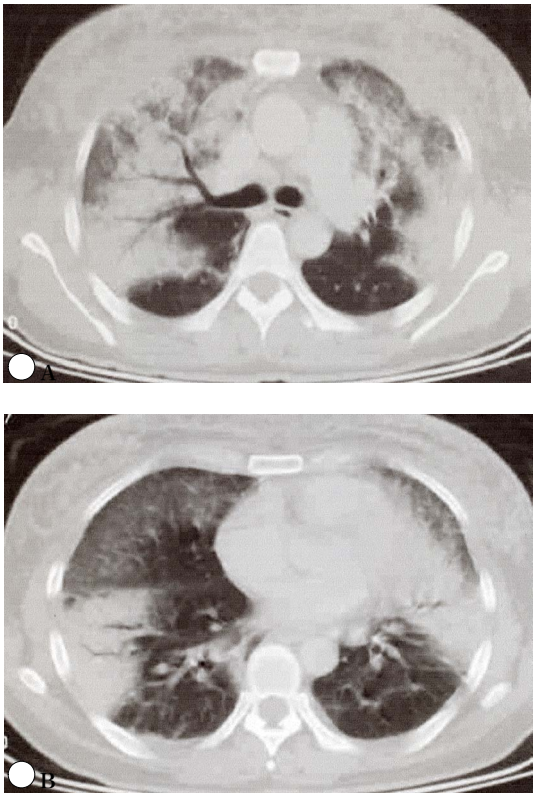

Fig. 2. Chest CT scan was taken 3 days after silicon injection (patient 1). Diffuse parenchymal consolidations with inner air-bronchogram at both upper(A) and lower(B) at the non-dependent portion of lung.

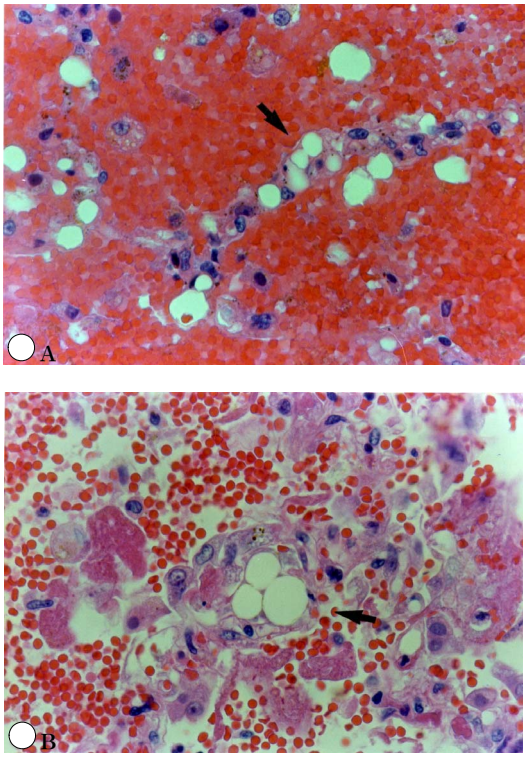

Fig. 3. Lung autopsy specimen shows translucent globule which embolized to pulmonary capillaries (A) and present within medium sized blood vessels (B). These emboli (arrow) were non-crystallin, non-briefringent, non-staining with routine stains and presumable silicone(H&E stains, x400).

전과 패혈증 소견으로 사망하였다.

사망 후 시행한 부검에서 질 내측 좌우에 2차례 주사자국과 자궁 내 출혈 흔적 그리고 자궁 혈관 내에서 혈전과 실리콘으로 추정되는 물질이 발견되었고, 또한 유방 피하조직에서도 다량의 실리콘이 발견되었다. 폐 부검에서 폐포 모세혈관과 작은 혈관에서 다양한 크기의 실리콘 액이 보였고 큰 혈관에서는 혈전들이 관찰되었다(Fig. 3).

증례 2

38세 여자 환자로 내원 1일전 유방성형술(mammoplasty) 과 질성형술(colporrhaphy)을 목적으로 양측 유방에 50cc 이상, 질 및 자궁에 20cc 이상 10회에 걸친 실리콘 액 주사 후 2시간 뒤부터 미열, 기침, 전신 쇠약감, 경도의 호흡곤란이 발생하였고 입원당일 혈담 및 호흡기 증상이 심해져 내원하였다. 진찰소견에서 빈맥과 피부 점상출혈을 보였다. 검사실 소견은 백혈구 증가(10,300μl), 동맥혈 가스 검사에서 대기 호흡중 pH 7.432, pCO_2 35.6mmHg, pO_2 68.5mmHg, HCO_3 23.2mmol/L, SaO_2 94.3%로 동맥혈 산소분압의 감소 소견을 보였다.

초기 단순 흉부 촬영 상 폐침윤은 시간이 지남에 따라 심해지는 모습을 보여 증례 1과 유사하였고, 단층촬영 소견은 증례1에 비해 폐침윤이 적었으나 그 양상은 전형적인 중력 비의존적 양상을 잘 나타내었다(Fig. 4).

입원 4일째부터 호흡곤란과 객혈이 심해졌으나 산소요법 등의 치료에 반응하였고 입원 10일째부터 증상 호전을 보여 퇴원하였다.

증례 3

44세 여자 환자로 내원 4일 전 유방성형술(mammoplasty)을 목적으로 양측 유방에 40cc 이상 실리콘을 주사 후 3일 후부터 기침, 미열, 및 경도의 호흡곤란을 주소로 응급실을 통해 내원하였다. 진찰소견에서 좌 하 폐야에 호흡음 감소 소견 보였고, 검사실 소견은 특이점이 없었다.

단순 흉부 촬영 상 초기에는 좌하 폐야의 미약한 침윤을 보이다가 시간이 지남에 따라 좌측 및 우 하 폐야에 폐 경결이 악화되었다. 증상이 호전되면서 시행한 단층촬영에서는 좌

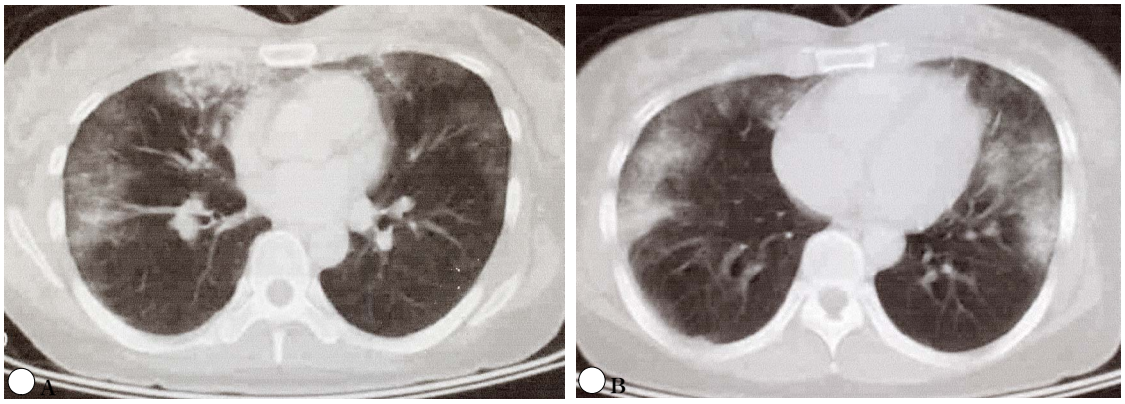

Fig. 4. Chest CT scan was taken 4 days after silicon injection(patient 2). Multifocal subpleural consolidations at both upper, middle, and lower lobes.(A, B) The distribution of consolidations also reveal non-dependent portion.

Fig. 5. Chest CT scan was taken 13 days after silicon injection (patient 3). Diffuse ground glass opacities is seen at left upper field.

상엽에 전반적인 간유리 음영이 관찰되었다 (Fig. 5).

입원 2주에 증상이 호전되어 퇴원하였다.

증례 4

36세 건강히 지내온 가정주부로 내원 9일 전 유방성형술(mammoplasty)을 목적으로 무면허 시술자에의해 유방에 10회 이상에 걸쳐 100cc 이상의 실리콘 액 피하 주사후 전신 피로감, 관절통을 경험하였고, 입원 6일전 다시 양쪽 엉덩이에 10회 이상 50cc 이상 실리콘 액 피하 주사를 받은 후 입원 2일전부터 미열과 전신 쇠약감이 발생하여 외래를 통해 내원하였다. 이학적 및 검사실 소견에는 특이점은 없었다.

단순촬영 및 전산화 단층 촬영에서는 특이한 폐 침윤이 보이지 않았지만 관류 폐 검사에서 주변부 관류 감소 소견이 관찰되었다(Fig. 6).

입원 5일째 증상이 호전되어 퇴원하였다.

증례 5

36세 여자 환자로 입원 9일 전 유방성형술 (mammoplasty)을 목적으로 양측 유방에 20회 이상 50cc 이상의 실리콘 액 피하 주사 후 전신 쇠약 감, 흉부 압박감, 가벼운 호흡곤란을 경험하여 외래를 통해 입원하였다. 이학적 및 검사실 소견에는 특이점이 없었다.

방사선학적 소견은 증례 4와 같이 특이점이 없었고 관류 폐 검사에서 관류 감소 소견을 보

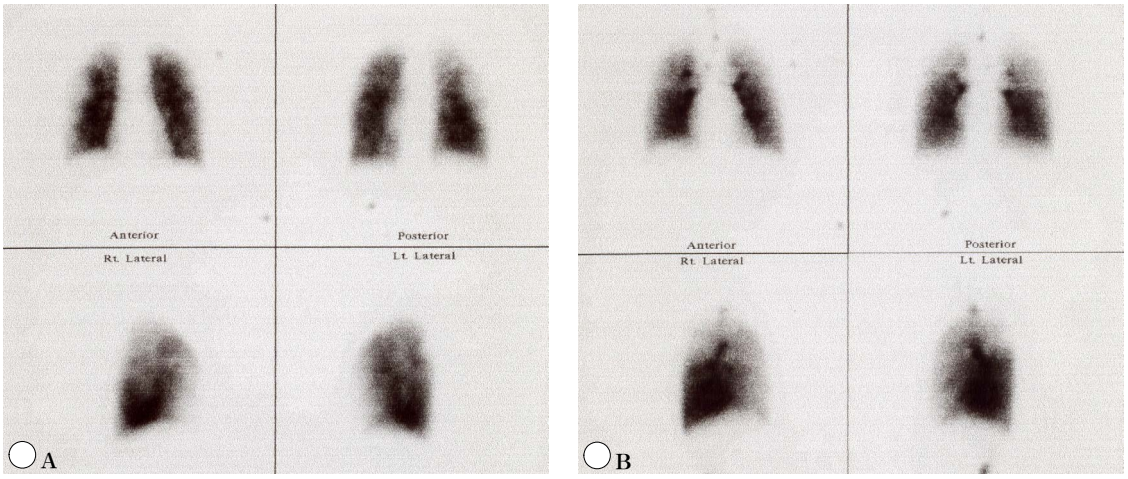

Fig. 6. Perfusion(A) and ventilation(B) lung scan 99mTc-MAA was taken 6 days after silicon injection (patient 4). This scan shows inhomogenous uptake of radioparticles in the peripheral region of lung. This suggest that the pulmonary arteriole are occluded and obliterated by very small multiple emboli.

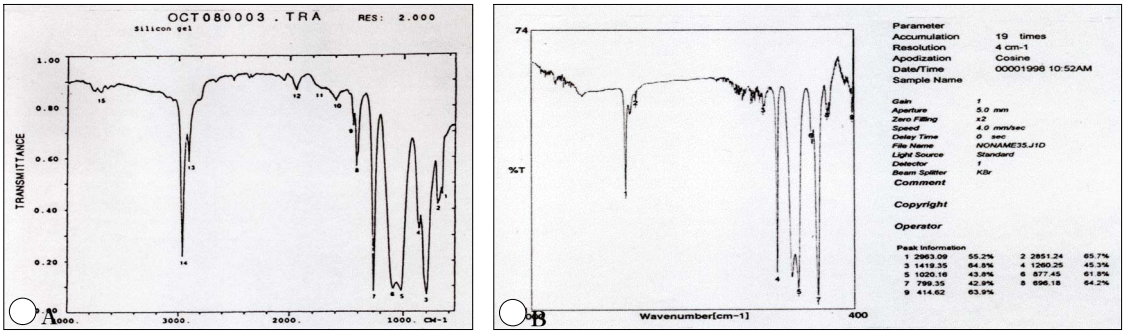

Fig. 7. Infrared spectrophotometric evidence showing that the injection fluid is silicone. Pure silicone (A) and injected fluid (B).

였다.

입원 3일째 증상이 호전되어 퇴원하였다.

부검 및 조직생검에서 얻어진 물질의 infrared spectrophotometry 검사에서 실리콘과 동일한 파장을 보여 실리콘임을 확인할 수 있었다 (Fig. 7).

고 찰

실리콘은 공업용으로 처음 개발되었으나, 보다 정제시켜서 의료용으로 연구, 사용되기 시작하면서, sponge, mesh, gel, liquid, elastomer 등의 다양한 형태로 이용되었고, 차츰 그 장점과 안정성이 인정되어 가장 이상적인 보형물로 생각되어 왔다. 그러나 실리콘 유액은 육아종 형성, 색전 현상 등 여러 가지 부작용이 알려지면서 미국 FDA에서는 유방 확대를 위한 실리콘유액 사용을 금지시켰다.[14)]

현재까지 알려진 실리콘의 국소적인 부작용은 낭종, 유방염, 피부저색소증, 감염, 피부괴사, 이물질에 대한 국소적인 조직 반응 이외에도 전신적 부작용으로는 육아종성 간염, 임파절 종대, 진행성 전신성 경화증, 복합 교원성 질환, adult onset still's disease, sjögren증후군, 특발성 혈소판 감소증, 다발성 근염, 류마티스 관절염, 하시모토 감상선염, 반상 경피증 등의 human adjuvant disease와 폐 색전증, 간질성 폐렴, 흉막삼출, 급성 호흡곤란 증후군 등을 일으킬 수 있다.[7, 15-16)]

유방 확대술 목적으로 실리콘 주사 후 폐를 침범하여 발생한 전신적인 증상을 Ellenbogen 등이[1)] 최초로 기술하였는데, 4명의 환자중 3명은 육아종성 간염을 일으켰고, 1명은 급성 폐부종으로 사망하였다. 부검상 폐조직의 심한 출혈과 부종성 변화를 보였고 폐, 신장, 간장, 뇌, 혈청 등 신체의 거의 모든 조직에서 실리콘이 추출되었으며, 특징적으로 폐에서 고농도의 실리콘이 발견되었다. Chastre 등은[5)] 3명의 성전환 남자들에서, 실리콘 주사 후 호흡곤란과 고열 증세가 발생하였으며, 기관지 폐포 세척액내의 대식세포에서 실리콘의 존재를 증명하면서, 실리콘에 의한 부작용으로 인해 폐동맥 색전증을 발생할 수 있다는 사실을 보고하였다.

본 연구에서는 기존에 건강했던 여자 환자들에서 유방성형술(mammoplasty), 질성형술(colporrhaphy) 및 둔부확대술(hip augmentation)

을 목적으로 무자격 시술자에서 불법으로 실리콘 주사를 받은 후, 수 시간부터 호흡곤란, 흉부 압박감, 기침, 미열, 전신 쇄약감, 관절통 등을 호소하였고, 시간이 지나면서 자궁내 실리콘을 주입한 증례 1, 2에서는 객혈과 심한 호흡곤란을 호소하며, 폐포출혈을 동반한 급성 호흡부전을 야기했고, 자궁 내 실리콘을 주입하지 않은 증례 3-5에서는 고식적 대증요법으로 호전되었다.

증례 1 에서 초기 단순 촬영 소견은 정상으로 보였으나 내원 12시간이 지나면서 양측 폐 주변부부터 미약한 폐 경결이 시작되다가 시간이 지나면서 급성 호흡부전 양상의 심한 양측 폐 경결로 진행하였다. 이는 폐포 모세혈관부터 실리콘에 의한 폐색전증이 시작되면서 동반된 염증과 부종 및 출혈에 의한 변화로 생각되고 내원 3일째부터 객혈을 시작한 것과 잘 부합되는 소견이다. 전산화 단층촬영에서는 양측 폐야의 주변부에 심한 폐 경결과 내부에 공기기관지 음영을 보이고, 그 분포가 중력 비의존성을 나타내었다. 이는 색전 물질이 혈액보다 비중이 가벼워서 생기는 것으로 생각된다. Matsuba 등이[10] 발표한 증례보고에서 실리콘 색전증의 분포는 폐 주변부 비 분절성 분포를 보이며 폐 전방에 주로 분포하는 것으로 기술하였고, 본 연구에서 보인 양상과 잘 부합된다. 부검 상 폐 조직에서 실리콘을 발견할 수 있었고, 병리조직 소견에서는 모세혈관과 작은 폐포혈관에서 다양한 크기의 oil like materials와 silicone vacuoles 등을 볼 수 있었고, vacuole 주위로 대식세포와 더불어 드물게 실리콘을 탐식한 대식세포도 관찰할 수 있었다. 이는 현재까지 보고된 실리콘으로 야기된 폐색전증의 소견과 일치하였고, 질 내벽 양측에서 주사 흔적과 좌우측 자궁혈관 내에서 실리콘으로 추정되는 물질과 혈전 등이 뒤엉킨 소견을 보아, 증상의 급격한 악화와 진행은 유방의 피하조직보다는 혈관이 풍부한 자궁의 정맥으로 직접적인 주입과 밀접한 관계가 있을 것으로 추정할 수 있었다.

증례 2에서도 흉부 단순촬영에서 급격히 진행하는 양측성 간질성 및 폐포성 침윤이 폐 주변부부터 시작하는 증례 1과 비슷한 모양을 보여주었고, 단층촬영에서는 색전 부위의 분포가 중력 비의존성을 전형적으로 보여주어 실리콘에 의한 폐색전증은 기존의 다른 원인에의한 색전증과 상이한 분포를 가진다는 알 수 있었다.

증례 3에서는 증례 1과 2에서처럼 심한 폐 침윤을 보이지는 않았지만 시간이 지남에 따라 편측 폐포성 침윤을 보였고, 단층촬영에서는 좌 상엽과 양측 하엽에 앙와위에서 폐 전방으로 분포하는 중력 비의존성 분포를 보였다.

자궁 내 실리콘을 주입하지 않은 증례 4, 5에서는, 흉부 단순촬영에서 특이한 변화를 보이지는 않았지만, 폐 관류 검사에서 말초 폐야의 혈류감소를 확인할 수 있었다.

증례 1 환자의 부검에서 자궁 내 주사흔적 및 혈괴와 뒤엉킨 실리콘으로 추정되는 물질이 자궁내막과 자궁정맥에서 발견할 수 있었다. 따라서 본 증례 1,2 환자의 급격한 증상 악화는 풍부한 혈관으로 구성된 자궁과 질로 실리콘 주사 후 정맥을 따라 급격히 폐색전증이 유발된 것으로 추정할 수 있었다.

Chen 등의[8] 실리콘에 의한 폐색전증의 보고와 Rodriguez 등은[6] 실리콘 주입 후 사망한 환자의 예에서, 주입 부위에서 얻은 실리콘으로 추정되는 물질을 적외선 분광광도술(infrared spectrophotometry)로 실리콘임을 확인한 것처

럼, 본 증례에서도 주입된 물질이 실리콘인지를 증명하기 위해 주입물질을 검사한 결과 실리콘과 동일한 파장을 보여 실리콘임을 확인할 수 있었다.

실리콘 폐색전증의 방사선학적 소견은 초기에는 단순촬영에서 정상소견을 보이다가 염증매개성 반응이 진행함에 따라 폐포성 침윤이 발생하고 이들의 분포는 일반적인 하지 정맥류에서 기인한 폐색전증에서 보이는 하엽 중심이 아니라 중력 비의존성 분포임을 알 수 있었고 이는 실리콘의 비중이 혈액보다 가벼움에 기인한 것으로 생각된다.

요 약

실리콘의 부적절한 피하 주입으로 발생한 폐색전증의 방사선학적 특징은 초기에는 호흡기 증상만 보이지만 염증 매개성 반응이 진행함에 따라 양측 폐 침윤이 급격히 진행하는 것을 볼 수 있었다. 또한 실리콘의 비중이 혈액보다 낮아 중력 비의존성 분포를 보임을 알 수 있었고, 이는 기존의 다른 원인에 의한 폐색전증과 구분되는 소견이다.

참 고 문 헌

1. Ellenbogen R, Rubin L. Injection fluid silicone therapy: human morbidity and mortality. JAMA 1975 Oct 20;234(3):308-9.
2. Celli B, Textor S, Kovnat DH. Adult respiratory distress syndrome following mammary augmentation. Am J Med Sci 1978 Jan-Fed; 275(1):81-5.
3. Uretsky BF, Obrien JJ, Courtiss EH, Becker MD. Augmentation mammoplasty associated with a severe systemic illness. Ann Plast Surg 1979 Nov;3(5):445-7.
4. Coulaud JM, Labrousse J, Carli P, Galliot M, Vilde F, Lissac J. Adult respiratory distress syndrome and silicone injection. Toxicol Eur Res 1983 Jul;5(4):171-4.
5. Chastre J, Basset F, Viau F, Dournovo P Bouchama A, Akesbi A, Gibert C. Acute pneumonitis after subcutaneous injections of silicone in transsexual men 1983 Mar 31; 308(13):764-7.
6. Rodriguez MA, Martinez MC, Lopez-Artiguez M, Soria ML, Bernier F, Repetto M. Lung embolism with liquid silicone. J Forensic Sci 1989 Mar;34(2):504-10.
7. Jung BH, Suh YI, Lee JM, Song SH, Kim HJ, Lee MK, et al. Two cases of silicone-induced pulmonary embolism. Tuberculosis and Respiratiory Disease 1993;40;610-5.
8. Chen YM, Lu CC, Perning R. Silicone fluid-induced pulmonary embolism. Am Rev Respir Dis 1993 May;147(5):1299-302.
9. Lai YF, Chao TY, Wong SL. Acute pneumonits after subcutaneous injections of silicone for augmentation mammoplasty. Chest 1994 Oct; 106(4):1152-5.
10. Matsuba T, Sujiura T, Irei M, Kyan Y, Kunishima N, Uchima H, et al. Acute pneumonitis presumed to be silicone embolism. Intern Med 1994 Aug;33(8):481-3.
11. Duong T, Schonfeld AJ, Yungbluth M, Slotten R. Acute pneumopathy in a nonsurgical transsexual. Chest 1998 Apr;113(4):1127-9.
12. Kang MB, Kim ST, Lee JG, Seo CJ, Lee HW, Jeong JB, et.al. A case of acute respiratory distress syndrome with pulmonary embolism induced by injection of silicone at vaginal wall. Tuberculosis and Respiratory Disease 1999;46:414-9.
13. Villa A, Sparacio F. Severe pulmonary

complication after silicone fluid injection. J Emerg Med 2000 May;18(3):336-7.
14. Recommendation on silicone breast implants. FDA Med Bull 1992;22(1):3-4.
15. Varga J, Schumecher R, Jimenez SA. Systemic sclerosis after augmentation mammoplasty with silicone implants. Ann Intern Med 1989 Sep;111(5):377-83.
16. Watsh FW, Solomon DA, Espinoza LR, Adams GD, whitelocke HE Human adjuvant disease. A new cause of chylous effesions. Arch Inten Med 1989 May;149(5):1194-6.