

티타늄강화 차폐막의 골유도 재생 효과

이 진¹ · 권영혁¹ · 박준봉¹ · 허 익¹ · 정종혁¹ · 김종관²

¹경희대학교 치과대학 치주과학교실,

²연세대학교 치과대학 치주과학교실, 치주조직 재생연구소, BK21 의과학 사업단

I. 서론

치아상실로 인한 치조골 결손은 보철치료시 심미적인 문제를 초래하고, 골량부족으로 임플란트의 식립을 어렵게 한다. 이러한 한계를 극복하기 위하여, 골이식술 및 골유도재생술이 널리 이용되고 있다.³⁰

³³⁾ 특히 골유도재생술은 결손 치조제를 수평적으로나 수직적으로 증대시킬 수 있고, 임플란트 식립시 발생할 수 있는 열개나 천공에 골을 만들어 줄 수 있고, 발치후 즉시 임플란트 식립시 빈발하는 임플란트와 발치와사이의 공간을 골로 채워줄수 있다.³³⁻³⁶⁾

Nyman등 (1982)¹⁾은 비흡수성 막인 Millipore® filter를 처음으로 사람에 사용하여 상피의 하방증식을 차단하여 치주인대 및 치조골로부터 유래되는 세포를 선택적으로 증식시켜, 신부착을 유도하는 조직유도재생술을 보고하였다. 이를 기초로 하여, 골결손부에 차폐막을 적용한 동물실험²⁾과 임상실험³⁾을 통하여 골세포만의 선택적 증식을 통하여 골을 형성할 수 있음이 밝혀짐에 따라 골재생을 목적으로 한 골유도재생술 이론이 보고되었다. Dahlin등(1988)⁴⁾은 백색의 하악 우각부에 형성한 골결손부 실험 모델에

서 차폐막의 사용여부에 따라서 치유양상이 다르게 나타남을 발견하였다. 그 첫 번째 기전은 차폐막을 사용하지 않은 골결손부는 단순한 결합조직으로 채워지는 반면 차폐막을 사용한 골결손부는 상부 치은 결합조직의 유입이 차단됨으로써 하부에서 골조직으로부터 유래된 세포의 증식이 골형성을 촉진시킨 것이었다. 두 번째 기전은 차폐막이 골결손부 내를 채우고 있는 혈병을 보호하고, 상부 연조직으로부터 오는 외력을 차단함으로써 창상을 고정하여 골조직의 재생을 촉진시킨다는 것이었다. 이런 기전을 근거로 골유도 재생술은 치근단 골결손부, 치조제 증대술 그리고 임플란트와 관련된 여러 가지 형태의 골결손부 재건등에 널리 이용되고 있다⁵⁻¹³⁾.

골유도재생술에 사용되는 차폐막이 갖추어야 할 조건은 인체에 무해하고 조직 친화성이 있어야 함은 물론 치은결합조직의 세포 유입을 차단할 수 있는 세포 차단성이 있어야 하고 골재생에 관여하는 세포가 이주, 증식할 수 있는 재생공간의 확보와 확보된 공간을 유지시키실 수 있는 물리적 성질이 있어야 한다⁴⁺¹⁶⁾.

현재 임상에서 사용되고 있는 차폐막은 비흡수성과 흡수성막으로 분류한다. 흡수성 차폐막은 2차수

* 본 연구는 보건복지부 보건의료기술 진흥사업의 지원에 의하여 이루어진것임(03-PJ1-PG1-CH08-0001)
교신 저자 : 권영혁, 서울시 동대문구 회기동 1번지 경희대학교 치과대학 치주과학교실, 우편번호 : 130-702,
E-mail : kyhyuk@khu.ac.kr

술이 필요없는 장점이 있는 반면, 수술후 차폐막이 노출되어 막을 제거해야 할 경우 일부의 막에서 흡수가 진행되어 막을 정확히 제거하기 힘들다는 단점과 차폐막의 흡수시간이 조건에 따라 달라질 수 있기 때문에 막을 조직내에 위치시키는 시간을 술자의 마음대로 정할 수 없다는 단점이 있다.^{37,38)} 이와는 반대로 비흡수성차폐막은 술자의 마음대로 막을 조직내 위치시키는 기간을 정할 수 있고, 환자에게는 불편감을 줄 수 있지만 2차 수술을 통해 임상적으로 골양조직이 형성된 것을 관찰할 수 있고, 흡수성 차폐막을 사용한 경우보다 결과의 예견성이 우수하여 더욱 많이 사용되고 있는 실정이다.^{18,19,21)} 하지만 현재 널리 사용되고 있는 흡수성 차폐막과 비흡수성 차폐막은 재생공간의 확보와 확보된 공간을 유지시킬 수 있는 물리적 성질이 매우 열악해 흡수성차폐막의 경우 수술결과가 술자가 원하는 만큼 좋지 않거나, 비흡수성 차폐막의 경우 2차수술시 막이 구겨져 있거나 재생공간이 확보되지 않아 골형성 미약하게 이루어진 것을 종종 발견하게 된다.^{36,39,40)}

골조직유도 능력이 우수한 비흡수성 차폐막이 더욱 많이 사용되고 있으며, 대표적인 비흡수성 차폐막은 ePTFE (expanded-poly- tetrafluoroethylene)막이다. 이막은 골유도재생을 위한 차폐막의 조건을 대부분 갖추고 있으나 재생공간의 확보 및 유지에 문제가 있어 티타늄을 강화시킨 차폐막(titanium reinforced-ePTFE(TR-ePTFE))이 개발되었다. 티타늄강화차폐막은 티타늄 구조로 인하여 구부릴 수 있는 성형이 가능하며 원하는 모양을 유지할 수 있어 재생공간 확보가 가능한 물리적 성질을 갖추었다고 한다.^{17,19,20,41)} Jovanovic등 (1995)¹⁷⁾은 5마리 성견의 연구에서 티타늄강화 차폐막 사용시 6개월의 치유기간 후 4mm정도의 골재생을 보고 하였는데, 그들은 부가적인 골이식재의 사용없이도 큰 공간을 잘 유지할 수 있으며, 이전의 ePTFE막과 비교시 더 많은 양의 골을 형성할 수 있다고 제안하였다.

이번 실험에서는 웅성백묘 두개관에 일정한 크기로 피질골을 제거한 후 그 상방에 티타늄강화 차폐막을 이용하여 골유도재생술을 시행하여, 차폐막의 세포차단성, 창상고정성, 조직유착성을 검사하고, 재

생공간의 유지가 가능한 지를 조사하고, 재생된 골을 비탈회조직표본을 통해 조직학적으로 평가하고자 하였다.

II. 실험 재료 및 방법

1. 실험 재료

실험에 사용된 차폐막은 TR-ePTFE GORE-TEX Augmentation Membrane (TR9W, W.L. Gore & Associate, inc, USA) 을 사용하였다. 25 x 20mm크기의 TR-ePTFE막을 직육면체의 내면이 가로 세로 각각 10mm, 높이 2mm가 되도록 구부려 골유도재생술에 필요한 공간을 확보할 수 있도록 하였다.

2. 실험동물

생후 6주된 평균체중 2kg의 웅성백묘(New Zealand White Rabbit) 8마리를 사용하였다. 실험기간동안 고행사료(축협사료, 축산업협동조합)를 공급하였으며, 분리된 실내 사육실에서 사용하였다.

3. 실험방법

1) 수술 과정

졸레틸 (Virbac, France, 0.2ml/kg) 0.5ml를 근육하에 전신마취 하고, 수술부위는 리도케인 2%(1:100,000 에피네프린) 1.8cc로 국소마취하였다. 두개면 수술부위의 모발을 scissor와 제모제를 이용하여 제거한 후 #15 수술도를 이용하여 시상방향으로 절개, 전층판막을 거상하였다. 주수하에 직경 6.5mm trephine bur로 두개관에 약 1-2mm깊이로 경계부를 형성하였다.

trephine bur로 형성된 경계부까지를 round carbide bur(HP long #6)로 주수하에 약 1-2mm깊이로 피질골을 제거하였다. 골내출혈확인 후 직육면체로 만들어진 티타늄 강화차폐막을 골막봉합을 통해 위치시켰다. 흡수성 봉합사를 이용하여 골막과 표피를 함께 봉합하였다.

2) 술후 처치

세균감염을 방지하기 위하여 수술 당일과 술후 1, 2일에 Gentamycin(동화약품, 한국) 1ml를 근주하였다.

3) 조직준비 및 분석

실험동물들을 술 후 2, 4, 8, 12주에 과량의 졸레틸을 근육주사하고 CO₂로 질식사시킨 후 티타늄강화 차폐막을 일부의 두개관과 함께 떼어내어 조직 절편을 채득하였다. 4% 파라포름알데하이드로 1주일 이상 고정된 후 비탈회 조직표본으로 제작하였다.

비탈회 조직 표본제작은 시편을 흐르는 물에 세척한 후, 70%에탄올에 1일간 담가둔 후, Villanueva bone stain 용액에 3일간 담가 염색시킨 다음 4°C, 70%, 90%, 95%, 100% 에탄올에 각각 1일씩 담가 탈수시키고 methyl methacrylate monomer, MMA polymer (Wako, Japan)와 benzoyl peroxide를 섞어 만든 레진으로 포매하였다. 시편은 경조직절단기(Maruto Co. Japan)를 이용하여 500 μ m 두께로 절단한 후 경조직 연마기(Maruto Co. Japan)로 80 μ m의 절편을 얻어 광학현미경으로 검정하였다.

III. 실험성적

1. 술후 2주

티타늄 강화차폐막의 형태가 유지되어 재생공간 형성이 잘 이루어져 있으며, 그 하방에 치밀결합조직이 채우고 있다(Figure 1). 기저골의 직상방에는 치밀결합조직이 채워져 있으며 상층부 즉 차폐막 하방에서는 염증세포가 관찰되었고(Figure 1a), 기저골의 외층 치밀골이 미약하게 흡수된 양상을 보였다(Figure 1b).

2. 술후 4주

티타늄 강화차폐막의 형태가 잘 유지되어 있으며, 하방으로 치밀 결합조직과 염증 세포가 채워져 있다(Figure 2). 기저골에서 골개조 양상이 관찰되고 기

저골 근처의 결합조직은 골막쪽으로 갈수록 염증세포의 침윤이 관찰되며, 교원질과 섬유아세포가 성긴 양상을 띠었다(Figure 2a). 피질골의 골개조 및 그 상방에 염증세포 침윤이 관찰되었다(Figure 2b).

3. 술후 8주

티타늄강화 차폐막내에서는 세포가 관찰 되지 않으나, 일부의 연조직이 차폐막 하방으로 침투된 양상이 관찰되었다. 그 하방에 소성 결합 조직이 채워져 있고 피질골의 일부가 골개조 양상을 보이며(Figure 3, 3a, 3b), 피질골 상층으로 미약한 소주골형성을 보였다(Figure 3c).

4. 술후 12주

티타늄강화 차폐막의 2/3정도를 신생 소주골로 채워져 있는 것이 관찰되며, 차폐막 하방으로는 연조직이 관찰되었다(Figure 4). 소주골이 기저골로 부터 새로이 형성되어 서로 융합된 양상을 보였으며(Figure 4a), 골개조가 진행됨이 관찰되었다(Figure 4b). 티타늄강화 차폐막 내부에서는 세포가 보이지 않았다(Figure 4c).

IV. 총괄 및 고찰

이번 실험에서는 웅성백묘 두개관에 일정한 크기로 피질골을 제거 한 후, 티타늄 강화차폐막을 적용하여 골유도 재생술을 시행하였다. 실험동물들은 술 후 2, 4, 8, 12주에 각각 희생시켜 티타늄강화 차폐막의 역할과 시간별로 골재생과정을 조직학적으로 비교 분석하여, 티타늄강화 차폐막은 세포차단성이 우수하였고, 재생공간을 잘 유지하였으나 조직유착성이 부족하였으며, 8주에서 미약한 소주골의 형성이 관찰되었고, 12주에는 차폐막으로 형성된 공간의 2/3를 소주골이 채워져 있음이 관찰되었다.

골유도재생술에 사용되는 차폐막의 요구조건 및 물리적 성질^{14,16)}은 1) 조직친화성으로 조직에서 면역반응을 일으키지 않고, 인체에 무해하여야 한다.

2) 세포차단성으로 치은 결합조직의 세포 유입을 차단하면서 골조직으로부터 골세포의 선택적 증식을 유도할 수 있어야 한다. 3) 조직유착성으로 차폐막 자체가 연조직과 결합할 수 있는 능력을 갖추어 차폐막의 미세동요를 줄일 수 있어야 한다. 4) 재생공간의 형성 및 유지로 골재생에 관여하는 세포가 이주, 증식 할 수 있는 공간을 형성하고 유지할 수 있어야 한다 등이 있다.

이번 실험에 사용한 티타늄 강화차폐막은 위에서 제시한 요구조건중 조직친화성 과 세포차단성은 매우 우수 하였다. 전 실험기간을 걸쳐 차폐막 자체 때문에 발생한 염증반응의 조직학적 증거는 없었으며, 여러접으로 구성된 차폐막내에서 어떠한 세포도 발견할 수 없었다. 이는 Machtei등⁴²⁾의 보고와는 상반되는 데, 그들은 여러층의 차폐막 사이에서 많은 수의 섬유아 세포가 관찰되었다고 하였다.

1994년 simion등¹⁹⁾은 티타늄 강화 차폐막을 이용한 치조골 증대술을 실시한 보고에서, 5명의 환자를 대상으로 임플란트를 흡수된 골면으로부터 3-4 mm 돌출된 상태로 식립후 임상적으로 2.5~4mm의 수직적 골재생이 있었다고 하였고, 조직학적 검사시 임플란트 표면과 재생된 골의 접촉률이 약 42%였다고 하였다. 또한 차폐막 직하방의 골재생은 불완전하였으며, 신생골과 차폐막 사이에 소성 결합조직층으로 채워져 있는 것을 관찰하였다. 이번 실험의 12주 소견에서도 소주골이 수직적으로 형성된 것이 관찰되었으나, 막하방의 재생공간을 골로 완전히 채우지는 못하여서 차폐막 직하방 즉 기저골로부터 떨어진 부위는 결합조직이 채워져 있는 것이 관찰되었다. 이러한 현상을 일으키는 원인은 차폐막의 미세한 움직임, 혈병의 불안정성, 막하방의 비어있는 공간, 불충분한 혈액공급, 짧은 치유기간등을 들 수 있다. 이번 실험에서 차폐막의 고정을 골막봉합으로 하였으나, 충분하지 않았던 것으로 생각되며 미세한 차폐막의 동요로 결합조직층이 두꺼웠던 것으로 생각된다.

이등(2003)⁴³⁾은 이번 실험과 동일한 실험모델에 천공형의 티타늄 차폐막을 사용하여 8주까지 골의 형성을 관찰하였는 데, 골의 형성이 3주부터 일어났다고 보고하였다. 이번 실험에서는 4주이후 소주골

의 형성이 관찰되어 객관적 비교는 어렵지만 티타늄 강화차폐막이 골형성 초기에 효과가 적은 것으로 사료된다. 그 이유는 차폐막의 구조적 차이점으로 인한 차폐막의 미세동요가 때문이라고 생각된다.

차폐막의 미세동요는 창상고정을 위하여 필수요소이며, 이번 실험의 결과로 추측해 볼때 골재생을 유도하는 매우 중요한 요소로 생각해 볼 수 있다. 차폐막의 미세, 동요를 방지하기 위하여 차폐막 고정용 핀을 일반적으로 사용하고 있다.¹⁹⁾ 고정용 핀을 사용시 차폐막이 연장되는 기저골의 표면을 따라 침투할 수 있는 연조직을 방지할 수도 있다. 이번 실험에서는 골막봉합으로 차폐막을 고정하여 차폐막을 기저골과 밀접시키지 못하여 이런 현상을 예방하지 못 함으로써 골형성이 감소된 것으로 사료된다. 이등(2003)⁴³⁾ 및 Lundgren등(1998)⁴⁴⁾의 실험결과로 미루어 보면, 천공형 티타늄막은 섬유아세포 및 연조직이 침투할 수 있어서 차폐막의 조직유착성을 증가시켜, 차폐막의 고정이란 측면에서 볼때 오히려 우수하다고 할 수 있다. 이번 실험에 사용한 티타늄강화 차폐막의 경우 여러 층으로 구성되어 있으나 그 사이에서 세포를 발견하지 못한 것은 조직유착성이 부족하다는 것을 의미한다.

티타늄 강화 차폐막에 의하여 형성되는 재생공간의 유지는 다른 연구 결과^{17,19,20,22,41)}와 동일하게 전 실험 기간을 통하여 잘 이루어 졌다. 이는 티타늄만으로도 재생공간 유지가 충분하다고 해석 할 수 있다.

차후에는 골유도재생술시 사용되는 티타늄 강화 차폐막을 고정핀으로 고정하여 차폐막의 고정이 치유에 미치는 영향을 관찰하고자 동일한 실험모델에서 계속적인 실험이 필요하리라 사료된다.

V. 결론

이번 실험은 생후 6주된 평균무게 2kg의 웅성백묘 두개관에 일정크기로 피질골을 제거한 후, 그 상방에 티타늄 강화차폐막을 적용시켜 골유도 재생술을 시행하여, 차폐막의 여러 가지 요구조건을 검증하고, 새로 형성된 골을 조직학적으로 관찰하고자 시행하였다. 술 후 2, 4, 8, 12 주에 실험동물을 희생시키고,

Villannueva 염색을 시행한 후 통법에 따라 비탈회 조직 표본을 제작하여 조직학적 분석하여 다음과 같은 결과를 얻었다.

1. 티타늄강화 차폐막은 생체적합성 및 세포차단성이 우수하였다.
2. 티타늄강화 차폐막은 골재생을 유도하기 위한 공간의 유지능력이 우수하였다.
3. 티타늄강화 차폐막은 조직유착성이 불량하여, 창상 고정능력이 좋지 않았다.
4. 8주, 12주에 각각 소주골의 형성이 관찰되었다.

이상의 결과를 토대로 티타늄 강화 차폐막을 기저 골과 밀접시켜 고정시키는 것이 필요하리라 사료되고, 이렇게 함으로써 초기 골형성을 촉진시킬 수 있으리라 추측된다.

VI. 참고문헌

1. Nyman S, Lindhe J, Karring T. New attachment following surgical treatment of human periodontal disease. *J Clin Periodontol* 1982;9:290-296.
2. Niederman R, Savitt ED, Heeley JD, Duckworth JE. Regeneration of furca bone using Gore-Tex periodontal material. *Int. J. Periodont. Res. Dent* 1989;9: 468-480
3. Pontoriero R, Lindhe J, Nyman S, Karring T, Rosenberg E, Sanavi, F. Guided tissue regeneration in the treatment of furcation defects in mandibular molars: A clinical study of degree III involvements. *J Clin Periodontol* 1988;16:170-174.
4. Dahlin C, Linde A, Gottlow J, Nyman S. Healing of bone defects by guided tissue regeneration. *Plast Reconstr Surg* 1988;81:672-676.
5. Becker W, Dahlin C, Becker BE. The use of e-PTFE barrier membranes for bone promotion around titanium implants placed into extraction socket: A prospective multicenter study. *Int J Oral Maxillofac Implants* 1994;9:31-40.
6. Dahlin C, Gottlow J, Linde A, Nyman S. Healing of maxillary & mandibular bone defects using a membrane technique: An experimental study in monkeys. *Scand J Plast Reconst Surg* 1990;24:13-19.
7. Dahlin C, Andersson L, Lindle A. Bone augmentation at fenestrated implants by an osteopromotive membrane technique: A controlled clinical study. *Clin Oral Implants Res* 1991;2:159-165.
8. Dahlin C, Sennerby L, Lekholm U, Linde A, Nyman S. Generation of new bone around titanium implants using a membrane technique: An experimental study in rabbits. *Int J Oral Maxillofac Implants* 1989;4:19-25.
9. Seibert J, Nyman S. Localized ridge augmentation in dogs: A pilot study using membranes and hydroxyapatite. *J Periodontol* 1990;61:157-165.
10. Becker W, Becker B, Handlesman M, Celletti R, Ochsenbier C, Hardwick R, Langer B. Bone formation at dehiscenced dental implant sites treated with implant augmentation material: A pilot study in dogs. *Int J Periodont Rest Dent* 1990;10:93-101.
11. Warrer K, Gottfredsen K, Hjorting-Hansen E, Karring T. Guided tissue regeneration ensures osseointegration of dental implants placed into extraction sockets. *Clin Oral Impl Res* 1991;2:166-171.
12. Gottfredsen K, Nimb L, Buser D, Hjorting-Hansen E. Evaluation of guided bone regeneration around implants placed into fresh extraction sockets: An experimental study in dogs. *J Oral Maxillofac Surg* 1993;51:879-884.
13. Lekholm U, Becker W, Dahlin C, Becker B, Donath K, Morrison E. The role of early versus late removal of GTAM? membrane on bone formation at oral implants placed into immediate extraction sockets: An experimental study in

- dogs. *Clin Oral Impl Res* 1993;4:121-129.
14. Buser D, Bragger U, Lang NP, Nyman S. Regeneration and enlargement of jaw bone using guided tissue regeneration. *Clin Oral Impl Res* 1990;1:22-32.
 15. Dahlin C, Andersson L, Linde A. Bone augmentation at fenestrated implants by an osteopromotive membrane technique. *Clin Oral Impl Res* 1991;2:159-165.
 16. Buser D, Dula K, Belser U, Hirt HP, Berthold H. Localized ridge augmentation using guided bone regeneration: I. Surgical procedure in the maxilla. *Int J Periodont Rest Dent* 1993;13:29-45.
 17. Jovanovic SA, Schenk RK, Orsini M, Kenney Eb. Supracrestal bone formation around dental implants: An experimental dog study. *Int J Oral Maxillofac Implants* 1995;10:23-31.
 18. Schenk RK, Hardwick WR, Dahlin C. Healing pattern of bone regeneration in membrane-protected defects: A histologic study in the canine mandible. *Int J Oral Maxillofac Implants* 1994;9:13-29.
 19. Simon M, Trisi P, Piattelli A. Vertical ridge augmentation using a membrane technique associated with osseointegrated implants. *Int J Periodontics Restorative Dent* 1994;14:496-511.
 20. Tinti C, Parma-Benfenati S, Polizzi G. Vertical ridge augmentation: what is the limit? *Int J Periodontics Restorative Dent* 1996;16:220-9.
 21. Simon M, Jovanovic SA, Trisi P, Scarano A, Piattelli A. Vertical ridge augmentation around dental implants using a membrane technique and autogenous bone or allografts in humans. *Int J Periodontics Restorative Dent* 1998;18: 8-23.
 22. Jovanovic SA, Nevins M. Bone formation utilizing titanium-reinforced barrier membranes. *Int J Periodont Res Dent* 1995;15:57-69.
 23. Schmid J, Wallkamm B, Hammerle CH, Gogolewski S, Lng NP. The significance of angiogenesis in guided bone regeneration: A case report of a rabbit experiment. *Clin Oral Impants Res* 1997;8:244-248.
 24. Urist M, Strates BS. Bone morpho- genetic protein. *J. Dental Res* 1971;50: 1392-1406.
 25. Urist MR, Hue YK, Brownell AG. Purification of bovine bone morphogenetic protein by hydroxypapatite chromato- graphy. *Proc Natl Sci USA* 1984;81: 371-375.
 26. Mohan S, Baylink DJ. Bone growth factrcrs. *Clin Orthop* 1991;263:30-48.
 27. Lindholm TC, Lindholm TS, Marttinene A, Urist MR. Bovine bone morphogenetic proetein (bBMP/NCP)induced repair of skull trephine defects in pigs. *Clin Orthop* 1994;301:263-270.
 28. Boyne PJ, Marx RE, Nevins M, Tripplett G, Lazaro E, Lilly L, Ader M, Nummikoski P. A feasibility study evaluatin rhBMP-2/absrbale colla- gen spones for mazillary sinus floor aug- mentation. *Int J Peridont Rest Dent* 1997;17:11-25.
 29. Wozney JM. Biology and clinical applications of rgBMP-2. *Tissue Eng-ineering* 1st ed. Quintessence 1999; pp 103-123.
 30. Lekovic V, Camargo PM, Klokkevold PR, Nedic M. Preservation of alveolar bone in extraction sockets using bio- bsorbable membranes. *J Periodontol* 1998;69:1044-1049.
 31. Linde A, Thoren C, Dahlin C, Sanberg E. Creation of new bone by an osteo- promotive membrane technique: An ex- perimental study in monkeys. *Scand J Plast Reconstr Surg* 1990;24:13.
 32. Proussaefs P, Lozada J, Kleinman A, Rohrer MD, McMillan PJ. The use of titanium mesh in con- junction with auto- genous bone graft and inorganic bovine bone mineral (Bio-oss) for local- ized alveolar ridge augmentationm: A human study. *Int J Periodontics Restorative Dent* 2003;23:185-95.

33. Hammerle CHF, Schmid J, Olah AJ, Lang NP. Osseous healing of experimentally created defects in the calvaria of rabbits using guided bone regeneration: A pilot study. *Clin Oral Impl Res* 1992;3:144-147.
34. Lansberg CJ. Socket seal surgery combined with immediate implant placement: Novel approach for single-tooth replacement. *Int J Periodont Res Dent* 1997;17:141-149.
35. von Arx T, Hardt N, Wallkamm B. The TIME technique : a new method for localized alveolar ridge augmentation prior to placement of dental implants. *Int J Oral Maxillofac Implants* 1996; 11:387-94.
36. Casati MZ, Sallum EA, Caffesse RG, Sallum AW. Enamel matrix derivative and healing after guided bone regeneration in dehiscence-type defects around implants: A histomorphometric study in dogs. *J Periodontol* 2002;73:789-796.
37. McGinnis M, Larsen P, Miloro M, Beck FM. Comparison of resorbable and non-resorbable guided bone regeneration materials: A preliminary study. *Int J Oral Maxillofac Implants* 1998;13:30-35.
38. Owens KW, Yukna RA. Collagen membrane resorption in dogs : a comparative study. *Implant Dent* 2001;10: 49-58.
39. Linde A, Thoren C, Dahlin C, Sanberg E. Creation of new bone by an osteo-promotive membrane technique. *J Oral Maxillofac Surg* 1993;51:892-897.
40. Tinti C, Vincenzi G, Cochetto R. Guided tissue regeneration in mucogingival surgery. *J Periodontol* 1993;64:1184-1191.
41. Tinti C, Vincenzi GP. Expanded poly-tetrafluoroethylene titanium-reinforced membrane for regeneration of mucogingival recession defects: A 12-case report. *J Periodontol* 1994;65:1088-1094.
42. Machtei EE, Cho MI, Dunford R, Norderyd J, Zambon JJ, Genco R. Clinical, microbial, and histological factors which influence the success of regenerative periodontal therapy. *J Periodontol* 1994;65:154-161.
43. Lee KH, Herr Y, Kwon YH. Effect of pore number of titanium mesh on bone formation in the procedure of GBR. Ph.D. Thesis, graduate school of dentistry, Kyung-hee university.
44. Lundgren AK, Lundgren D, Taylor A. Influence of barrier occlusiveness on guided bone augmentation: An experimental study in the rat. *Clin oral Impl Res* 1998;9:251-260.

사진부도 (1)

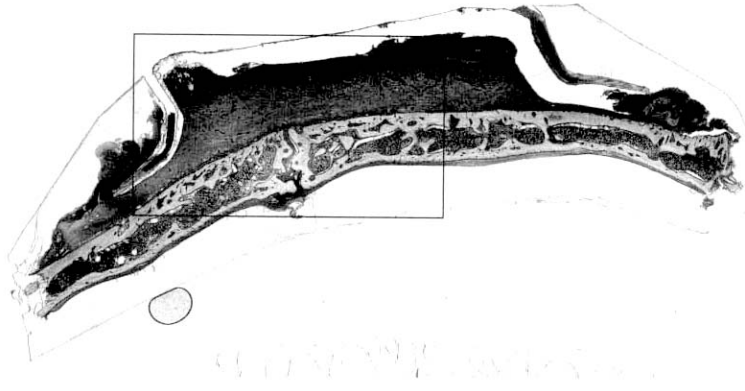


Figure 1

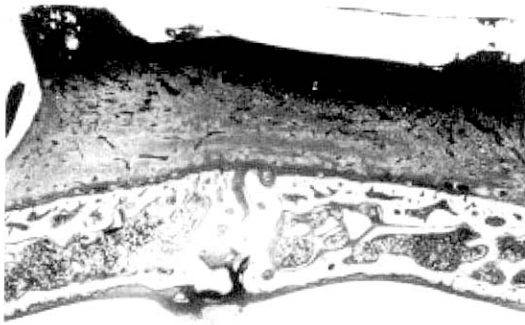


Figure 1a

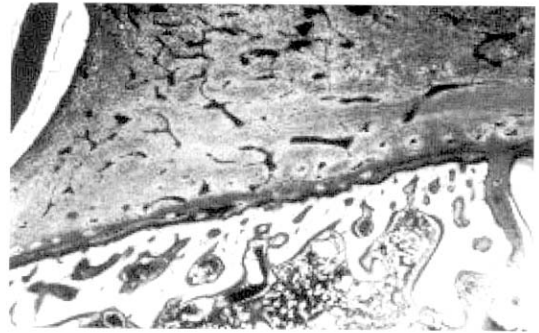


Figure 1b

사진부도(II)

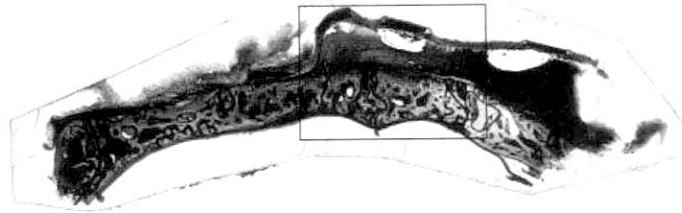


Figure 2

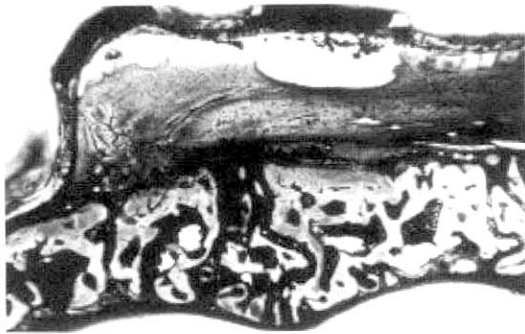


Figure 2a

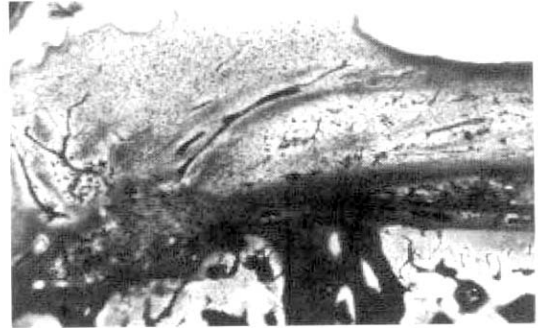

Figure 2b

사진부도 (Ⅲ)

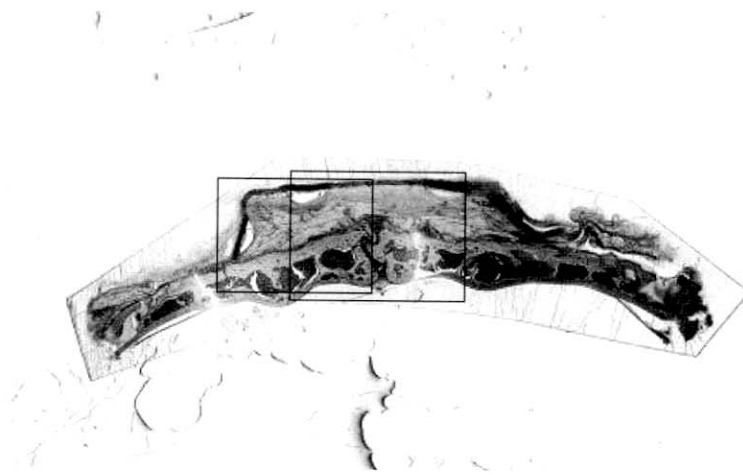


Figure 3

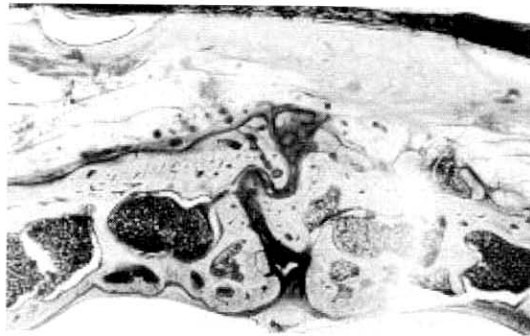

Figure 3a

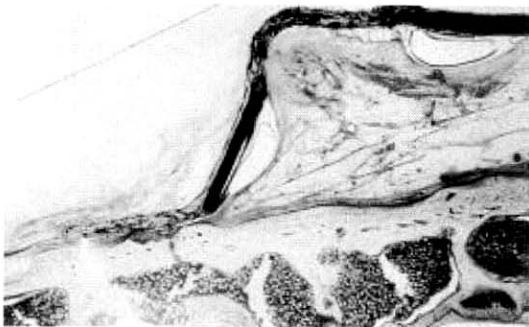


Figure 3b

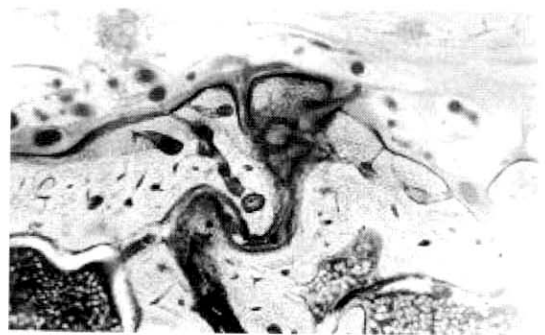


Figure 3c

사진부도 (IV)

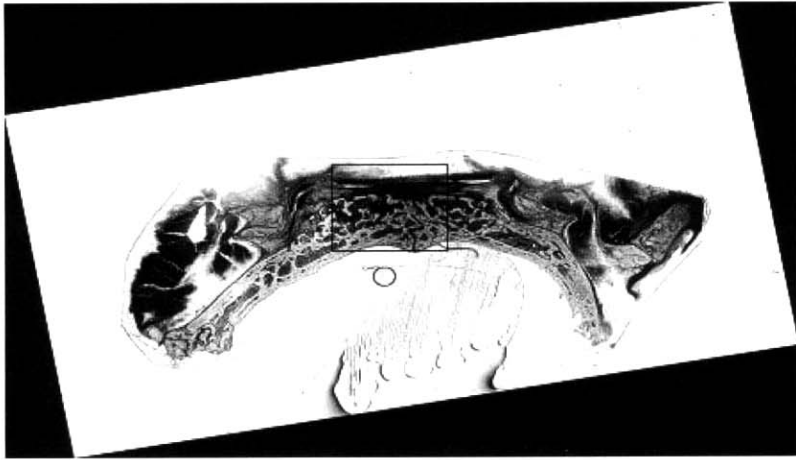


Figure 4

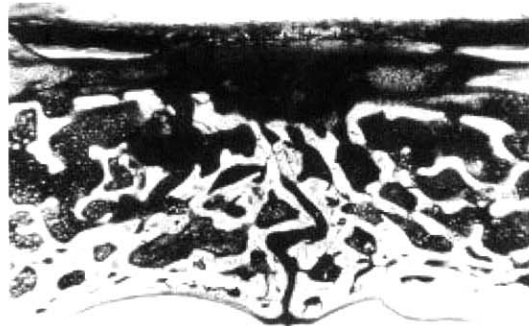


Figure 4a

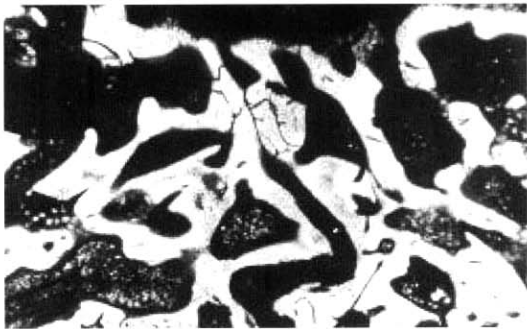


Figure 4b

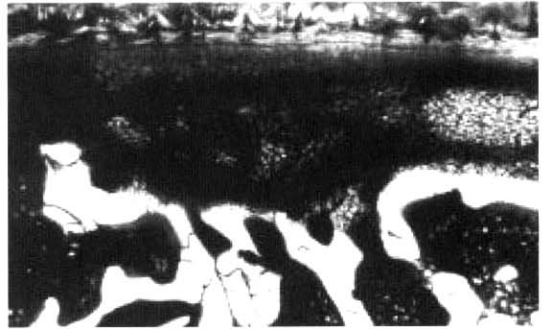


Figure 4c

Osteopromotive effect of Titanium Reinforced-ePTFE membrane

Jean Lee¹, Young-Hyuk Kwon¹, Joon-Bong Park¹, Yeek Herr¹, Jong-Hyuk Chung¹, Chong-Kwan Kim²

¹Department of Periodontology, Kyung Hee University, Seoul, Korea

²Department of Periodontology, Research Institute for Periodontal Regeneration College of Dentistry and Brain Korea 21 project of Medical Sciences, Yonsei University, Seoul, Korea

The purpose of this study is to evaluate the regenerated bone histologically using titanium reinforced ePTFE(TR-ePTFE) membrane and to investigate cell occlusiveness, wound stabilization and tissue integration of TR-ePTFE membrane.

Adult male rabbits (mean BW 2kg) and TR9W (W.L.Gore&Associate,INC,USA) were used in this study.

Intramarrow penetration defects were surgically created with round carbide bur(HP long #6) on calvaria of rabbits. TR-ePTFE membrane was applied to defect. Then guided bone regeneration was carried out using TR-ePTFE membrane and resorbable suture. At 2,4,8,12 weeks after the surgery, animals were sacrificed. Non-decalcified specimens were processed for histologic analysis.

The result and conclusion of this study were as follows:

1. TR-ePTFE membrane had good ability of biocompatibility and cell occlusiveness.
2. space making for guided bone regenerayion was good at TR-ePTFE membrane.
3. Tissue integration was not good at TR-ePTFE membrane. So, wound stabilization was not good.
4. At 8 weeks, 12 weeks after GBR procedure, bone formation was seen.

From the above results, TR -ePTFE membrane fixed tightiy on alveolar bone might be recommended for the early bone formation.

Key words : TR-ePTFE, cell occlusiveness, wound stabilization, tissue integration