

## 응급 수술을 요하는 선천성 횡격막 내번증 1예

순천향대학교 의과대학 흉부외과학교실

이석열 · 이승진 · 박형주 · 이철세 · 이길노

### A Case of Congenital Diaphragmatic Eventration Requiring Emergency Operation

Seock Yeol Lee, M.D., Seung Jin Lee, M.D., Hyung Joo Park, M.D.,  
Cheol Sae Lee, M.D., Kihl Rho Lee, M.D.

*Department of Cardiothoracic and Vascular Surgery, the Soonchunhyang University College of Medicine,  
Chunan, Korea*

A one day old female infant was brought to the emergency room suffering from shortness of breath. An x-ray revealed the gastrointestinal tract in the right thoracic cavity. An emergency operation demonstrated eventration of the diaphragm, and a plication was performed. The baby was discharged without complication and has been followed up in the out patient clinic. Congenital diaphragmatic eventuation requiring emergency operation is rare.

(J Kor Assoc Pediatr Surg 10(2):142~144), 2004.

**Index Words :** Diaphragm, Eventration, Plication

## 서 론

선천성 횡격막 내번증은 드문 질환으로 대부분이 증상이 없지만 출생 직후부터 심한 호흡곤란을 나타내어 응급 수술을 요하는 경우도 있다. 본원에서는 출생 직후 횡격막 내번증으로 호흡부전이 나타난 신생아에서 응급개흉술로 치료하였기에 문헌고찰과 함께 보고하는 바이다.

## 증 례

생후 24시간된 여아가 호흡곤란으로 본원 응급실에 내원을 하였다. 환아는 임신 38주 만에 개인의원에서 제왕절개술을 통해 분만되었으며 체중은 3.4kg이었다. 출생시부터 말초 청색증이 있었고 산소공급을 하면서 관찰중 50-60회의 빈호흡이 지속되어 본원으로 전원되었다. 내원 당시 subcostal retraction 이 심하였고 청진상 양폐음이 거의 들리지 않았으며 우측 폐야에서는 장음이 약하게 청진되었다. 심잡음은 들리지 않았다. 동맥혈 가스검사는 pH 7.25 PO<sub>2</sub> 35.9, PCO<sub>2</sub> 56.8이었다. 먼저 기관내 삽관을 하고 ambu-bagging을 하면서 신생아실로 옮겼다. 인공호흡기로 100%산소를 투여하면서 심초음파를 시행하였으며 이상소견은 없었다. 단순 흉부사진과 복부초음파에서는 우측

**Correspondence :** Seock Yeol Lee, M.D., Department of Cardiothoracic and Vascular Surgery, Soonchunhyang University College of Medicine, #23, Bong-Myung Dong, Chunan, Chungcheongnam-do 330-721, Korea

Tel: 041)570-2193, Fax: 041)575-9674

E-mail: csdoctor@sch.ac.kr

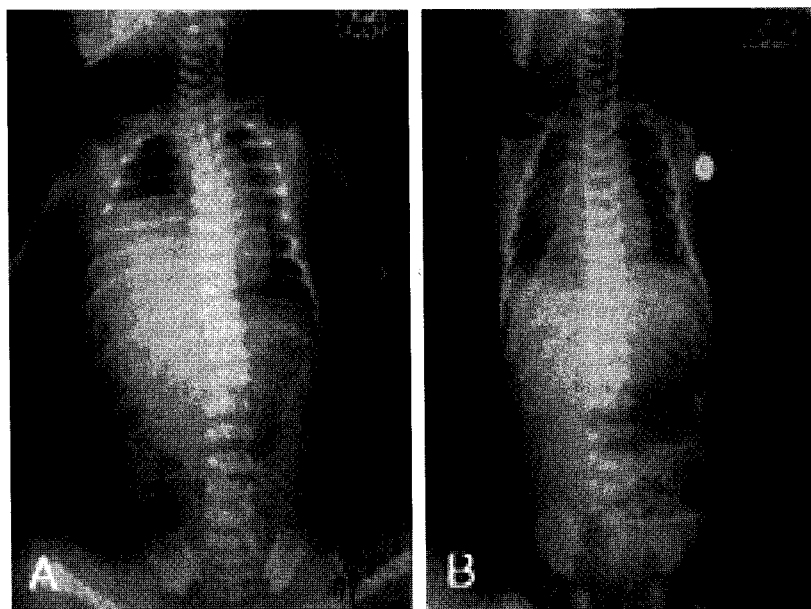


Fig. 1. Chest radiograms; the pre-operative (A) and the post-operative (B) stages.

흉곽으로 간장과 대장들이 올라와 있었으며 횡격막 내번증과 횡격막 탈장과의 감별은 되지 않았다 (그림 1). 이어 응급수술을 하기로 결정하였다. 수술은 환아를 좌측와위로 누인 상태에서 우측 후측방 개흉술을 실시하여 제 6번 늑간으로 접근을 하였다. 흉강내에는 얇은 횡격막과 함께 간장, 위와 대장이 올라와 있었다. 횡격막은 매우 얇은 상태였으며 탈장을 의심할만한 결손부위나 낭(sac)은 없었다. 횡격막에 소절개를 하고 올라온 간장, 위와 대장을 복강내로 밀어넣고는 이완된 횡격막을 타원형으로 절제하고 겹쳐서 봉합한 후에 양측 봉합단을 다시 주름잡아 봉합하는 추벽성형술을 실시하였다.

폐를 팽창시키고 살펴보니 폐에 또 다른 선천성 기형은 없었다. 수술후 인공호흡기 치료를 받았다. 자발호흡이 약하였고 호흡기 이탈을 수차례였으나 잘되지 않다가 수술 13일 후에 호흡기 이탈이 되었다. 수술 24일째 별다른 합병증 없이 퇴원하였으며 현재 외래추적 중이다.

## 고 찰

횡격막 내번증은 횡격막이 파열이나 결손이 없이 횡격막의 일부 또는 전부가 상승한 상태를 말한다. 이러한 횡격막 내번증은 드문 질환으로 1947년 Bisgard<sup>1</sup>가 처음으로 선천성 횡격막 내번증에 대한 성공적인 수술을 시행한

이래 가끔씩 보고가 되고 있다. 선천성 횡격막 내번증은 대부분이 증상이 없지만 출생 직후부터 심한 호흡곤란을 나타내어 응급수술을 요하는 경우도 있다. 국내에서도 선천성 횡격막 내번증에 대하여 많은 보고들이 있으나 외국 문헌과 비교하여 수술례가 적고 수술례들도 대부분이 신생아기 이후에 증상을 나타낸 보고들이 대부분이며 출생 직후 수술을 시행한 예는 극히 드물다<sup>2</sup>.

이 질환의 발병 원인은 확실히 규명되지는 않았으나 횡격막이 정상적으로 태생 10주에 중장(midgut)이 복강내로 조기복귀 함으로써 횡격막의 형성을 연장하여 이완될 수 있다고 하며 이때 횡격막을 형성하는 근육층의 발육장애를 초래한다. 반면에 후천성 횡격막 내번증은 횡격막 신경의 외상, 염증, 악성종양등으로 발생된다<sup>3</sup>.

선천성 횡격막 내번증의 발생빈도는 Beck등<sup>4</sup> 의하면 2,500명의 영아중 4%에서 발견이 되었고 3명에서 증세가 있었다고 하였다. 남자가 여자보다 2대1로 많다고 하며 좌측이 우측보다 8대1 정도로 많다고 한다<sup>5</sup>. 또한 다른 보고에 의하면 한쪽 횡격막의 완전 내번증은 남자에 많고 좌측에 흔히 발생한다고 하며 부분 내번증은 우측에 많고 남녀에게서 비슷하게 나타난다고 한다<sup>6</sup>.

횡격막 내번증은 대개는 한쪽에서 나타나는데 드물게는 양측에서 발생한다는 보고도 있다<sup>7</sup>. 횡격막 내번증의 증상은 증상 없이 방사선 소견뿐인 경우도 많고 본 증례처럼 출생 직후부터 횡격막 탈장과 비슷한 심한 호흡기 증상을

나타낼 수도 있다. 선천성 횡격막 탈장은 대부분이 횡격막에 결손부위가 있다. 그러나 결손부 없이 탈장낭이 있는 경우도 많다<sup>8</sup>. 따라서 횡격막 내번증과 횡격막 탈장을 수술 전에 구별하기는 매우 어렵다<sup>9</sup>. 본 증례의 경우도 술전 초음파에서는 탈장과 내번증을 구별하기가 어려웠다. 수술장에서 횡격막을 관찰하니 결손부나 탈장낭이 존재하지 않고 얇은 횡격막이 전체적으로 이완된 상태였기에 내번증으로 진단을 하였다.

아동이나 어른에 있어서는 신생아보다 호흡곤란이 적은데 이는 신생아에서는 불안정한 종격동이 쉽게 전위되어서 불충분한 환기나 심장이나 대혈관의 비틀림을 유발하고, 약한 늑간근육, 그리고 상대적으로 좁은 기관지에 의한 기관지폐쇄 등에 기인한다<sup>10</sup>. 따라서 신생아기 경우에 심한 호흡부전이 유발되면 즉각적인 수술이 시행되어야 한다.

수술의 장기 성적에 대한 보고로서 Kizilcan<sup>11</sup>은 횡격막 주름성형술을 시행한 후 장기 관찰이 가능하였던 12례의 유소아에 대한 결과를 보고하였다. 평균 약 5년간의 관찰을 통하여 장기 성적은 양호하며 수술이 횡격막의 발달에 장애를 주지 않았음을 알 수 있었다고 하였다. 또한 주름성형술은 안전하게 시행될 수 있으나 드물게 재발, 기흉, 횡격막과열 등이 발생 될 수 있다고 한다<sup>12</sup>. 본 증례는 호흡곤란으로 내원한 생후 24시간된 신생아에서 응급 개흉 수술로 횡격막 내번증을 치료하였기에 보고하는 바이다.

## 참 고 문 헌

1. Bisgard JD.: *Congenital eventration of the diaphragm*. J Thorac Surg 16:484-91, 1947
2. 이철범 홍기웅 노진삼: *생후 24시간 이내에 수술을 요하는 선천성 횡격막 탈장 및 횡격막 내번증*. 대흉지 21(1) 175-83, 1988
3. Moinuddeen K, Baltzer JW, Zama N. *Diaphragmatic eventration: an uncommon presentation of a phrenic nerve schwannoma*. Chest 119(5):1516-6, 2001
4. Beck WC, Motosy DS: *Eventration of diaphragm*. Arch Surg 65:557-63, 1952
5. Thomas TV: *Congenital eventration of the diaphragm*. Ann Thorac Surg 1970;10:180-92
6. Eren S, Ceviz N, Alper F: *Congenital diaphragmatic eventration as a cause of anterior mediastinal mass in the children: Imaging modalities and literature review*. Eur J Radiol 51:85-90, 2004
7. Oh A, Gulati G, Sherman ML, Golub R, Kutin N: *Bilateral eventration of the diaphragm with perforated gastric volvulus in an adolescent*. J Pediatr Surg 35(12):1824-6, 2000
8. Daher P, Zeidan S, Azar E, KhourybM, Melki I, Mikhael R: *Right congenital diaphragmatic hernia a well-known pathology*. Pediatr Surg Int 19:293-295, 2003
9. Rais-Bahrami K, Gilbert JC, Hartman GE, et al. *Right diaphragmatic eventration simulating a congenital diaphragmatic hernia*. Am J Perinatol 13:241-243, 1996
10. Symbas PN, Hatcher CR, Waldo W: *Diaphragmatic eventration in infancy childhood*. Ann Thorac Surg 24:113-9, 1977
11. Kizilcan F, Tanyel FC, Hicsonmez A, Buyukpamukcu N: *The long-term results of diaphragmatic plication*. J Pediatr Surg 28:42-44, 1993
12. Lakk A, Bajpai M, Gupta DK. *Incarcerated diaphragmatic hernia secondary to plication for eventration of diaphragm*. Indian J Pediatr 68(4):357-358, 2001