

선천성 영아 섬유육종

가톨릭대학교 의과대학 외과학교실

김태형 · 정재희 · 송영택

Congenital Infantile Fibrosarcoma

Tae Hyoung Kim, M.D., Jae Hee Chung, M.D., and Young Tack Song, M.D.

Department of Surgery, College of Medicine, the Catholic University of Korea
Seoul, Korea

A newborn male baby was transferred to our hospital with a left inguinal mass. The mass was huge measuring 10×10 cm, engorged, and dark-blue colored as a result of internal hemorrhage. Unstable vital signs were combined with DIC and acute renal failure. Emergency operation was performed because of the suspicion of bowel perforation. The peritoneal cavity was full of ascitis and the distal jejunum had a 0.5 cm perforation. Segmental resection of the jejunum and incisional biopsy of the inguinal mass were performed. On pelvic and thigh MRI, the mass protruded into pelvic cavity and encircled large vessels and nerves of the thigh. Pathologic diagnosis was congenital infantile fibrosarcoma. Fifteen days after operation, primary tumor excision was undertaken. The second look operation, performed after 6 times VAC chemotherapy, revealed no remained malignant cell on microscopic section. The baby has been followed closely for the last eight months.

(J Kor Assoc Pediatr Surg 10(1):52~55), 2004.

Index Words : *Infantile fibrosarcoma, VAC chemotherapy*

서 론

선천성 영아섬유육종은 모든 소아 연부조직 육종의 10% 정도의 빈도를 보이는 드문 질환으로, 1세 이하에서는 가장 많이 발생하는 연부조직 육종이며 이들 중 1/3 이상이 출생 시에 발견된다¹⁻⁴. 주로 사지와 몸의 축 부위에 주로 발생하

며, 전이율 10%, 생존율 90% 정도를 보여 예후는 좋다. 치료는 절제술로 근치를 기대할 수 있으나, 50% 이상에서 하지 절단이 필요하기 때문에 vincristine, actinomycin-D, cyclophosphamide (이하 VAC)를 병합하여 사용하는 술전 항암 요법을 시행함으로써 하지 절단의 빈도를 줄이고 있다⁵. 저자들은 출생 시 좌 서혜부 종괴가 발견되었고, 선천성 영아 섬유육종으로 진단된 1예를 경험하였기에 보고하는 바이다.

증 례

자연분만에 의하여 37주 5일에 3.24 kg으로 출생한 생후 1일된 남아는 인근 병원에서 출생 시 발견된 좌 서혜부 종괴를 주소로 본원으로 전원되었다. 전원 당시 활력지수는 맥박

Correspondence : Young Tack Song, M.D., Department of Surgery, St. Mary's Hospital, the Catholic University of Korea, 62 Yoido-dong, Youngdungpo-gu, Seoul 150-713, Korea
Tel: 02) 3779-1135, Fax: 02) 786-0802
E-mail: ytsong@catholic.ac.kr

본 논문의 요지는 2003년 6월, 서울에서 개최된 제 19회 대한소아외과학회 춘계학술대회에서 발표되었음.

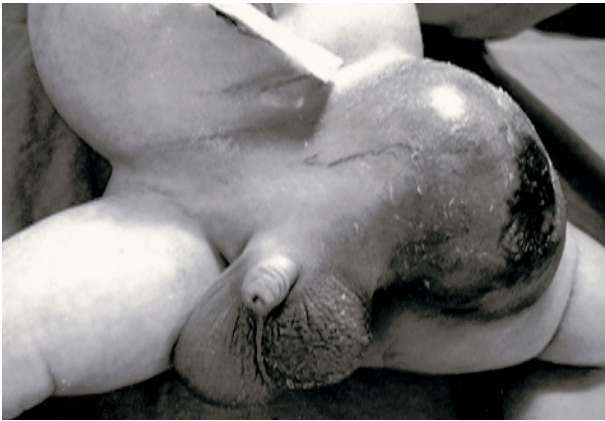

Fig. 1. Gross finding of the tumor at birth, showing a huge mass on the left inguinal area, measuring 10 x 10 cm in maximum dimension. The mass is engorged, and dark-blue colored by internal hemorrhage.

수 분당 124회, 호흡수 분당 120회였으며 체온은 상당히 낮았다. 이학적 검사상 환아는 창백하였고, 청색증을 띠었다. 좌 서혜부 종괴는 약 10×10 cm 정도였고 혈관이 많이 발달되어 있었으며 내부의 출혈로 인해 검푸른 색을 띠었다 (그림 1). 모세혈관 가스 검사상 PH 6.8, PaO₂ 43.3 mmHg, PaCO₂ 53 mmHg, HCO₃ 7 mM/L, SaO₂ 58%였고, 혈액 검사 상 WBC 19,400/mm³ (Seg:64.2%), Hg 10.8 mg/dL, Hct 30.8%, Platelet 84,000/mm³, PT 35.7%, PT INR 1.91, Anti-thrombin III 38.1% (정상치: 39-87), D-dimer >2,000 ug/L (정상치: 68-494)로 범발성 응고 장애소견을 보였다. 또한 소변을 보지 못하고 BUN 52.3 mg/dL, Cr 3.13 mg/dL로 급성 신부전의 소견을 보였다.

보존하면서 산소를 공급하였으나 호흡수가 100회 이상으로 빠르면서 SaO₂가 70%이하로 떨어져 기관 삽관을 시행하고 인공호흡으로 유지하면서 항생제 및 이뇨제 투여하고 수혈을 하면서 보전적 치료하였다. 환아는 생후 2일째부터 상부위장관 출혈소견을 보여 구위관으로 혈성분비물이 배액되었고, 생후 4일에 복부 팽만 심해지면서 복부 사진상 유리공기가 보여 응급 수술을 시행하였다.

수술 소견상 태변이 섞인 다량의 복수가 있었으며 괴사성 장염에 의한 것으로 판단되는 원위부 공장외막의 천공이 0.5 cm 크기로 한군데 있어 부분절제하고 단단문합을 시행하였다. 서혜부 종괴에서 조직검사를 하였는데 조직 내에 괴사가 심하고 조직이 연하며 혈관이 풍부하여 조직검사 시 출혈이 심하였다. AFP >60,000 ng/dL (정상범위: 16,180-272,270 ng/dL), β-hCG 11.93 IU/L (정상치 <3 IU/L)이었다.

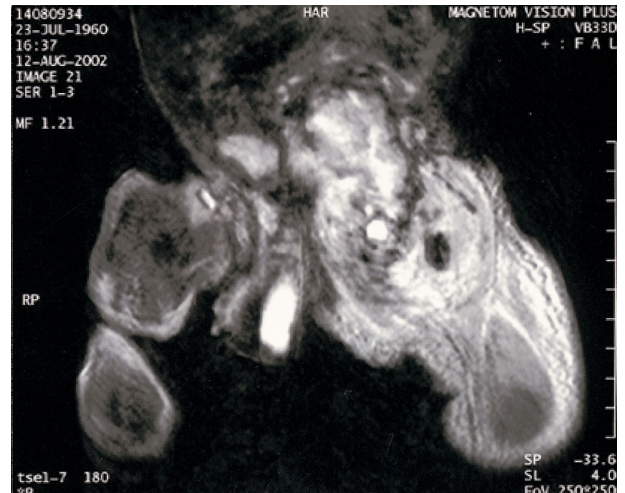


Fig. 2. Magnetic resonance image (MRI), showing the ill defined soft tissue mass involving left proximal thigh, and extending into the pelvic cavity. Signal intensity was higher than that of the skeletal muscle of hemorrhage on T2-weighted images.

수술 후 7일째 수유를 시작하였고, 피부가 괴사되었던 종괴 부위는 어느 정도 치유되고 전신상태도 회복되어 수술 후 9일째에 좌 서혜부 및 하지 종괴 부위의 자기공명 영상 촬영을 시행하였다. 자기공명 영상 상 내부에 출혈을 동반한 종괴가 좌 근위부 대퇴부부터 골반 강까지 침범하고 있었으며 골반 강내의 종괴에 의해 방광이 우측으로 밀려있었다. 종괴는 1차 수술 시 조직검사로 인하여 크기가 줄어 6×4.5 cm 정도로 측정되었고 장골 및 대퇴혈관과 신경을 싸고 있었으며 주위 근육조직과는 경계가 불분명하였다 (그림 2).

이전에 시행하였던 조직검사 상 괴사를 동반한 분화가 안된 육종 소견을 보였다. 1차 수술 후 15일에 2차 수술을 시행하였다. 종괴가 혈관과 신경을 싸고 있어 구조물의 확인이 어렵고 주위조직과 박리가 잘 되지 않아 서혜부 종괴의 혈관을 싸고있는 일부분을 남기고 부분절제 (45g)하였으며 골반강 내에 있는 종괴는 일부 조직만을 끊어내어 제거하였다. 조직소견상 선천성 영아 섬유육종으로 진단되었다 (그림 3). 2차 수술 후 21일에 큰 문제 없이 회복되어 수술 후 22일에 VAC를 병합하여 1차 항암치료를 하고 수술 후 25일에 퇴원하였다. 1차 수술 2개월 후 다시 검사한 AFP는 140.71 ng/dL로, β-hCG는 0.22 IU/L로 감소하였다.

환아는 VAC 항암치료를 6차례 시행하였고, 그 후 골반내 종양의 크기가 줄어 2차 수술 6개월 반 후에 다시 남아있는 종양의 절제술을 시행 하였다. 하복부를 횡행절제한 후 복부 종괴에 접근하였다. 종괴는 다결절의 양상을 보이며 경

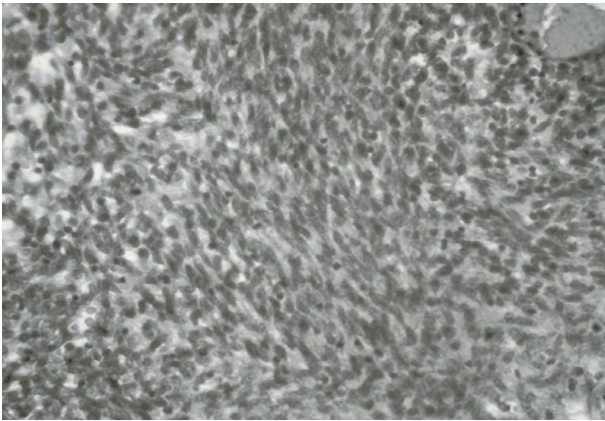


Fig. 3. Photomicrogram of the tumor. Uniform, fibroblasts arrange in a fascicular growth pattern. (H & E staining, x100)

계가 불분명하였고, 2.5×2.5 cm의 크기로 단단하고 흰색을 띠었다. 조직검사 상 육아조직형성, 만성 염증과 섬유화 소견을 보였고 악성종양 세포는 없었다. 술 후 13일에 합병증이 퇴원하였다. 현재는 마지막 3차 수술 후 8개월째 항암치료 하지 않고 관찰 중이다.

고 찰

영아 섬유육종은 Stout (1962)⁶ 처음으로 기술하면서 31예를 고찰하여 주로 5세 이하에서 발생하며 전이를 잘 하지 않는다고 하였다. 그 후 Chung, Enzinger (1976)²는 53예를 보고하면서 성인의 섬유육종과는 구별되는 질병으로 구분하였다. 또한 Soul, Pritchard (1977)⁷가 110예를 경험하고 비슷한 결론을 발표하였다.

임상적인 양상을 보면 소아에서는 드물며 모든 악성종양 중에서 1%미만의 빈도와 연부 조직 육종의 10%를 차지한다. 그러나 영아에서는 악성 연부 조직 종양 중 비교적 흔하여 대략 50%를 차지하고 주로 생후 첫 1년에 발생하며 약 1/3에서 출생 시 발견된다^{2-4,6-10}. 남아에서 좀더 흔하고 70%가 발, 발목, 하지, 손, 손목, 전완 등의 사지를 침범하며 그 다음으로 몸통, 머리, 목에 발생한다. 그 외에 후복막, 장간막, 안구등과 같은 부위의 침범사례도 보고되고 있다^{2,5,11}. 대부분의 종양은 수주에서 수개월내에 빠르게 성장하는 것이 특징이다.

1-20cm로 크기의 다양성을 보이며 밖으로 자라나 어떤 경우는 덮고 있는 피부의 괴사를 동반하기도 한다. 종괴의 경계가 불분명하고 크기가 큰 경우가 대부분이고 저자들의

경우와 마찬가지로 심한 괴사와 출혈을 동반한다. 현미경적으로 동일한 모양의 방추형 세포로 구성되어있으며 다발이나 속 (fascicles)의 형태로 배열되어 있어 오너무늬상 (herringbone appearance)을 보인다. 세포의 핵은 다양성을 보이지 않으며 핵상분열이 활발하다. 또한 성인의 경우와 마찬가지로 다핵 거대세포는 드물지만 만성 염증성세포 특히 임파세포가 많이 분포되어 성인의 섬유육종과 구별할 수 있다. 면역조직화학염색 상 근육세포에서 양성을 보이는 바이멘틴과 액틴에 양성이며 데스민, 마이오글로빈, S-100 단백질에 음성을 보인다. 본 증례에서도 같은 결과를 보였다. 조직학적으로 감별해야하는 질환으로는 횡문근육종의 방추형세포아형, 영아횡문근섬유육종, 영아 혈관외피세포종, 영아 섬유육종 등이 있다.

선천성 영아 섬유육종은 성인의 섬유육종에 비해 예후가 좋아 광범위 완전 절제로 완치를 기대할 수 있다. 그러나 국소 재발률이 17-43%정도이며 이는 초기치료가 광범위하게 되었는지에 따라 좌우될 뿐 종괴의 위치 및 크기, 환자의 나이, 세포중실성, 세포분열수, 종괴 내 괴사등과 재발의 빈도는 큰 연관이 없다^{2,6,7}. 원격 전이는 드문 편이지만 Blocker 등(1987)¹¹ 부위에 따라서 달라 사지에 발생한 경우는 8%의 전이율을 보이는데 반해 체측에 발생하는 경우는 이보다 높은 26%의 전이율을 나타낸다고 하였다. 나이에 따라서도 5세 이하의 환아에서는 단지 8%에서만 전이를 하며 전체 5년 생존율은 90%로 좋은 예후를 보이고 있다^{2,6,12}. 그러나 중요한 신경, 혈관 다발이 종양에 의해 침범되었을 경우 상당한 유병률을 갖는다. 수술 전에 MRI나 초음파검사를 통해 종양과 정상 조직 및 신경, 혈관 다발과의 해부학적 관계를 명확히 함으로써 수술 계획에 도움을 받을 수 있다.

전통적인 치료는 광범위 절제술로부터 사지절단까지 다양하고 사지절단은 종괴의 침범정도와 크기에 따라 광범위 절제가 불가능 할 경우 시행하게 된다. 섬유육종은 항암치료에 반응이 좋아 술 전 항암치료로 종괴의 크기를 줄여 사지절단의 빈도를 줄이고 광범위 절제를 할 수 있게 되었고, 또한 수술이 불가능한 경우에는 단독으로 항암요법을 사용하기도 한다^{3,6,11}. 가장 최근에는 술 전 항암요법으로 크기의 감소 뿐 아니라 완전관해를 가져왔다는 보고가 있다^{9,13,14}. 항암치료는 또한 부분 절제술 후 사용되기도 한다. 소아에서 방사선치료는 장기간 유해한 결과를 가져오기 때문에 아주 제한된 경우에만 사용되고 있다.

영 유아에서 항암치료를 하는 것에 대한 논쟁은 계속되고 있으며, 신생아에서의 항암치료는 약제의 흡수, 분배, 대사,

그리고 배설에 있어서 복잡하며 매우 어린 연령 때문에 치료와 장기간의 독성 등을 고려해야한다^{3,15}. 반응이 있는 약제의 조합으로는 IfosVA (ifosphamide, vincristine, adriamycin), VAC와 VA 등이 있고, VA는 장기간의 부작용과 백혈병 유발의 빈도가 상대적으로 낮기 때문에 초기의 선택약제로 선호되고 있으나 약제의 선택은 개별화 하여야 한다. 또한 선천성 영아 섬유육종의 임상적인 행태는 예측 불가능하여 모든 환자에서 적극적인 추적관찰이 중요하다⁸.

국내에서는 박 (1994) 등¹⁶이 생후 3개월부터 발생하였던 좌측 하지의 선천성 영아 섬유육종 1예를 치료한 보고가 있었다. 저자들의 경우는 출생 시 발견된 선천성 영아 섬유육종으로 1차 수술 시 광범위 완전 절제는 불가능 하였지만 술 후 VAC 항암요법을 6차례 시행한 후 다시 수술하여 하지의 장골 및 대퇴 혈관을 둘러싼 종양조직 일부를 제외하고 모두 절제하였다. 2차 수술로 제거한 조직검사 상 악성세포가 발견되지 않아 현재 항암치료 없이 추적관찰 중이다.

참 고 문 헌

1. Koji K, Susam P, and Kazuhiko T. *Infantile fibrosarcoma, report of two cases*. Scand J Plast Reconstr Hand Surg 33:105-109, 1999
2. Chung EB, Enzinger FM. *Infantile fibrosarcoma*. Cancer 38:729-739, 1976
3. Grier HE, Perez-Atayde AR, Weinstein HJ. *Chemotherapy for inoperable infantile fibrosarcoma*. Cancer 56:1507-1510, 1985
4. Hays DM, Mirabal VQ, Karlan MS, Patel HR, Landing BH. *Fibrosarcoma in infants and children*. J Pediatr Surg 5:176-183, 1970
5. Ninane J, Grosse S, Panteon E, Claus D, Rombouts JJ, Cornu G. *Congenital fibrosarcoma. Preoperative chemotherapy and conservative surgery*. Cancer 58:1400-1406, 1986
6. Stout AP. *Fibrosarcoma in infants and children*. Cancer 15:1028-1040, 1962
7. Soule EH, Pitchard DJ. *Fibrosarcoma in infants and children. A review of 110 cases*. Cancer 40:1711-1721, 1977
8. Kransdorf MJ. *Malignant soft-tissue tumors in a large referral population: distribution of diagnoses by age, sex, and location*. AJR 164:129-134, 1995
9. Kynaston JA, Malcolm AJ, Craft AW et al. *Chemotherapy in the management of infantile fibrosarcoma*. Med Pediatr Oncol 21:488-493, 1993
10. Iwasaki H, Enjoji M. *Infantile and adult fibrosarcomas of the soft tissues*. Acta Pathol Jpn 29:377-388, 1979
11. Blocker S, Koenig J, Ternberg J. *Congenital fibrosarcoma*. J Pediatr Surg 22:665-670, 1987
12. Ferguson WS. *Advances in the adjuvant treatment of infantile fibrosarcoma*. Expert Rev Anticancer Ther 3(2):185-191, 2003
13. Desbois JC, Delepine N, Cornille H, Delepine G. *Congenital fibrosarcoma: a case for neoadjuvant chemotherapy*. Med Pediatr Oncol 19:366-373, 1991
14. Renard M, Brock P, Kruger M. *Chemotherapy in congenital fibrosarcoma*. Med Pediatr Oncol 19:362-371, 1991
15. Siegel SE, Morgan RD. *Problems in the chemotherapy of cancer in the neonate*. Am J Pediatr Hematol Oncol 3:287-298, 1981
16. Park CP, Lyn GS, Park CK, Lee JD. *Infantile fibrosarcoma: a case report*. Kor J Pathol 28:313-315, 1994