

소아에서 진단된 Visceral Leishmaniasis

서울대학교 의과대학 외과학교실

김현영 · 정성은 · 박귀원 · 김우기

Visceral Leishmaniasis in a Child

Hyun-Young Kim, M.D., Seung-Eun Jung, M.D., Kwi-Won Park, M.D., Woo-Ki Kim, M.D.

Department of Surgery, Seoul National University College of Medicine
Seoul, Korea

Visceral leishmaniasis is a life-threatening systemic infection caused by a protozoa of the genus leishmania and transmitted by sandfly. We report the first case of visceral leishmaniasis in Korea. The patient was a one-year-old girl admitted with the symptoms of fever, abdominal distension, pancytopenia, and purpura. She traveled to Argentina 5 months ago, and has had symptoms such as fever and pale appearance. Laboratory findings were: WBC, 12,680/mm³; Hg, 3.7g/dL; platelet, 100K; total bilirubin, 1.2mg/dL; AST/ALT, 48/10 U/L. CT scan and MRI showed hepato-splenomegaly. On laparotomy, excision of an accessory spleen and splenic hilar lymph nodes were performed. Many amastigotes were microscopically identified in histiocytes from the biopsy tissues. Sodium stibogluconate was administrated for 2 weeks, which did not relieve the symptoms. After administration of the additional Amphotericin B for 3 weeks, symptoms were improved. (J Kor Assoc Pediatr Surg 10(1):35~38), 2004.

Index Words : Visceral leishmaniasis, Non-endemic areas, Child

서 론

Leishmaniasis는 Leishmania 중 원충류에 의한 감염으로, 모래 파리 (Sandfly)에 의해서 전파되며, 주로 적도 근처의 아프리카, 유럽, 아시아 일부 및 미국 등지에서 발병하는 풍토병으로 알려져 있다¹. 피부와 점막, 구강, 구강인두 및 복강 내 장기를 침범하는 것으로 알려져 있으며, 크게 muco-

cutaneous leishmaniasis와 visceral leishmaniasis로 분류된다¹. 저자들은 풍토 지역으로의 여행 후 고열 및 설사증상과 복부 팽만 및 피부 자반 등의 증상을 보였으나 진단을 내리지 못하여 결국 개복술로 부비 절제를 통한 조직학적 진단을 함으로써 치료할 수 있었던 소아의 복강 내 leishmaniasis 증례를 보고하는 바이다.

증 례

9개월 된 여아가 1개월 전부터 시작된 복부 팽만과 고열을 주소로 내원하였다. 이전에 건강하던 환자는 내원 5개월 전에 아르헨티나를 여행한 경력이 있었으며, 그 후 3개월 동안 상기도 감염 증상과 설사 증상을 보여 보존적 치료를 시행하였으나 호전을 보이지 않았으며, 내원 2개월 전부터 복

Correspondence : Kwi-Won Park, M.D., Department of Surgery, Seoul National University College of Medicine, 28 Yongon-dong, Chongno-GU, Seoul 110-744, Korea
Tel : 02) 760-3635, Fax : 02) 766-3975
E-mail: pedsurg@plaza.snu.ac.kr
본 증례 보고의 요지는 2003년도 6월 21일 서울에서 개최된 제 19회 대한소아외과 춘계학술대회에서 구연 되었음

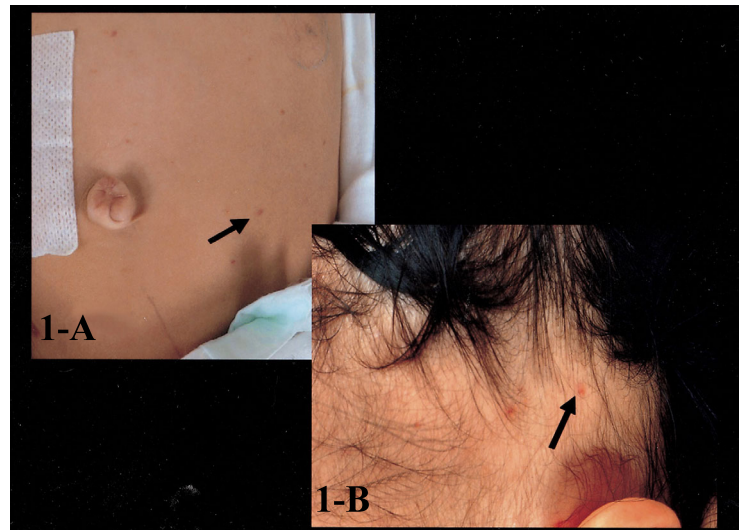


Fig. 1. Skin lesion: purpuric macular lesion abdominal wall(A), and face(B).

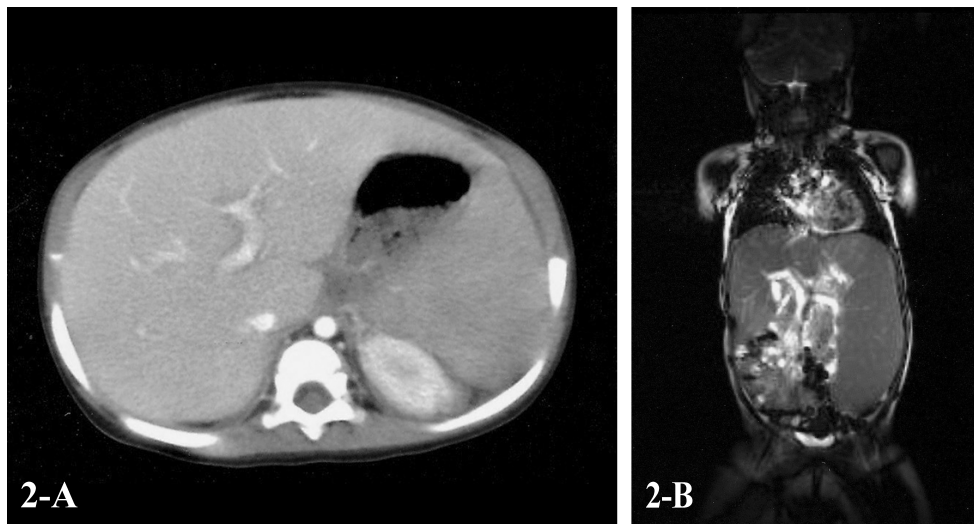


Fig. 2. Hepatosplenomegaly in CT image(A) and MRI image(B)

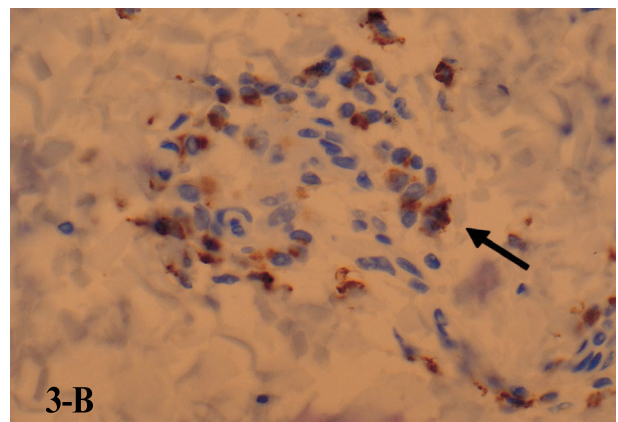
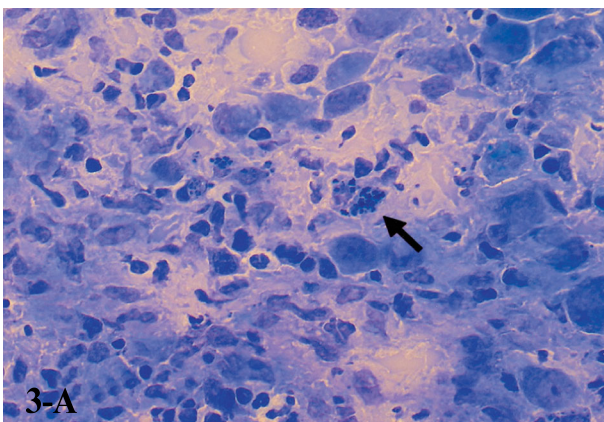


Fig. 3. Microscopic photography, showing the amastigotes in the cells: A, accessory spleen (Giemsa staining: x 400); B, splenic hilar lymph node (Immunohistochemical staining: x 400).

부 팽만과 창백한 안면을 보이며, 경구섭취의 불량과 기면 상태를 자주 보였다. 내원 1개월 전부터 복부팽만이 더욱 심해지며, 고열을 동반하였고, 생식기 주변과 복부 및 얼굴에 붉은 색의 피부 병변을 동반하였다 (그림 1-A, B).

내원 당시 안면부는 창백해 보였으며, 빈혈성 결막이 관찰되었으나 황달성 공막은 관찰되지 않았다. 복부 팽만을 보였으며, 간지 3 횡지로 촉지 되었고, 비장은 좌골 전상부까지 촉지 되었다. 안면부와 생식기 주변 및 복부에 붉은 색의 자반이 여러 개 관찰되었다.

말초 혈액 백혈구 $12,680/\text{mm}^3$, 혈색소 3.7g/dL , 혈소판 100K/mL 이었으며, 간기능 검사상 빌리루빈이 1.2mg/dL , ALP 48U/L , AST 10U/L 이었다. 혈액 응고 검사상 PT 1.35 (INR), aPTT 48.9 초였으며, FDP(+), D-dimer(+)이었다. Coomb's test(-)이었으며, 말초 혈액 도말 소견과 골수 검사에서 적혈구계 과형성 이외에 특이소견은 보이지 않았다. 뼈 스캔에서도 이상소견은 관찰 되지 않았다. 복부 CT와 MRI에서 간과 비장의 비대와 주변림프절 비대가 관찰되었으나 국소적인 병변은 관찰되지 않았다 (그림 2-A, B). 피부의 자반에서 조직검사 시행하였으나 이상 소견 관찰 되지 않았다.

감염성 질환 및 infiltrative disease 의심 하에 진단 및 치료 목적으로 개복술 시행하였다. 간과 비장의 비대가 관찰되었으나 국소적인 병변은 관찰되지 않았다. 비장문 (splenic hilum)에서 1.5cm 크기의 부비 (accessory spleen)를 절제하였고, 비장문 주변의 1cm 크기의 림프절 절제를 시행하였다.

병리조직검사결과 부비와 림프절에서 세포 내에 amastigotes를 보여 Leishmaniasis에 합당한 소견이었으며, 면역조직화학검사에서 조직구 양성[D68(+)]소견이 관찰되었다. 이전 피부 자반의 조직검사를 재검토한 결과 역시 세포내의 amastigotes가 관찰되었으나 (그림 3-A, B), 골수 생검의 조직검사를 재검한 결과는 이전과 동일하게 amastigotes가 관찰되지 않았다.

수술 후 2주 동안 sodium stibogluconate를 복용하였으나 고열과 설사가 계속되었고 이후 Amphotericin B로 바꾸어 3주간 복용한 결과 고열과 설사 증상 및 피부 자반과 복부 팽만의 증상의 호전을 보여 퇴원하였다.

고 찰

Leishmaniasis는 1885년부터 1903년에 걸쳐 Cunningham과 Borovsky에 의해 피부 병변에서 원인 기생충이 발견된

데 이어, 1911년에는 Leishman과 Donovan에 의해 비장 등의 복강 내 장기에서도 원인 기생충이 발견되었다¹. Mucocutaneous leishmaniasis는 espundia라고도 불리며, 원인이 되는 Cutaneous leishmaniasis는 주로 *L. tropica*, *L. major*, *L. aethiopia*, *L. braziliensis complex*, *L. mexicana complex* 등이 있다. Visceral leishmaniasis는 kalar-azar, dum-dum fever로도 알려져 있으며, *L. donovani donovani*, *L. donovani infantum*, *L. donovani chagasi* 등이 원인 기생충이다. 이 중 visceral leishmaniasis는 모래 파리에 의해 매개되며, 전신 감염으로 불규칙한 발열, 간비장 비대, 범혈구감소증, 고 감마글로불린혈증, progressive wasting, 임파선 비대 등의 증상을 보이며, 치료가 적절히 이루어지지 못하면 사망에 이를 수도 있다¹.

Leishmaniasis를 진단함에 있어, 비침습적 진단방법으로 많은 분자학적 방법이 대두되고 있지만 여전히 확진은 조직 내에서 기생충을 확인하는 것이다². 또한 광학현미경 상에서 세포 내의 amastigotes을 확인함으로써 진단을 할 수도 있으며, 특히 소아환자에 있어서는 골수 흡입 검체를 광학현미경으로 관찰했을 시 90% 이상에서 amastigotes를 관찰할 수 있다^{3,4}. 그러나 본 예에서는 골수 흡입 검체에서 amastigote를 관찰할 수 없었다. 비장 흡입 검체의 확인에서도 98% 이상에서 amastigotes를 관찰할 수 있으나 흡입 후 생길 수 있는 과다출혈의 위험성 때문에 권장되고 있지 않다. 최근 PCR (polymerase chain reaction)에 의한 진단율이 95-100%로 보고 되고 있으며, 혈액 검체에서 PCR을 이용한 진단이 가능하여 비침습적 방법으로 유용할 것으로 생각된다^{1,5}. 혈청학적 검사 또한 leishmaniasis 진단에 이용될 수 있는데, Bazil 등⁶은 indirect immunofluorescence assay를 이용한 immunoglobulin G antibody를 측정함으로써 100%의 진단이 가능하였다고 하였다.

인도를 제외한 전세계에서 pentavalent antimony 약제인 meglumine antimonate와 sodium stibogluconate를 표준적인 치료약제로 사용하고 있으며, 1일 20mg/kg의 용량으로 30일 근주하는 것이 추천된다. 소아의 경우 90-95%의 환자에서 효과가 나타나는 것으로 알려져 있는데, 고열은 1주 이내에 호전되지만 혈액학적 변화는 2주 정도가 지나야 효과가 나타난다^{1,4,5,7,9}. 상기 약제들에 반응을 보이지 않는 인도 지역의 leishmaniasis에 대해서는 amphotericin B 약제가 사용되고 있으며 그 효과는 90-95% 이상으로 나타나고 있다^{1,10}. 또한 경구 약제로 miltefosine이 시도되고 있으며, 최근 interferon gamma 등의 약제를 함께 사용하는 것이 치료기간을 감소시

킬 것으로 생각되고 있다¹¹.

최근 endemic area로의 여행이 증가함에 따라 다른 지역에서도 이 질병의 발생이 보고되고 있으며, 따라서 endemic area를 여행한 환자에서 원인 불명의 발열, 간 비장 비대, 범혈구 감소증 등의 증상이 있을 때에는 visceral leishmaniasis를 감별해야 할 것으로 생각된다.

참 고 문 헌

1. Kafetzis DA, Maltezou HC: *Visceral leishmaniasis in pediatrics*. Curr Opin Infect Dis 15:289-294, 2002
2. Murray HW: *Treatment of visceral leishmaniasis (kala-azar): a decade of progress and future approaches*. Int J Infect Dis 4:158-177, 2000
3. Maltezou HC, sifas C, Marvrkou M, Spyridis P, Stavarinadis C, Karpathios T, Kafetzis DA: *Visceral leishmaniasis during childhood in southern Greece*. Clin Infect Dis 31:1139-1143, 2000
4. Peacock CS, Collins A, Shaw MA, Silveira F, Costa J, Coste CH, Nascimento MD, Siddiqui R, Shaw JJ, Blackwell JM: *Genetic epidemiology of visceral leishmaniasis in northeastern Brazil*. Genet Epidemiol 20:383-396, 2001
5. Osman OF, Kager PA, Oskam: *Leishmaniasis in the Sudan: a literature review with emphasis on clinical aspects*. Trop Med Int Health 5:553-562, 2000
6. Da Matta VLR, Hoshino-Shimizu S, Dietze R, Corbett CEP: *Detection of specific antibody isotypes and subtypes before and after treatment of Americal visceral leishmaniasis*. J Clin Lab Anal 14:5-12, 2000
7. Herwaldt BL: *Leishmaniasis*. Lancet 354: 1191-1199, 1999
8. Haidar NA, Diab ABL, El-Sheikh AM: *Visceral leishmaniasis in children in the Yemen*. Saudi Med J 22: 516-519, 2001
9. Minodier P, Garnier JM. *Childhood visceral leishmaniasis in provence*. Arch Pediatr 7:572-577, 2000
10. Sundar S, More DK, Singh MK, Sharma S, Makharia A, Kumar PC, Murray HW. *Failure of pentavalent antimony in visceral leishmaniasis in India: report from the center of the Indian epidemic*. Clin Infect Dis 31:1104-1107, 2000
11. Murray HW. *Clinical and experimental advances in treatment of visceral leishmaniasis*. Antimicrob Agents Chemother 45:2185-2197, 2001