

산전 초음파에서 진단된 담도낭종의 수술적 치료

성균관대학교 의과대학 삼성서울병원 소아외과

최윤미 · 최재혁 · 서정민 · 이석구

Operative Management of the Prenatally Diagnosed Choledochal Cyst

Yun Mee Choi, M.D., Jae Hyuck Choi, M.D., Jeong-Meen Seo, M.D., Suk-Koo Lee, M.D.

*Division of Pediatric Surgery, Samsung Medical Center, Sungkyunkwan University School of Medicine
Seoul, Korea*

Improvement in prenatal ultrasonography is leading to diagnose choledochal cyst before birth and before onset of classical symptom more frequently. But, there is a controversy about optimal timing for cyst excision of prenatally diagnosed asymptomatic choledochal cyst. To identify the most appropriate timing for surgery in prenatally diagnosed choledochal cysts, we analyzed 6 patients who had operation for choledochal cysts within 30days after birth at the division of Pediatric Surgery, Samsung Medical Center and Inha University School of Medicine, from June 1995 to June 2002. Males were four and females 2, the mean age at operation was 11.2 days, and the median age 8.0 days. The range of gestational ages of the antenatal diagnosis of bile duct dilatation was 24 weeks to 32 weeks, mean was 38.3 weeks, and mean birth weight was 3,298.3 g. After birth, abdominal ultrasonography, hepatobiliary scintigraphy, and magnetic resonance cholangiopancreatography (MRCP) were performed. Mean age at operation was 11.2 days. All patients had the cyst excision and Roux-en-Y hepaticojejunostomy. Immediate postoperative complication was not found. During the median follow-up period of 41 months, one patient was admitted due to cholangitis, and the other due to variceal bleeding. Early operative treatment of asymptomatic newborn is safe and effective to prevent developing complications later in life.

(J Kor Assoc Pediatr Surg 10(1):17~21), 2004.

Index Words : *Choledochal cyst, Prenatal diagnosis, Neonatal operation*

서 론

산전 초음파의 발달은 담도계를 포함한 선천적 질환의 산전 진단을 용이하게 하였고, 담관낭종의 경우 제태기간 15주에 진단된 예도 있다¹. 그러나 출생 전 담관낭종을 진단받은 태아가 출생 후 증상이 없는 경우 적절한 수술시기를 결정하는 데에는 논란이 있다. 본 연구는 산전 초음파로 담관낭종을 진단받은 환자에서 수술의 시기 결정에 도움을 주고자 생후 30일 이 내에 수술을 시행 받은 담관낭종 환자를 분석하였다.

Correspondence : Jeong-Meen Seo, M.D., Division of Pediatric Surgery, Sungkyunkwan University School of Medicine, Samsung Medical Center, 50 Ilwon-Dong, Kangnam-Gu, Seoul 135-710, Korea
Tel: 02) 3410-0282, Fax: 02) 3410-0929
E-mail: seojm@smc.samsung.co.kr

본 논문의 요지는 2002년 11월(서울) 제 54차 추계외과학술대회에서 포스터 발표되었음.

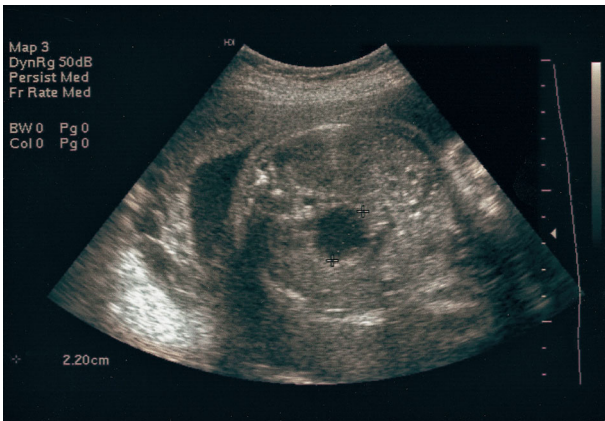


Fig. 1. Prenatal ultrasonography, showing a subhepatic cystic mass in case 6.

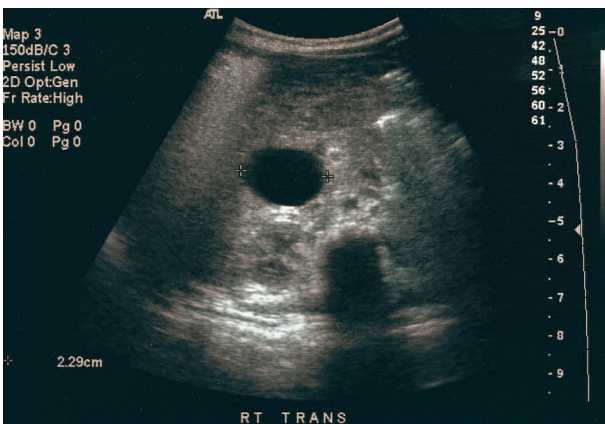


Fig. 2. Abdominal ultrasonography after birth, revealing a large round cystic mass at subhepatic area in case 5.

대상 및 방법

1995년 6월부터 2002년 6월까지 삼성서울병원과 인하대병원에서 출생 전 산전 초음파 검사에서 복강 내 낭성 병변이 발견되고 출생 후 담관낭종으로 확진되어 생후 30일 이내에 수술을 시행 받은 6명의 환아를 대상으로 후향적 분석을 하였다. 산전 진단의 시기, 출생 후 진단, 수술조건, 수술 후 경과 등을 알아보았다. 수술 후 경과는 의무기록 및 전화문의로 이루어졌다.

결 과

6예의 환아에서 4예는 여아, 2예는 남아였다. 수술시 평균 나이는 11.2일이었고, 나이의 중앙값은 8일이었다. 산전 초음

파에서 복강 내 낭성 병변을 발견한 시기는 24주에서 32주였고, 2예는 다른 병원에서 임신 말기에 진단받고 전원된 경우로 정확한 시기를 알 수 없었다 (그림 1). 제태기간은 평균 38.3주, 출생 체중은 평균 3,298.3g으로 미숙아나 동반기형을 가진 경우는 없었다.

출생 시 시행한 간기능 검사에서 혈청 총빌리루빈 수치와 alkaline phosphatase의 수치는 증가되어 있었으나 다른 간효소 수치는 정상이었다. 2명의 환아에서 측정된 혈청 amylase, lipase도 정상범위에 있었다.

복부 종괴가 측정된 경우는 반수인 3예였다. 5예에서는 황달이 있었는데 모두 생 후 8일 이 내인 환아로 생리적인 황달과 확실한 감별은 할 수 없었으나 출생 후 시행한 방사선학적 검사상 모두 담관낭종이 진단되었다.

4명의 환아에서 복부 초음파를 시행했는데 간외담도의 방추상 확장, 거대구형 낭성종괴가 간 아래 부위에서 관찰되었고, 한 예에서는 간내담도의 확장이 동반되었다 (그림 2). 낭종의 평균 직경은 2.46 cm 였다. 1예에서는 간담도 주사를 시행했는데 그 결과 간에서 방사능 섭취가 감소하고 배출도 지연되는 것을 보였다. 5예에서 담체관 자기공명영상을 시행하여 담도의 모양을 확인했다 (그림3)(표 1).

출생 후 평균 11.2일 (6일-30일)에 수술을 시행하였으며 6 예 모두 낭종 절제술 및 간관-공장 문합술을 시행하였다. 한 명의 환아에서는 충수 돌기 절제 및 간 조직검사를 시행하였다. 세명의 환아에서 수술 중 담낭을 통해 담도조영술을 시행하였고, 수술 후 모든 예에서 합병증이 없이 퇴원하였다. 수술 후 추적관찰은 1예를 제외한 5예에서 행해졌고, 관찰 기간은 12개월에서 95개월 사이로 중앙값은 41개월이었고, 2 예에서 합병증으로 입원치료를 받았다. 한 예는 수술 1년 후

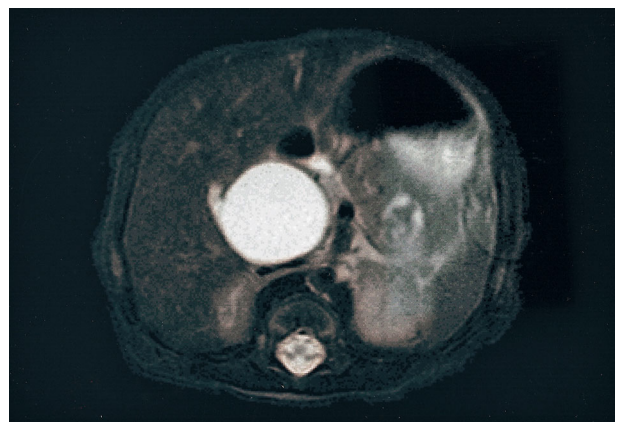


Fig. 3. Magnetic resonance cholangiopancreatography which indicates type I choledochal cyst in case 6.

Table 1. Clinical Findings of 6 Cases

Case	Sex	Age(d)	Fetal USG(wk)	GA(wk)	TB(mg/dL)	AST(IU/L)	ALT(IU/L)	ALP(IU/L)	USG	MRCP	DISIDA scan
1	M	8		39	10.6	70	19	191	+	-	+
2	M	8	24	37	15.2	39	20	340	+	+	-
3	F	7	32	37	16.5	31	34	360	-	+	-
4	F	6		39	4.6	66	25	374	+	+	-
5	F	30	32	40	1.4	41	25	250	+	+	-
6	F	8	27	38	8.1	44	17	170	+	+	-

Abbreviations : GA, gestational age; TB, total bilirubin; MRCP, magnetic resonance cholangiopancreatography

Table 2. Operative Results of the 6 Cases

Case	Type	Operation	Duration of follow-up(m)	Complications
1	I	Cyst excision with hepaticojejunostomy	95	Esophageal varix
2	IVa	Cyst excision with hepaticojejunostomy	Loss	No
3	I	Cyst excision with hepaticojejunostomy	51	Cholangitis
4	I	Cyst excision with hepaticojejunostomy	41	No
5	I	Cyst excision with hepaticojejunostomy	15	No
6	I	Cyst excision with hepaticojejunostomy	12	No

담관염에 의한 패혈증으로 두 차례 입원하여 항생제 치료를 받았고, 또 한 예는 수술 후 간조직 검사에서 간문맥 섬유증이 있었던 환자로 두 차례의 식도 정맥류 출혈로 내시경적 정맥류 결찰술을 2회 시행 받았다 (표 2).

고 찰

담관낭종은 1969년 Babbitt²이 담관 조영술의 결과를 근거로 하여 췌관과 총수담관의 연결이상으로 췌장액이 담관 내로 역류하고 이로 인하여 원위부 담도의 염증과 섬유화가 초래되고, 원위부 담도 폐쇄는 담즙정체를 유발하게 되어 담관벽이 약해져 점진적인 담도의 확장이 발생하는 것으로 생각하였다. Nagata 등³(1986)은 췌담관 합류이상의 기준척도로 첫째 담도조영상 담도췌관 이상 연결이 십이지장벽의 바깥쪽, 즉 Boyden 괄약근 상부에 위치하는 경우나, 둘째 담도조영상 공통관의 길이가 1.5cm 이상인 경우, 셋째 담즙의 amylase 수치가 10,000 IU 이상인 경우로 하였다. 그러나 태아에서 췌장효소의 생성이 있기 전인 재태기간 15주에서 16주 되는 시기에도 산전 초음파로 담관낭종이 진단되어 보고된 경우가 있는 것을 보면 이 이론은 산전에 발견되는 담관낭종의 병인으로 보기가 어렵다. Todani 등⁴(1995)은 신생아와 영아의 담관낭종의 특징은 남성 담도 확장, 큰 복부종괴, 무담즙변, 황달을 동반하며, 급성 췌장염과 동반된 증상이 없고, 담즙내 amylase 수치가 비교적 낮은 것을 들었다.

본 연구에서는 담췌관 자기공명영상을 시행한 5예 중 한 예에서도 췌관을 찾을 수 없어서 췌담관 합류 이상의 여부는 알 수 없었고, 담낭과 담관낭종 내 담즙의 amylase 수치는 검사하지 않았다. Todani 분류 IVa 형이 한 예 있었는데 추적관찰에 실패하였다. 개복수술 후 담낭관을 통하여 수술적 담도 조영술을 시행하여 췌관이 보이지 않으면 총담관낭을 절제 후 원위부 총수담관을 통해서 조영제를 주입하여 췌관과 원위부 총수담관과의 관계를 확인하여 많은 예에서 췌담관 합류이상이 있는 경우를 확인한 연구도 있다⁵. 본원에서도 1999년 발표한 논문에서 23예의 담관낭종 중 담췌관 자기공명영상을 시행한 11예 중 7예에서 췌담관 합류이상을 확인했다⁶.

영아에서 담관낭종은 주로 남성이고 통증보다 종괴나 황달을 주소로 발견되는데 이것은 담관의 탄력섬유가 1세 이하에서 나타나기 시작하므로 담관의 압력증가에 의해 미성숙 탄력세포가 제대로 반응하지 못해서 원통형 보다는 낭성이고, 원통형은 좀 더 큰 소아에서 복부 통증으로 증상이 나타나는 경향이 있다는 보고도 있다⁷⁻⁹. 본 연구에서는 모두 복부 종괴나 황달 중 한 증상이 있었고, 6예 모두 남성 종괴였다. 복부 통증은 확인할 수 없었으나 발열 및 담관염, 췌장염의 증거가 한 예에서도 없었다.

담관낭종 절제술 및 간공장 문합술이 적절한 수술이지만 매우 빨리 커지는 낭종이 있을 때 생후 4일에 8.8cm 낭종을 외배액술을 시행하고, 생후 81일에 지연수술로 담관낭종 제

거 및 간-십이지장 문합술을 시행한 보고도 있다¹⁰. 그러나 Moss, Musemeche¹¹(1997)은 과열된 담관낭종에서도 일차적인 낭종제거술을 시행하고 성공적인 결과를 보고했다. Burnweit 등¹²(1996)도 증상이 없는 신생아에서 초기에 수술하여 좋은 성적을 나타냈다. Mackenzie 등¹³(2001)은 산전 진단된 담관낭종을 3예 수술한 결과 2예가 담도폐쇄증과 동반된 담관의 확장이 진단되어 Kasai 수술을 시행하였다. 본 병원의 여섯예 중에는 담도폐쇄증이 동반된 예는 없었으나 생후 8일 만에 수술하고, 95개월간 추적관찰중인 예에서 수술당시 이미 진행된 간섬유화가 있었고, 간헐적인 식도정맥류의 출혈이 있었다. 현재 황달이나 간효소의 이상은 없으나 문맥압항진증의 증상은 보이고 있어 관찰 중에 있다.

여섯예 중 2예에서는 처음 담관낭종이 진단된 시기는 정확히 알 수 없었고, 출생 후 검사가 필요하다는 말을 듣고 전원된 환아들이었다. 회백색 변을 보였던 예는 없었고, 술전 담관염이나 췌장염의 증상이 있었던 환아는 없었다. 황달과 종괴를 제외하고는 다른 특이 증상이 없는 상태에서 수술을 시행 받았고, 수술시 수혈을 시행 받거나 유착이나 섬유화가 진행돼 예가 없어서 수술은 용이하였다. 수술 후 누출이나 다른 합병증을 보인 환아도 없었고, 간기능 검사도 간의 섬유화가 동반되었던 1예를 제외하고는 모두 정상이었다. IVa 형이었던 1예가 있었는데 추적이 단절되어 담도염 발생 여부는 알기 어려웠고, 1형에서 간내 담도가 이차적으로 늘어난 것인지 간내담관 확장이 원래부터 있는 IVa 형인지 감별할 수 없었다. 간경변증이 있는 환자는 생후 8일에 수술 받았는데 담도낭종과 동반된 간섬유화가 수술당시 이미 있었던 환아로 동반된 선천성 간섬유증이 있는 환아로 생각하고 추적관찰 중에 있다. 180예를 분석한 Miyano 등¹⁴(1996)의 보고에서는 1993년까지 30년 간의 수술 경험에서 생후 4주 이전에 수술한 경우는 1예에 불과했고, 5세 이전에 수술한 경우가 합병증은 적었고, 수술 후 결석이 생기는 빈도가 의미 있게 감소했다고 보고했다¹⁵.

Redkar 등¹⁶(1998)은 담도계 질환이 있고, 출생 전 초음파에서 이상이 있었던 13예의 환자에서 정확한 진단은 15%에 불과한 이루어 졌다고 했다. 그러나 일단 출생 전 복강 내 낭종이 있다는 것을 미리 알고 출생 후 여러 검사를 통한 진단으로 초기에 수술을 시행하여 예후를 좋게 할 수 있고, 특히 담도폐쇄증에 동반된 담도의 낭성 확장을 발견하여 담도폐쇄증의 예후를 향상시킬 수 있다고 하였다. Lugo-Vicente¹⁷(1995)는 1980년부터 1984년까지 산전 초음파로 진단된 14예의 담관낭종을 볼 때 증상이 없고 황달이 없는 신생아는 초

음파 및 생화학 검사를 하며 관찰하다가 마취 위험이 적고 환자의 상태가 비교적 안정적일 때 수술을 하는 것이 좋고, 환아가 간기능 저하, 낭종의 크기 증가, 황달의 발생 등 증상이 있을 때는 신속한 수술이 필요하다고 하였다. 본 연구에서는 비교적 환아가 안정적인 상태에서 수술하였고 마취에 의한 합병증은 없었고 안전하게 수술이 진행되었다. 출생 전 진단된 담관낭종을 치료를 하지 않았을 때 증상을 보이는 시기에 대한 연구보고가 뒷받침되면 수술의 적절한 시기를 결정 하는데 도움이 될 것으로 생각된다.

결 론

산전 초음파로 진단된 담관낭종을 가진 신생아에서 출생 후 30일 이내에 수술을 시행한 6명의 환아를 추적 조사한 결과 수술 후 합병증은 없었고, 수술 수기의 발달로 신생아에서 담관낭종 절제의 기술적 제한은 없었으며 오히려 염증과 섬유화가 없어 수술이 더 용이한 것으로 생각된다. 따라서 출생 후 빠른 시일에 수술을 시행하는 것이 담관낭종에 의한 부작용을 막을 수 있다는 점에서 타당하다고 생각된다.

참 고 문 헌

- Schroeder D, Smith L, Prain HC: *Antenatal diagnosis of choledochal cyst at 15 weeks' gestation: etiologic implications and management.* J Pediatr Surg 24(9):936-938, 1989
- Babbitt DP: *Congenital choledochal cysts: new etiological concept based on anomalous relationships of the common bile duct and pancreatic bulb.* Ann Radiol 12(3):231-240, 1969
- Nagata E, Sakai K, Kinoshita H, Hirohashi K: *Choledochal cyst: complications of anomalous connection between the choledochus and pancreatic duct and carcinoma of the biliary tract.* World J Surg 10(1):102-110, 1986
- Todani T, Urushihara N, Morotomi Y, Watanabe Y, Uemura S, Noda T, Sasaki K, Yoshikawa M: *Characteristics of choledochal cysts in neonates and early infants.* Eur J Pediatr Surg 5(3):143-145, 1995
- 손석우, 한애리, 한석주, 황의호: *소아에서 총담관낭과 췌담도 합류이상.* 외과학회지 57(5):739-744, 1999
- 임세웅, 이석구, 김현학: *소아의 담관낭종.* 소아외과 5(2):121-125, 1999

7. Todani T, Watanabe Y, Fujii T, Toki A, Uemura S, Koike Y: *Cylindrical dilatation of the choledochus: a special type of congenital bile duct dilatation*. Surgery 98(5):964-969, 1985
8. Filly RA, Carlsen EN: *Choledochal cyst: report of a case with specific ultrasonographic findings*. J Clin Ultrasound 4(1):7-10, 1976
9. Dewbury KC, Aluwihare AP, Birch SJ, Freeman NV: *Prenatal ultrasound demonstration of a choledochal cyst*. Br J Radiol 53:906-907, 1980
10. Hamada Y, Tanano A, Sato M, Kato Y, Hioki K: *Rapid enlargement of a choledochal cyst: antenatal diagnosis and delayed primary excision*. Pediatr Surg Int 13(5-6): 419-421, 1998
11. Moss RL, Musemeche CA: *Successful management of ruptured choledochal cyst by primary cyst excision and biliary reconstruction*. J Pediatr Surg 32(10):1490-1491, 1997
12. Burnweit CA, Birken GA, Heiss K: *The management of choledochal cysts in the newborn*. Pediatr Surg Int 11: 130-133, 1996
13. Mackenzie TC, Howell LJ, Flake AW, Adzick NS: *The management of prenatally diagnosed choledochal cysts*. J Pediatr Surg 36(8):1241-1243, 2001
14. Miyano T, Yamataka A, Kato Y, Segawa O, Lane G, Takamizawa S, Kohno S, Fujiwara T: *Hepaticoenterostomy after excision of choledochal cyst in children: a 30-year experience with 180 cases*. J Pediatr Surg 31 (10):1417-1421, 1996
15. Yamataka A, Ohshiro K, Okada Y, Hosoda Y, Fujiwara T, Kohno S, Sunagawa M, Futagawa S, Sakakibara N, Miyano T: *Complications after cyst excision with hepaticoenterostomy for choledochal cysts and their surgical management in children versus adults*. J Pediatr Surg 32(7):1097-1102, 1997
16. Redkar R, Davenport M, Howard ER: *Antenatal diagnosis of congenital anomalies of the biliary tract*. J Pediatr Surg 33(5):700-704, 1998
17. Lugo-Vicente HL: *Prenatally diagnosed choledochal cysts: observation or early surgery?* J Pediatr Surg 30(9): 1288-1290, 1995