

하악대구치 근심치근의 협설측 근관장의 비교

박슬희 · 노봉환 · 황호길*

조선대학교 치과대학 치과보존학교실

ABSTRACT

A COMPARISON OF THE LENGTH BETWEEN MESIO-BUCCAL AND MESIO-LINGUAL CANALS OF THE MANDIBULAR MOLAR

Seul-Hee Park, Bong-Hwan Noh, Ho-Keel Hwang*

Department of Conservative Dentistry, College of Dentistry, Chosun University

The aim of this study was to compare the initial apical file (IAF) length between the mesio-buccal and mesio-lingual canals of the mandibular molar before and after early coronal flaring. Fifty mandibular molars with complete apical formation and patent foramens were selected. After establishing the initial working length of the buccal and lingual canal of the mesial root using the Root-ZX, radiographs were taken for the working length with a 0.5 mm short of #15 K-file tip just visible at the foramen under a surgical microscope (OPMI 1-FC, Carl Zeiss Co. Germany) at 25X. After early coronal flaring using the K³ file, additional radiographs were taken using the same procedure. The root canal morphology and the difference in working length between the buccal and lingual canals were evaluated.

These results show that the difference in the length between the mesio-buccal and mesio-lingual canals of the mandibular molar was ≤ 0.5 mm. If one canal has a correct working length for the mesial root of the mandibular molar, it can be used effectively for measuring the working length of another canal when the files are superimposed or loosening. In addition, the measured the working length after early coronal flaring is much more reasonable because the difference in the length between the mesio-buccal and mesio-lingual canals can be reduced. [J Kor Acad Cons Dent 29(6):541-547, 2004]

Key words : Early coronal flaring, Working length

I. 서 론

근관치료 시 정확한 근관장의 설정은 근관 내에 치수잔사나 미생물이 치근단공 밖으로 넘어가지 않고 적절하게 제거

될 수 있는 범위를 결정해주고 결국 근관의 확대 및 충전과정에 사용되는 각종 근관치료용 기구 및 충전재를 근관 내에 한정함으로써 근관치료의 성공을 가져오는 가장 기본적인 작업이다¹⁾. 1985년 Ingle과 Bakland²⁾에 의해 불완전한 근관충전이 근관치료의 주된 실패원인이라고 보고된 바 있다. 따라서 정확한 근관장을 통한 완전한 근관충전을 위해 근관장 측정용 기구 및 방법들이 많이 개발되고 있다.

이상적인 근관 내 기구조작과 근관충전의 한계는 해부학적으로 근관의 가장 좁은 부위인 근협 협착부로, 이는 상아 질과 백악질이 만나는 상아-백악 경계 상에 위치하게 된다. 상아-백악 경계부는 나이와 치근의 형태에 따라 조금씩 차

* Corresponding author: **Ho-Keel Hwang**

Department of Conservative Dentistry,
College of Dentistry, Chosun University
375 Seosuk-dong, Dong-gu, Gwangju, Korea, 501-759
Tel : 82-62-220-3846 Fax : 82-62-232-9064
E-mail : rootcanal@hanmail.net

※ 이 논문은 2002년도 조선대학교 치과대학 교육문화재단 학술연구비의 지원을 받아 연구되었음.

이가 있으나 Kuttler³⁾는 근관은 근침 협착부에서 근침까지 나팔관 형태로 개방되고, 해부학적 근침으로부터 0.524에서 0.659 mm 상방에 존재한다고 보고하였다. 이 외에도 많은 학자들의 연구에 의해 치근에서 치근단공과 해부학적 근침은 일치하지 않는다고 보고된 바 있다⁴⁻¹⁰⁾. 이러한 연구에 근거하여 임상에서는 방사선 사진 상 근침에 위치하는 근관장 측정용 기구의 실제길이에서 1 mm를 짧게 하여 통상적으로 근관작업장을 설정하고 있다.

근관장의 측정 방법은 방사선 사진을 이용하는 방법, 술자의 촉각을 이용하는 방법, 전자 근관장 측정기를 이용한 방법, radiovisiography법 등 다양한데 이 중에서도 방사선 사진을 이용한 방법¹¹⁾이 대부분의 경우에 있어 가장 정확하고 신뢰할 수 있는 방법으로 인정되고 있으나 3차원적인 영상을 2차원적으로 재현시켜 봄으로써 상의 왜곡은 물론 술자의 주관이 개입될 가능성이 많고 상악대구치와 같은 경우에는 해부학적 구조물과 겹쳐 판독이 어려운 단점을 가지고 있다. 따라서 최근에는 각종 전자근관장 측정기를 이용하여 미리 잠정 전자근관장을 설정한 다음 방사선 사진을 통해 확인하는 것이 가장 정확한 근관장 측정방법으로 임상에서 널리 사용되고 있다.

그러나 방사선 사진으로 확인하는 과정에서 근관장 측정용 파일이 상호간에 겹치거나 불완전한 고정으로 인하여 방사선 사진을 여러 번 촬영해야 하는 경우가 임상에서 흔히 발생한다. 특히 하악대구치의 근심치근은 하나의 치근에 두 개의 근관을 가지고 있어 흔히 방사선 사진 상에 겹쳐서 나타나고 약간 거리가 협소하여 방사선 촬영 도중 입을 다물게 되면 치근단 쪽으로 근관장 측정용 파일이 밀려들어갈 수 있다. 이러한 이유로 인해 방사선 촬영횟수가 증가함에 따라 환자의 불편함을 유발하게 되고 의사에 대한 신뢰감이 상실됨은 물론 경제적으로나 시간적인 손실로 인해 방사선 촬영 횟수를 줄이고자 하는 바람은 임상가나 환자에게 매우 절실하다.

만약 임상가가 미리 한 치근에 위치한 두 근관의 형태와 근관길이의 오차범위를 인식하고 있다면 방사선 사진을 촬영할 경우 근관장 측정용 파일이 겹치거나 불완전한 고정으로 인해 방사선 사진에서 오차가 발생하더라도 정확하게 위치된 측정용 파일의 길이를 참고하여 불필요하게 방사선 사진을 재촬영하지 않고 오차범위 내에서 비교적 정확하게 나머지 근관장을 설정할 수 있을 것으로 가정할 수 있다. 실제 임상에서 근관장의 끝은 방사선 사진 상 근단으로부터 1mm 상방으로 짧게 설정하기 때문에 오차의 범위가 1 mm 이내라면 정확하게 측정된 하나의 근관을 참고하여 나머지 근관장을 설정할 수 있기 때문에 경제적, 시간적으로 많은 장점을 가지게 될 것이다.

근관확대 시 crown-down법을 이용하여 근관입구를 조기 확대하는 것은 기존의 근관장 측정 후 전체길이를 확대하는

방법에 비해 많은 장점을 가지며 근관치료를 손쉽고 빠르게 할 수 있어 최근 임상에서 많이 사용되고 있다. Crown-down 법이란 step-back법의 반대되는 개념으로 근관치료를 위한 와동형성 후 근관의 입구 및 개방성이 확인되면 근관의 입구에서부터 치근단 측으로 근관을 확대하여 완성하는 방법이다. 이러한 방법은 근관의 입구측으로부터 치근길이의 2/3를 미리 각종 기구를 사용하여 넓혀줌으로써 치근단부 기구조작을 원활하게 해 준다¹¹⁾.

Crown-down법의 장점으로는 치관부측 좁은 근관 내 석회화된 상아질이나 근관내 치수석 등을 미리 제거해 줌으로써 치근단 측 기구조작 시 감각을 증대시키고, 기구조작 중 근관세척이 훨씬 용이해지며, 염증성 치수의 대부분을 미리 제거하여 치근단공을 넘어서는 미생물 및 상아질 삭편의 양을 줄일 수 있어 술후 동통이 감소되고, 만곡된 근관의 경우에서도 미리 만곡을 줄여 근관장의 변화를 최소화시킬 수 있다는 장점을 가지고 있다¹²⁾.

그동안 각 치아의 근관장에 대한 많은 연구¹³⁻¹⁸⁾가 있었으나 하악 대구치의 근심치근에 위치한 협측과 설측 근관장을 구분하여 측정평가한 연구는 아직 없는 실정이다. 뿐만 아니라 근관의 형태에 관한 많은 연구가 시행¹⁹⁻²¹⁾되었으나 국내에서는 연구가 매우 미미한 실정이다.

따라서 본 연구에서는 하악 대구치의 근심치근에 위치한 협측과 설측근관과의 관계에 따른 형태를 방사선 사진을 통해 미리 확인한 다음, 각 근관의 형태에 따른 근관장을 미세수술 현미경과 방사선 사진을 통해 정확하게 측정하여 그 차이를 비교 평가해 보고 최근 근관확대 시 흔히 사용되고 있는 crown-down 술식으로 근관의 입구 측 2 / 3를 미리 확대한 다음 근관장의 재측정하여 근관장의 변화유무 및 협설측 근관장의 차이를 분석하고 이 결과를 임상에 응용하고자 본 연구를 시행하였다.

II. 실험재료 및 방법

1. 실험재료

치근우식이 없고 치근단공 형성이 완료된 하악대구치 50개를 이용하였다. 초기근관장 설정 후 동일한 위치 및 조건의 방사선 사진 채득을 위해 원주각이 표기된 표준방사선 촬영장치를 고안하였다 (Figure 1).

근관장 측정을 위한 기구로는 수동형 스테인레스강 K형 파일 (CH-1388, Dentsply Co., Ballaigues, Swiss)과 잠정근관장을 설정하기 위해 전자근관장 측정기인 Root-ZX (RCM-1, Morita Co., Kyoto, Japan)를 사용하였다. 치근단공 근처에 위치한 파일의 끝을 확인하기 위해 미세수술 현미경 (OPMI 1-FC, Carl Zeiss Co., Germany)을 이용하였고 근관의 상부 2/3를 미리 확대하기 위해 엔진구동형




Figure 1. The device for taking a standard radiograph at the same position

회전식 니켈-티타늄 기구인 .12, .10, .08, .06 기율기의 K³ 파일 (0086, SybronEndo Co., Glendora, CA, USA) 을 사용하였다.

2. 근관장 측정

실험치아의 근원심 방향의 방사선 사진을 채득하고 근관의 상태를 확인한 후 과도하게 석회화되어 초기근관장 파일의 근단부 접근이 곤란한 경우에는 제외하였다. 선택된 실험치아는 근관장 측정을 위해 4번 원형의 다이아몬드 bur를 이용하여 교합면 와동을 형성하고 근관의 입구로부터 치근단공으로의 개방성 유무를 10번 크기의 K형 파일로 미세수술 현미경 하에서 측정한 후 개방성이 확보되지 않은 경우에는 마찬가지로 실험대상에서 제외하였으며 개방성이 확보된 실험치아의 근원심면을 2등분한 후 원심치관 및 치근은 제외하였다. 먼저 아무런 기구조작 없이 근관 내에 10번 크기의 K형 파일을 협설측 근관 내에 각각 삽입하고 전자근관장 측정기인 Root-ZX를 이용하여 해당근관의 교두정을 편평하게 만든 다음, 이를 기준점으로 하여 잠정근관장을 설정하였다. 잠정근관장에 맞추어 치근단에 잘 적합되면서 근관 밖으로 기구를 빼낼 때 저항감이 느껴지는 파일을 초기근관장 파일로 정하고 근관 내에 다시 삽입한 다음 치근단공과의 관계를 알아보기 위해 다시 미세수술 현미경으로 25배 크기에서 정확성을 확인하였다. 이때 파일의 끝이 치근단공을 통해 내비치는 시점을 초기근관장 파일로 정하고 방사선 사진을 채득하여 재확인하였다. 정확하게 위치한 초기근관장 파일을 근관 내에서 빼내어 그 길이를 0.05 mm까지 버어니어 캘리퍼스로 측정하여 기록해 두었다. 이때 협설측 근관이 치근단에서 만나는 경우에는 협측근관부터 측정하고 이어서 설측근관을 측정하였다.

동일한 근관을 입구측으로부터 치근길이의 2/3까지 미리 확대하기 위해 K³ 니켈-티타늄 파일의 rubber stop을 방사

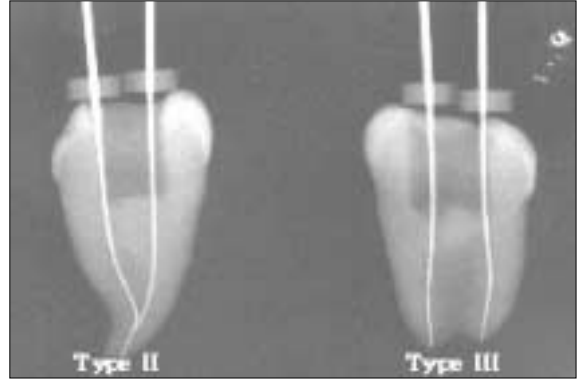


Figure 2. Analysis of root canal type

선사진 상의 초기근관장으로부터 3 mm를 짧게 고정된 다음 crown-down 방법을 적용하여 .12, .10, .08, .06 기율기 순으로 치근단 상방 3 mm까지 진행하였다. 위와 동일한 방법으로 협설측 근관에 전자근관장 측정기를 이용하여 잠정근관장을 설정하고 초기근관장 파일의 크기를 정한 다음 방사선 사진을 통해 정확한가를 확인하였으며 그 길이를 재측정하여 기록하였다.

3. 근관의 형태분류

초기근관장 파일을 삽입한 후 채득한 방사선 사진 상에서 두개의 근관입구로 시작하여 하나의 치근단공으로 끝나는 형태를 제2형, 두개의 근관입구로 시작하여 두개의 치근단공으로 끝나는 형태를 제3형으로 분류하였다 (Figure 2).

4. 통계분석

각 실험치아의 협측과 설측의 초기근관장의 차이를 기록한 후 그 차이를 평가하고 이를 통계처리하였다. 각 실험치아의 협측과 설측의 초기근관장의 비교와 치근의 입구 측 2/3를 확대하기 전, 후의 초기근관장의 비교는 paired t-test를 이용하였고 Tukey test를 이용하여 사후 검정하였다.

Ⅲ. 실험성적

1. 근관장의 비교

치수장 개방 후 아무런 기구조작도 하지 않은 경우 초기근관장의 협측 평균은 18.84 mm, 설측 평균은 18.67 mm로 0.17 mm의 차이를 보였고, 근관의 입구측 2/3를 미리 확대한 경우 초기근관장의 협측 평균은 18.41 mm, 설측 평균은 18.40 mm로 0.01 mm의 차이를 나타내어 근관의 입구측 2/3

Table 1. Average working length of initial apical files (unit: mm)

Condition	Samples	MB	ML	Difference
before coronal flaring	50	18.84 ± 1.84	18.67 ± 1.67	0.17
after coronal flaring	50	18.41 ± 1.96	18.4 ± 1.79	0.01

*: Significantly different at $p < 0.05$ (paired t test)

Table 2. Average working length according to the root canal types (Unit: mm)

Condition	Type(No.)	MB	ML	Difference
before coronal flaring	II(34/50)	19.25	18.97	0.28
	III(26/50)	17.97	18.03	0.06
after coronal flaring	II(34/50)	18.91	18.79	0.12
	III(26/50)	17.34	17.56	0.22

* Significantly different at $p < 0.05$ (paired t test)

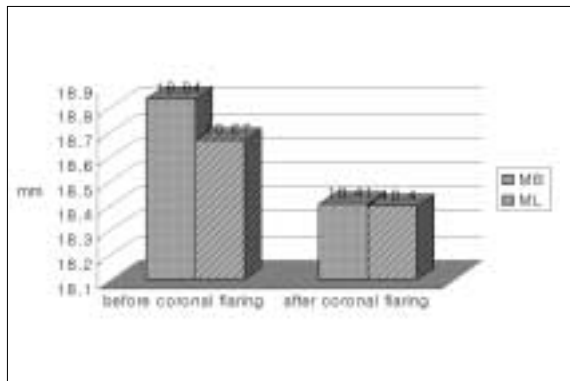


Figure 3. Average working length of initial apical files

를 미리 확대해 준 경우에서 협설측 근관장의 차이가 작게 나타났다 ($p < 0.05$; Table 1).

근관의 입구측 2/3를 미리 확대하기 전, 후 동일한 근관에서 초기근관장의 변화는 협측근관에서 0.43 mm, 설측근관에서 0.27 mm로 나타났으며 치수강 개방 후 아무런 기구조작을 하지 않은 경우보다 근관의 입구측 2/3를 미리 확대해 준 경우에서 초기근관장이 감소하는 경향을 보였다 ($p < 0.05$; Table 1).

2. 근관의 형태분석

초기근관장 삽입 후 채득한 방사선 사진 상에서 근관의 형태를 분석한 결과 두개의 근관입구로 시작하여 하나의 치근단공으로 끝나는 제2형 근관형태가 68% (34개 / 50개), 두개의 근관입구로 시작하여 두개의 치근단공으로 끝나는

제3형 근관형태가 32% (16개 / 50개)로 나타났다. 제2형 근관형태를 가진 경우 미리 근관의 입구측 2/3를 확대하기 전 근심협측 근관의 평균길이는 19.25 mm, 근심설측은 18.97 mm로 0.28 mm의 길이차이를 보였으나 미리 근관의 입구측 2/3를 확대하고 나서 근관의 길이를 측정할 경우 근심협측 근관의 평균길이는 18.91 mm, 근심설측은 18.79 mm로 0.12 mm의 길이차이를 보여 근관의 입구측 2/3를 미리 확대하기 전보다 확대한 후에 길이차이가 크게 감소하는 경향을 보였다 ($p < 0.05$; Table 2).

반면, 제3형 근관의 형태를 가진 경우 근관의 입구측 2/3를 확대하기 전 근심협측 근관의 평균길이는 17.97 mm, 근심설측은 18.03 mm로 0.06 mm의 길이차이를 보였으나 미리 근관의 입구측 2/3를 확대하고 나서 근관의 길이를 측정할 경우 근심협측 근관의 평균길이는 17.34 mm, 근심설측은 17.56 mm로 0.22 mm의 길이차이를 보여 근관의 입구측 2/3를 미리 확대하기 전보다 확대한 후에 길이차이가 증가하는 경향을 보였다 ($p < 0.05$; Table 2).

근관형태에 관계없이 협설측 근관의 초기 근관장 차이를 비교한 결과, 근관의 입구측 2/3를 미리 확대하기 전에는 협측근관과 설측근관의 초기근관장 차이가 0.17 mm로 나타났으며 협측근관이 다소 길게 나타났으나 통계학적으로 유의한 차이는 없었다 (Table 1).

마찬가지로 근관의 입구측 2/3를 미리 확대한 후에는 협측근관과 설측근관의 초기근관장 차이가 0.01 mm로 나타나 근관의 입구측으로부터 아무런 기구조작을 하지 않은 경우보다 작은 차이를 보였으며 통계학적으로 유의한 차이는 없었다 (Table 1).

IV. 총괄 및 고안

성공적인 근관형성과 충전을 위해서는 정확한 근관장 측정이 필수불가결하며, 근관치료의 가장 이상적인 한계는 근관의 가장 좁은 부위로 상아-백악 경계 상에 위치한다고 보고되고 있다²²⁻²⁵. 상아-백악 경계부에 위치하는 치근단공은 방사선학적 근침보다 떨어져서 위치하기 때문에 두개의 근관이 하나의 치근에 위치할 경우 특히 하악대구치 근심치근에서 협측과 설측근관의 길이를 측정하여 만약 길이차이가 허용한계인 0.5 mm 이내라면 정확하게 측정된 하나의 근관의 길이를 참고하여 나머지 근관치료가 가능할 것이라고 가정할 수 있다. 뿐만 아니라 그동안 각 하악대구치 근심치근의 근관장에 대한 많은 보고^{14-18,26}가 있었으나 근심근에 위치한 협측과 설측 근관장을 구분하여 측정평가한 연구는 아직 없는 실정이어서 이 연구를 통해 협측과 설측의 근관장을 측정해 보고 그 길이차이를 평가해 보는 것도 꽤 의의 있으리라 생각되어 본 연구를 계획하였다.

최근에는 각종 전자근관장 측정기를 이용하여 미리 잠정 전자근관장을 설정한 다음 방사선 사진을 통해 확인하는 것이 가장 정확한 근관장 측정방법으로 임상에서 널리 사용되고 있다. 본 연구에서도 근관장 측정 시 전해질로 생리식염수를 이용한 모델 상에서 전자근관장 측정기인 Root-ZX를 사용하여 잠정근관장을 설정한 후 잠정근관장과 동일한 길이의 초기근관장 파일을 선택하여 근관 내에 삽입한 다음 방사선 사진을 이중노출법을 이용하여 협설측과 근원심 측으로 촬영하여 3차원적인 영상을 얻고자 하였다.

본 연구의 결과 치수장 개방 후 아무런 기구조작도 하지 않은 경우 초기근관장의 협측 평균은 18.84 mm, 설측 평균은 18.67 mm로 근관치료 시 방사선학적 근침으로부터 오차 허용한계인 0.5 mm에 훨씬 못 미치는 0.17 mm의 차이를 보였으며 근관의 입구측 2/3를 미리 확대한 후 측정된 초기근관장의 협측 평균은 18.41 mm, 설측 평균은 18.40 mm로 0.01 mm의 차이를 나타내어 임상에서 하악대구치 근심치근의 근관치료 시 협설측 근관 중 정확하게 측정된 하나의 근관을 참고로 하여 방사선을 재촬영하지 않고 나머지 근관의 치료가 가능할 것으로 생각되었다. 또한, 근관의 입구로부터 아무런 기구조작 없이 초기근관장을 측정된 경우보다 근관의 입구 측 2/3를 crown-down법으로 미리 확대해 준 경우 협설측 근관장의 차이가 작게 나타났다 ($p < 0.05$: Table 1). 따라서 근관치료 시 근관의 입구측 2/3를 미리 crown-down법으로 확대하고 난 후 초기근관장을 측정하는 것이 한 치근에 위치한 2개의 근관장 간에 오차범위를 줄일 수 있어 정확하게 측정된 근관장을 참고하여 나머지 근관을 치료하는데 더욱 유리하리라 사료된다.

본 실험결과는 황 등²⁷의 연구에서 crown-down법을 사용하여 근관의 입구측 2/3를 미리 확대해준 경우 임상적인

허용범위에 해당되는 백분율이 다소 높게 나타나 근관치료 시 crown-down법을 먼저 시행하여 근관의 입구측 2/3를 미리 확대하고 난 후 근관장을 측정하는 것이 진료시간을 단축시키고 보다 정확한 근관장을 측정하는데 도움이 된다고 보고한 결과와 일치하였다.

근관의 입구측 2/3를 crown-down법으로 미리 확대함으로써 치관부측 좁은 근관 내 석회화된 상아질이나 근관내 치수석 등을 미리 제거해주어 치근단측 기구조작 시 감각을 증대시키고, 기구조작 중 근관세척이 훨씬 용이해지며, 염증성 치수의 대부분을 미리 제거하여 치근단공을 넘어서는 미생물 및 상아질 삭편의 양을 줄일 수 있어 수술 후 동통이 감소되고, 만곡된 근관의 경우에서도 미리 만곡을 줄여 작업장의 변화를 최소화시킬 수 있다는 장점을 가지고 있다^{12,28}.

본 연구에서도 근관의 입구측 2/3를 미리 확대하기 전, 후 동일한 근관에서 초기근관장의 평균변화는 협측근관에서 0.43 mm, 설측근관에서 0.27 mm가 감소되어 통계학적으로 유의한 차이가 있었으며 ($p < 0.05$), 협측근관장의 변화가 설측근관장보다 크게 나타난 바, 하악대구치 근심치근의 근관의 형태에 있어서 협측근관의 만곡이 설측보다 심하기 때문에 변화의 차이가 크게 나타났을 것으로 사료된다 (Table 1).

하악대구치의 근심근은 하나의 치근에 대부분 두개의 근관을 가지며 근관의 형태에 있어서 두개의 근관입구로부터 시작하여 하나의 치근단공으로 끝나는 제 2형 근관형태와 두개의 근관입구로부터 시작하여 두개의 치근단공으로 끝나는 제 3형 근관형태가 대부분이다. 하악대구치의 근심치근에 위치한 두개의 근관형태에 관하여 Pineda와 Kuttler¹⁹는 하악제1대구치에서 제 2형 근관형태가 43%, 제 3형 근관형태가 57%로 나타난 반면, 하악제2대구치에서는 제 2형 근관형태가 78.6%, 제 3형 근관형태가 21.4%로 나타났다고 보고하였으며, Green과 Brooklyn²⁰은 하악대구치에서 전체적으로 제 2형 근관형태가 56%, 제 3형 근관형태가 44%로 나타났다고 보고하였다. 이 외에도 Vertucci²¹에 의하면 하악제1대구치에서 제 2형 근관형태가 28%, 제 3형 근관형태가 43%로 나타난 반면, 하악제2대구치의 경우 오히려 제 2형 근관형태가 38%, 제 3형 근관형태가 26%로 나타났다고 보고하였다.

본 실험에서도 초기근관장 파일 삽입 후 채득한 방사선 사진 상에서 근관의 형태를 분석한 결과 두개의 근관입구로 시작하여 하나의 치근단공으로 끝나는 제 2형 근관형태가 68% (34개 / 50개), 두개의 근관입구로 시작하여 두개의 치근단공으로 끝나는 제 3형 근관형태가 32% (16개 / 50개)로 나타나 Vertucci²¹가 보고한 하악제2대구치 근심치근의 형태분석 결과와 유사하였으며 본 실험의 대부분의 시편이 치주질환으로 인해 발치된 하악제2대구치이었기 때문으로 사료된다.

그동안 근관의 형태에 따른 근관장을 상호 비교한 연구는 없는 바, 본 실험에서 시도한 결과 제 2형 근관형태를 가진 경우 미리 근관의 입구측 2/3을 확대하기 전 근심협측 근관의 평균길이는 19.25 mm, 근심설측은 18.97 mm로 0.28 mm의 길이차이를 보였으나 미리 근관의 입구측 2/3를 확대하고 나서 근관의 길이를 측정할 경우 근심협측 근관의 평균 길이는 18.91 mm, 근심설측은 18.79 mm로 0.12 mm의 길이 차이를 보여 근관의 입구측 2/3를 미리 확대하기 전보다 확대한 후에 길이차이가 크게 감소하는 경향을 보였다 ($p < 0.05$: Table 2). 이 결과는 제 2형 근관형태가 두개의 근관 입구로부터 시작하여 치근단 부위에서 합쳐져 하나의 치근단공으로 끝나기 때문에 치근단 1/3 부위까지 미리 crown-down 법을 이용하여 확대할 경우 결국 치근단에서는 하나의 근관으로 합쳐져 협설 근관 간에 길이차이가 크게 줄어든 것으로 생각된다. 따라서 제 2형 근관형태가 대부분이고 악간거리가 협소하여 근관장 파일의 제위치 고정기 힘든 하악제2대구치의 경우 근심치근을 근관치료할 때는 미리 근관의 입구측 2/3를 확대하고 난 후 초기근관장을 측정하는 것이 치료 도중 협설 근관 간에 오차를 줄일 수 있어 유리하리라 사료된다.

반면, 제 3형 근관의 형태를 가진 경우 근관의 입구측 2/3을 확대하기 전 근심협측 근관의 평균길이는 17.97 mm, 근심설측은 18.03 mm로 0.06 mm의 길이차이를 보였으나 미리 근관의 입구측 2/3를 확대하고 나서 근관의 길이를 측정할 경우 근심협측 근관의 평균길이는 17.34 mm, 근심설측은 17.56 mm로 0.22 mm의 길이차이를 보여 근관의 입구측 2/3를 미리 확대하기 전보다 확대한 후에 길이차이가 오히려 증가하는 경향을 보였다 ($p < 0.05$: Table 2). 이 결과는 제3형 근관형태가 두개의 근관입구로부터 시작하여 두개의 치근단공으로 끝나기 때문에 치근단 부위가 따로 주행하며 주로 만곡이 심한 협측근관장은 근관의 입구측 2/3를 미리 확대할 경우 길이가 크게 감소된 반면, 만곡정도가 다소 적은 설측근관은 길이가 작게 감소하여 협, 설측 근관 간의 길이 차이가 오히려 커진 것으로 생각된다. 또한 제 3형 근관의 형태는 서로 따로 주행하기 때문에 제 2형 근관형태와는 다르게 근관의 입구측 기구조작 전후 길이차이에 있어서 별 영향을 받지 않은 것으로 생각되며, 특히 대부분의 실험치아가 주 기능교두인 협측교두가 교모된 상태이었기 때문에 오히려 설측근관의 길이가 다소 길게 나타났으리라 사료된다.

임상에서 하악제2대구치는 근심치근의 형태에 있어서 제 2형 근관형태를 많이 가지고 있어 두개의 근관의 입구에서 시작하여 치근단 3 mm 부근에서 다시 합쳐져 하나의 근단공으로 끝나기 때문에 근관장 측정 시 두개의 측정용 파일이 치근단에서 서로 만나는 경향이 있다. 뿐만 아니라 황 등²⁹⁾의 연구보고에 의하면 치근단부위의 해부학적 형태상 두개

의 근관이 만나는 부위에 협부가 존재하여 근관의 확대 및 충전 시 많은 어려움이 존재한다고 하였다.

따라서 하악제2대구치 근심치근의 근관치료 시 근관장 측정방법, 근관확대 술식 및 효과적인 근관충전법에 관한 많은 연구가 이루어져야 할 것으로 생각된다.

결론적으로 하악대구치 근심치근의 협측근관과 설측근관의 길이차이는 근관의 입구 측 2/3를 미리 확대하기 전, 후에 모두 허용한계인 0.5 mm보다 적게 나타나 임상에서 근관장 측정용 파일이 겹치거나 움직인 경우 정확한 위치에 삽입된 근관의 근관장을 참고하여 나머지 근관치료가 가능하리라 생각된다.

또한, 제 2형 근관형태를 가진 경우 근관의 입구측 2/3를 미리 확대하고 나서 초기근관장을 측정하는 것이 한 치근에 위치한 협, 설측 근관 간의 길이차이를 줄일 수 있어 근관치료 시 유용하게 사용할 수 있을 것으로 사료된다.

V. 결 론

근관의 입구측 2/3를 미리 확대하기 전, 후의 하악대구치의 근심근의 근관형태, 협설측 근관장의 차이 및 근관장의 변화유무를 알아보기로 본 연구를 계획하였다. 우식이 없고 치근단공 형성이 완료된 하악대구치 50개를 선택하여 근심치근에 위치한 협측과 설측 근관과의 관계에 따른 형태를 분석하고 각 근관의 형태에 따른 초기근관장을 측정비교하였다. 동일한 실험치아의 근관 입구측 2/3를 K³ 니켈-티타늄 파일을 이용하여 치근단 3 mm 상방까지 확대한 후 동일한 방법으로 근관장을 재측정하고 비교분석하였다. 협설측 근관장의 관계 및 근관장의 변화를 비교평가한 결과 다음과 같은 결론을 얻었다.

1. 근관의 형태를 분류한 결과 제 2형 근관형태가 68% (34개 / 50개), 제 3형 근관형태가 32% (16개 / 50개)로 나타났다.
2. 근관의 입구측 2/3를 확대하기 전, 협측과 설측의 초기 근관장 간의 비교에서 협측은 18.84 mm, 설측은 18.67 mm로 0.17 mm의 길이차이를 보였으며 통계학적으로 유의한 차이가 없었다.
3. 근관의 입구측 2/3를 확대한 후, 협측과 설측의 초기근관장 간의 비교에서 협측은 18.41 mm, 설측은 18.40 mm로 0.01 mm의 길이차이를 보였으며 통계학적으로 유의한 차이가 없었다.
4. 동일한 근관에서 근관의 입구측 2/3를 확대하기 전, 후의 초기근관장 간의 비교시 협측은 0.43 mm, 설측은 0.27 mm의 길이가 감소하였으며 통계학적으로 유의한 차이가 있었다 ($p < 0.05$).
5. 근관의 입구측 2/3를 확대하기 전과 후의 협측과 설측의 근관장 차이를 비교시 확대하기 전에는 0.17 mm, 확대한

후에는 0.01 mm로 확대하기 전에 비해 확대한 후에 근관장의 차이가 적어지는 경향을 보였다 ($p < 0.05$).

이상의 결과로 보아 하악대구치 근심치근의 협측과 설측 근관의 길이차이가 근관치료 시 오차허용한계인 0.5 mm 이내로 나타나 정확하게 삽입된 근관의 파일의 길이를 참고하여 나머지 근관의 근관치료를 시행할 수 있을 것으로 생각되며, 미리 근관의 입구측 2/3를 확대한 후 근관장을 측정하는 것이 협, 설 근관 간에 길이차이를 줄일 수 있어 근관치료 시 유용하게 사용할 수 있을 것으로 사료된다.

참고문헌

1. 임상삼. 임상근관치료학. 제2판, 의치학사, 서울, p122-127, 1999.
2. Ingle J, Bakland L. Endodontics. 3th ed., Philadelphia:Lea & Febiger, p36-37, 1985.
3. Kuttler Y. Microscopic investigation of root apices. *J Am Dent Assoc* 50:544-552, 1955.
4. Altman M et al. Apical root anatomy of human maxillary central incisors. *Oral Surg* 30:694-699, 1970.
5. Burch JG, Hulen S. The relationship of the apical foramen to the anatomic apex of the tooth root. *Oral Surg* 34:262-267, 1972.
6. Burch JG, Hulen S. The relationship of the apical foramen to the anatomic apex of the tooth root. *Oral Surg* 34:262-268, 1972.
7. Green D. A stereomicroscopic study of the root apices of 400 maxillary and mandibular posterior teeth. *Oral Surg* 9:1224-1232, 1956.
8. Green D. Stereomicroscopic study of 700 root apices of maxillary and mandibular posterior teeth. *Oral Surg* 13:728-733, 1960.
9. Gutierrez JH et al. Apical foraminal openings in human teeth. *Oral Surg Oral Med Oral Patho* 79:769-777, 1995.
10. Morfis A et al. Study of the apices of human permanent teeth with the use of a scanning electron microscope. *Oral Surg Oral Med Oral Patho* 77:172-176, 1994.
11. Goldmann M et al. Reliability of radiographic interpretations. *Oral Surg* 38:287-293, 1974.
12. Cohen S, Burns R. Pathways of the pulp. 7th ed., St. Louis:CV Mosby, p248-251, 1988.
13. Wheeler RC. Dental Anatomy, Physiology and Occlusion. 5th. ed., W.B. Saunders Co., p267-297, 1974.
14. Grossman L. Endodontic practice. 11th ed., Philadelphia: Lea & Febiger, p169-173, 1988.
15. Ingle JI, Bakland LK. Endodontics, 5th ed., Philadelphia: Lea & Febiger, p462-469, 2002.
16. Cohen S, Burns R. Pathways of the pulp. 8th ed., St. Louis: CV Mosby, p210-217, 2002.
17. Weine FS. Endodontic therapy. 3rd ed., St. Louis: Mosby Co., p209, 1982.
18. Woelfel JG, Scheid RC. Dental Anatomy. 1st ed., Philadelphia, Williams & Wilkins, p97-107, 2002.
19. Pineda F, Kuttler Y. Mesiodistal and buccolingual roentgenographic investigation of 7,275 root canals. *Oral Surg* 33:101-110, 1972.
20. Green D, Brooklyn NY. Double canals in single roots. *Oral Surg* 35:689-696, 1973.
21. Vertucci FJ. Root canal anatomy of the human permanent teeth. *Oral Surg* 58:589-599, 1984.
22. Blayney JR. Some factors in root canal treatment. *J Dent Res* 11:840, 1924.
23. Groove CJ. Faculty technic in investigations of the apices of pulpless teeth. *J Am Dent Assoc* 13:746, 1926.
24. Katz A et al. Tooth length determination: A review. *Oral Surg* 72:238-242, 1991.
25. Kobayashi C, Suda H. New Electronic canal length measuring device on the ratio method. *J Endod* 20:111-114, 1994.
26. Cohen S, Burns R. Pathways of the pulp. 6th ed., St. Louis:CV Mosby, p179-218, 1994.
27. 황호길, 신영근, 김평식. 근관내 여러 가지 조건에 따른 Root-ZX의 정확도에 관한 연구. *대한치과보존학회지* 25:474-481, 2000.
28. Hulsmann M et al. An improved technique for the evaluation of root canal preparation. *J Endod* 25:599-602, 1999.
29. 황호길, 신영근. The effectiveness of obturating techniques in sealing isthmuses. *대한치과보존학회지* 26:499-506, 2001.