

^{99m}Tc -diethylenetriaminepentaacetic acid 캅토프릴 신장스캔의 단측 신동맥 협착에 의한 신혈관성고혈압 진단 기준

울산대학교 의과대학 서울아산병원 핵의학과¹, 신장내과²
최승진¹ · 홍일기¹ · 장재원² · 박수길² · 문대혁¹

Diagnostic Criteria of ^{99m}Tc -diethylenetriaminepentaacetic acid Captopril Renal Scan for the Diagnosis of Renovascular Hypertension by Unilateral Renal Artery Stenosis

Seung Jin Choi¹, M.D., Il Ki Hong¹, M.D., Jae Won Chang², M.D., Su Kil Park², M.D.,
Dae Hyuk Moon¹, M.D.

Department of Nuclear Medicine¹ and Internal Medicine², Asan Medical Center, University of Ulsan College of Medicine, Seoul, Korea

Purpose: We compared captopril renal scintigraphic criteria for the diagnosis of renovascular hypertension by unilateral renal artery stenosis. **Materials and Methods:** The study group consisted of 24 patients (m/f = 16/8, age: 39 ± 18 years) with unilateral renal artery stenosis who underwent renal artery revascularization and captopril renal scintigraphy with ^{99m}Tc -diethylenetriaminepentaacetic acid between May 1995 and April 2004. The blood pressure response was classified as cure/improvement or failure. We evaluated captopril-induced changes in relative function (BCfun) and renogram grade (0 to 5: 0 = normal, and 5 = renal failure pattern without measurable uptake) (CBren) and the difference of renograms between the normal and stenotic kidney on captopril scan (CNren). **Results:** Eight of 24 patients were cured and 11 improved and 5 patients were classified as failed revascularization. Significant predictors of a cure or improvement of blood pressure were younger age, stenosis by fibromuscular dysplasia or arteritis, BCfun, CBren and CNren. Areas under the receiver operating characteristic curve of age, BCfun, CBren and CNren were not significantly different. Positive and negative predictive values of predictors were 100% and 42% (age ≤ 38); 92% and 50% (BCfun ≥ 1); 92% and 75% (CBren ≥ 1), and 90% and 60% (CNren ≥ 1), respectively. **Conclusion:** Captopril induced changes in renal function and renogram can reliably predict hypertension response to revascularization. Renogram pattern on captopril scan can diagnose renovascular hypertension without baseline data in patients with unilateral renal artery stenosis. (Korean J Nucl Med 38(6):498-505, 2004)

Key Words: renovascular hypertension, renal artery stenosis, captopril renal scintigraphy

서 론

신혈관성고혈압은 신혈관협착에 의한 신장의 관류감소로 레닌-안지오텐신-알도스테론계가 항진되어 혈압이 상승되는 질환으로 신혈관재형성으로 완치될 수 있다.^{1,2)} 그러나, 혈관성형술은 침습성이고 시술 후 예후가 다양하여 시술 전 혈압

의 치료 효과에 대한 예측이 필요하다.³⁻¹⁵⁾ 항안지오텐신 전환효소억제제인 캅토프릴을 이용한 신장스캔이 혈관성형술 후에 임상적인 반응을 예측할 수 있는 것으로 알려져 있다.³⁻¹²⁾ 혈장 레닌분석에 의한 진단은 일정 기간동안 항고혈압제제를 끊어야하고 양측성 신고혈압이나 단발신장의 신혈관협착에 의한 고혈압일 경우에 진단을 할 수가 없는 반면^{16,17)} 캅토프릴신장스캔은 신사구체여과율의 변화를 각각의 신장에서 관찰할 수가 있어서 캅토프릴 투여 전후의 독립적인 양측 신장 기능 변화를 평가할 수 있다.¹⁸⁾

캅토프릴신장스캔에서 신기능곡선과 신기능의 변화는 신혈관성 고혈압의 진단에 중요한 진단기준으로 80-100%의 예민도와 특이도 및 혈압의 치료의 예측에 대한 높은 양성예측

• Received: 2004. 11. 1. • Accepted: 2004. 12. 7.
• Address for reprints: Dae Hyuk Moon, M.D., Department of Nuclear Medicine Asan Medical Center University of Ulsan College of Medicine, #388-1 Pungnap-2dong, Songpa-gu, Seoul 138-736, Korea
Tel: 82-2-3010-4592, Fax: 82-2-3010-4588
E-mail: dhmoon@amc.seoul.kr

도가 보고되어 있다.¹⁹⁻²¹⁾ 그러나, 모든 환자가 신혈관조영술을 시행하는 것이 아니고, 신장스캔에서 이상이 있는 경우가 신혈관조영술을 시행하는 경우가 많아, 예민도 및 양성예측도가 높게 측정되었을 가능성이 많다.²¹⁾ 또한 신장 스캔의 진단 기준인 신기능곡선과 신기능의 변화 중에서 어떤 진단 기준이 더욱 유용한 기준이라는 일치된 견해가 없고,²¹⁾ 신부전이 있거나, 양측성 신혈관협착에 의한 신혈관성고혈압의 경우 예민도와 특이도, 양성 및 음성예측도는 낮고,^{3,4,8,9,18,22)} 기저 스캔을 포함하여 두 번의 신장스캔을 특히 양일에 걸쳐서 검사하는 경우에 시간적, 경제적 손실이 있을 수 있고, 캡토프릴 투여에 의한 저혈압과 염분결핍, 요량 감소가 위양성의 결과를 가져올 수 있다.²¹⁾

최근 자기공명영상과 초음파의 발달로 신혈관협착을 비관혈적으로 진단할 수가 있어서 캡토프릴스캔은 신혈관협착의 진단 보다는 신혈관성고혈압의 진단이 더 중요하게 되었다.²³⁻²⁵⁾ 단측 신동맥협착의 경우 반대측 신장과의 비교는 캡토프릴과 기저 스캔을 2번 시행하는 것에 따른 시간적, 경제적 손실과 저혈압 및 체내 수분의 차이에 의한 두 검사 간의 차이를 없앨 수 있는 장점이 있다. 이 연구의 목적은 신혈관성고혈압의 진단에 있어서, 캡토프릴 스캔의 진단기준 별 성적을 비교하고, 기저 스캔의 도움 없이 정상인 반대편 신장의 신기능 곡선 및 신기능과의 비교가 신혈관성고혈압의 진단에 이용될 수 있는지를 알고자 함이었다.

대상 및 방법

1. 대상

1995년 6월부터 2004년 5월까지 10년 동안 신혈관성고혈압이 의심되어 캡토프릴신장스캔과 신혈관조영술을 시행받은 63명의 환자를 후향적으로 분석하였다. 50명의 환자에서 신혈관조영시 내강이 50% 이상 좁아진 신혈관협착이 진단되었고, 이중 36명이 혈관재형성술을 받았다. 나머지 14명은 확장성심근증 1명, 발작성심방세동 1명, 뇌경색 2명, 치료에 비협조 1명, 약물치료 9명의 이유로 혈관재형성술을 받지 않았다. 혈관재형성술을 받은 36명 중에서 양측성신혈관협착 8명, 캡토프릴스캔과 재형성술과의 간격이 3개월 이상인 3명, 잔류신혈관협착이 있었던 1명을 제외한 24명을 최종 대상으로 하였다. 나이 9~71세로 평균 39±18세, 남녀는 각각 16명과 8명이었다. 대상 환자군의 임상적인 특성은 표1과 같다 (Table 1). 혈관재형성술은 23명이 경피적 신동맥 혈관성형술을, 1명은 자가이식수술을 받았다. 신혈관 협착의 원인은 병력, 신혈관조영술 및 기타 방사선학적 검사로 진단하였고,

Table 1. Baseline Clinical and Laboratory Characteristics of 24 Patients with Unilateral Renal Artery Stenosis Who underwent Revascularization

	Mean±SD or number (%)
Age (year)	39.2 ± 18.5
Sex	
Male	16 (66.7%)
Female	8 (33.3%)
Smoking	6 (25.0%)
Coronary heart disease	5 (20.8%)
Diabetes	2 (8.3%)
Serum creatinine (μ mol/L)	88 ± 35
Etiology of renal artery stenosis	
Fibromuscular dysplasia	4 (16.7%)
Atherosclerosis	14 (58.3%)
Arteritis	6 (25.0%)

조직검사를 시행한 1명은 죽상동맥경화로 진단되었다. 혈청 크레아티닌치가 133 mol/liter를 넘는 사람이 3명이었다.

신혈관성고혈압의 진단 기준은 the Cooperative Study of Renovascular Hypertension의 기준에 의하여 혈관재성형술 후 고혈압이 완치 혹은 호전된 경우로 하였다.²⁶⁾ 완치는 혈관재형성술 전에 측정된 혈압과 시술 후 3개월에서 6개월사이의 혈압의 차이가 항고혈압제제를 끊은 상태에서 적어도 10 mmHg이상의 감소와 동시에 이완기 혈압이 90 mmHg미만일 때를, 호전은 항고혈압제제와는 상관없이 시술전의 이완기 혈압보다 최소한 15%이상의 감소와 90에서 110 mmHg 사이의 혈압이 유지될 때로 하였다. 이완기 혈압이 110 mmHg보다 높거나 15%미만으로 감소하면서 90 mmHg보다 높을 때를 실패로 정의하였다.

2. 캡토프릴 신장스캔

물을 제외한 4시간의 공복을 유지하고, 충분한 수분섭취를 위하여 검사 60분 전 물 500 cc를 마시게 하였다. 항고혈압제와 이뇨제는 캡토프릴을 제외하고는 복용을 금지하지 않았다. 검사 1시간 전 캡토프릴 25 mg을 경구 투여하였고 15분 간격으로 1시간동안 환자의 혈압을 4회 측정하여 기록하였다.

양와위에서 ^{99m}Tc-diethylenetriaminepentaacetic acid (DT PA) 555 MBq (15 mCi)을 주사 후에 대시야 감마카메라와 저에너지조준기를 이용하여 64x64 화소로 1초간 60영상을 얻었고, 이어서 5초의 12개 영상과 30초의 36개 영상을 얻었다. 관심영역은 주사후 1-2.5분의 영상에서 양측 신장과 외측부위에 그려서 양측신장의 섭취율과 상대적 신기능을 구하였다. 신기능곡선은 신우를 제외한 신피질부위에 관심영역을 그려서 신기능곡선의 등급을 0 - 5 (Pattern 0 = normal; 1 = minor abnormalities; 2 = a marked delay in excretion rate with preserved washout phase; 3 = delayed excretion

Table 2. Comparison of Clinical and Renal Scintigraphic Findings between Patients who Showed Cure/Improvement of Blood Pressure after Renal Artery Revascularization and Those with Failed Blood Pressure Response

Variables	Cure or Improvement (n=19)	Fail (n=5)	P value
Age	30.0 (9 - 69)	53 (39 - 71)	<0.05
Sex (male/female)	12/7	4/1	NS
Etiology of stenosis			
Atherosclerosis / F&A	9/10	5/0	<0.05
Site of stenosis (right/left)	11/8	3/2	NS
Serum creatinine (μ mol/L)	79 (35 - 185)	97 (88 -158)	NS
Captopril renogram (grade)			
Stenotic kidney	3 (0 - 5)	1 (0 - 5)	NS
Nonstenotic kidney	0 (0 - 3)	0 (0 - 2)	NS
Difference*	2 (0 - 5)	0 (0 - 3)	<0.05
Basal renogram (grade)			
Stenotic kidney	0 (0 - 3)	0 (0 - 5)	NS
Captopril Basal renogram†	2.5 (0 - 4)	0 (0 - 1)	<0.005
Differential renal function (%)			
Captopril scan	38 (16 - 47)	42 (17 - 46)	NS
Basal scan	43.5 (20 - 56)	37 (6 - 46)	NS
Difference of function‡	4 (-2 - 12)	-0.5 (-11 - 4)	<0.05

Values were median and range for continuous variables. NS, not significant; F&A, Fibromuscular dysplasia and arteritis. *Difference of captopril renogram grades between stenotic and contralateral kidney; †Difference of captopril and basal renogram grades of the stenotic kidney; ‡Difference of renal function of the stenotic kidney; basal captopril function.

rate without washout phase; 4 = renal failure pattern with measurable kidney uptake; 5 = renal failure pattern without measurable kidney uptake)로 평가하였다.²⁷⁾ 기저 신장스캔은 캅토프릴스캔이 이상이 있는 경우 2일 검사법으로 시행하였다.²⁷⁾ 검사방법은 캅토프릴을 투여하지 않고, 다른 방법은 동일하게 시행하였다. 24명의 환자 중 6명은 기저 스캔을 시행 하지 않았다.

신장스캔에 의한 신혈관성진단 기준을 비교하기 위하여 협착이 있는 신장의 캅토프릴 신장스캔의 상대적 신기능(Cfun), 기저 스캔에서의 신기능(Bfun) 및 그 차이(BCfun: Bfun - Cfun)를 구하였다. 신기능곡선을 분석하여 캅토프릴 신장스캔에서 협착이 있는 신장의 신기능곡선 등급(Cren)과 정상신장(Nren)의 등급과 그 차이(CNren: Cren - Nren)를 구하였다. 또한 협착이 있는 신장의 캅토프릴 신장스캔과 기저 스캔에서의 신기능곡선등급(Bren)의 차이(CBren: Cren - Bren)을 구하였다.

3. 임상 지표 및 ^{99m}Tc-DTPA 캅토프릴 신장스캔의 신혈관성고혈압 진단 기준 분석

혈관재형성후 완치 및 호전된 군(신혈관성고혈압)과 실패한 군 사이에 임상적 및 캅토프릴 신장스캔의 신기능곡선, 상대적 신기능의 지표들의 비교는 Wilcoxon's rank sum test를 시행하였다. 유의한 차이가 있는 임상 및 캅토프릴 신장스캔 지표의 신혈관성고혈압 진단능을 수신자특성곡선과 예민도,

특이도를 구하여 비교하였다. 통계분석 소프트웨어 SPSS 10.1 version을 이용하였고 통계적 유의성은 p값 0.05를 기준으로 하였다.

결 과

8명이 완치, 11명이 호전되었고 5명은 혈압조절에 실패하였다. 신혈관성고혈압으로 진단된 19명과 실패한 군 5명의 임상적 지표 및 캅토프릴스캔 소견은 표2와 같았다(Table 2). 나이는 신혈관성고혈압군이 유의하게 작았고, 성별에는 차이가 없었다. 원인별로는 죽상동맥경화에 의한 신혈관성고혈압은 19명중에서 9명이었으나, 신혈관성고혈압이 아닌 5명은 모두가 죽상동맥경화가 신혈관협착의 원인으로 유의한 차이가 있었다(p<0.05). 죽상동맥경화를 가진 환자중 4명은 입구에 병변이 있었고 이중 2명이 혈압조절에 실패하였다. 실패한 군 5명중 3명은 신동맥의 근위부에 병변이 있었다. 혈청 크레아티닌농도는 신혈관성고혈압이 아닌 군에서 높았다(p=0.052). 혈청 크레아티닌농도가 133 mol/liter를 넘는 3명중에서 2명은 호전되었고 1명은 호전되지 않았다.

캅토프릴 스캔의 소견은 신혈관성고혈압과 그렇지 않은 두 군 간에 협착이 있는 신장과 정상 신장의 신기능곡선은 차이가 없었으나, 협착이 있는 신장의 캅토프릴과 기저 스캔에서의 신기능곡선 등급의 차이(CBren)는 두 군간에 유의한 차이가 있었다(p<0.005, Table 2). 또한 캅토프릴스캔에

Table 3. Value of Clinical and Renal Scintigraphic Variables in the Diagnosis of Renovascular Hypertension in Patients with Hypertension and Unilateral Renal Artery Stenosis

Variables	ROC curve Area 95% interval	Criteria	SN (%)	SP (%)	PPV (%)	NPV (%)
Age	0.83 (0.62 - 0.95)	≤ 38	63% (12/19)	100% (5/5)	100% (12/12)	42% (5/12)
Renogram (captopril stenotic - captopril nonstenotic kidney)	0.78 (0.57 - 0.92)	≥ 1	90% (17/19)	60% (3/5)	90% (17/19)	60% (3/5)
Renogram (captopril stenotic - basal stenotic kidney)	0.93 (0.70-0.99)	≥ 2	71% (10/14)	100% (4/4)	100% (10/10)	50% (4/8)
		≥ 1	93% (13/14)	75% (3/4)	92% (13/14)	75% (3/4)
Differential function (basal stenotic - captopril stenotic kidney)	0.80 (0.55 - 0.95)	≥ 1%	79% (11/14)	75% (3/4)	92% (11/12)	50% (3/6)
		≥ 5%	29% (4/14)	100% (4/4)	100% (4/4)	29% (4/14)

ROC, receiver operating characteristic curve; SN, sensitivity; SP, specificity; PPV, positive predictive value; NPV, negative predictive value

서 신혈관협착이 있는 신장과 반대측신장의 신기능곡선등급 차이(CNren)도 양군에서 유의한 차이를 보였다(p<0.05). 신기능은 캅토프릴스캔과 기저스캔에서 모두 유의한 차이가 없었고, 신기능의 차이(BCfun)는 양 군에서 유의한 차이가 있었다.

수신자판단특성곡선의 면적과 예민도, 특이도 및 양성예측도의 결과는 표3과 같다(Table 3). 수신자판단특성곡선의 면적은 유의한 차이가 없었다. 나이는 38세 이하에서 100%의 특이도와 양성예측도를 보였다. 신기능곡선의 차이인 CBren과 CNren 모두 1 보다 같거나 클 경우 높은 예민도, 특이도 및 양성예측도를 보였다. 완치 및 호전된 군 19명중 17명이 CNren이 1이상이었다(Fig. 1). 기저스캔을 시행하지 않고, 캅토프릴 스캔 만을 가지고 분석을 할 경우 신기능곡선은 정상신장의 신기능곡선의 등급과의 비교를 통하여 진단을 내릴 수 있었다. 상대적 신기능은 기저 스캔에서 1%이상의 신기능의 호전이 있을 경우 79%와 75%의 높은 예민도와 특이도를 보였으나, 흔히 사용되는 진단기준인 신기능차이가 5%이상의 경우에는 예민도가 29% (4/14)로 낮았다.

혈압의 호전이 없었던 5명은 CBren이 1이고, Cren이 1인 1 증례를 제외하고는 모두 캅토프릴과 기저 스캔간의 신기능곡선의 차이가 없었다(Fig. 2). CNren이 3인 1명의 환자는 신기능이 20%이하로 감소된 환자였다.

고 찰

본 연구에서 나이, 캅토프릴과 기저 스캔과의 신기능곡선의 등급 및 신기능의 차이가 신혈관성고혈압의 진단 즉 혈관재형성술 후의 혈압의 호전을 예측하는 좋은 진단 기준이 될 수 있었다. 캅토프릴 스캔 만으로 진단을 할 경우 협착이 있는 신장과 정상신장과의 신기능곡선의 등급의 차이는 좋은 진단 기준이 되었으나, 캅토프릴 스캔의 신기능곡선의 등급과 신기능은 혈압의 변화를 예측하는데 사용될 수 있는 지표가 되지 못하였다.

캅토프릴과 기저 스캔의 협착신장의 신기능의 차이가 1%이상의 기준은 높은 예민도와 특이도가 있었으나, 5%이상의 경우 예민도가 매우 낮았고, 캅토프릴 스캔만으로 판단할 경우 신기능이 진단의 기준이 되지 못하였다. 반면 신기능곡선의 경우 캅토프릴과 기저 스캔의 경우와의 차이 뿐만 아니라, 캅토프릴 스캔 만으로도 정상신장과의 신기능등급과 비교하여 높은 예민도 특이도를 보였다. 이 같은 결과는 ^{99m}Tc- DTPA 스캔에서 5 - 10% 이상의 차이를 의미 있다고 판정하는 기준의 권장되는 기준과는 다른 것으로,²¹⁾ 약간의 기능 호전이 있는 경우도 의미가 있다는 것을 시사하는 것이라고 하겠다. 또한 캅토프릴 스캔만으로서 신기능의 측정이 진단의 기준이 되지 못한 반면 정상신장과의 신기능곡선의 등급의 차이가 진단의 기준이 될 수 있다는 사실은 신기능의 감소가 협착이외의 다른 여러 원

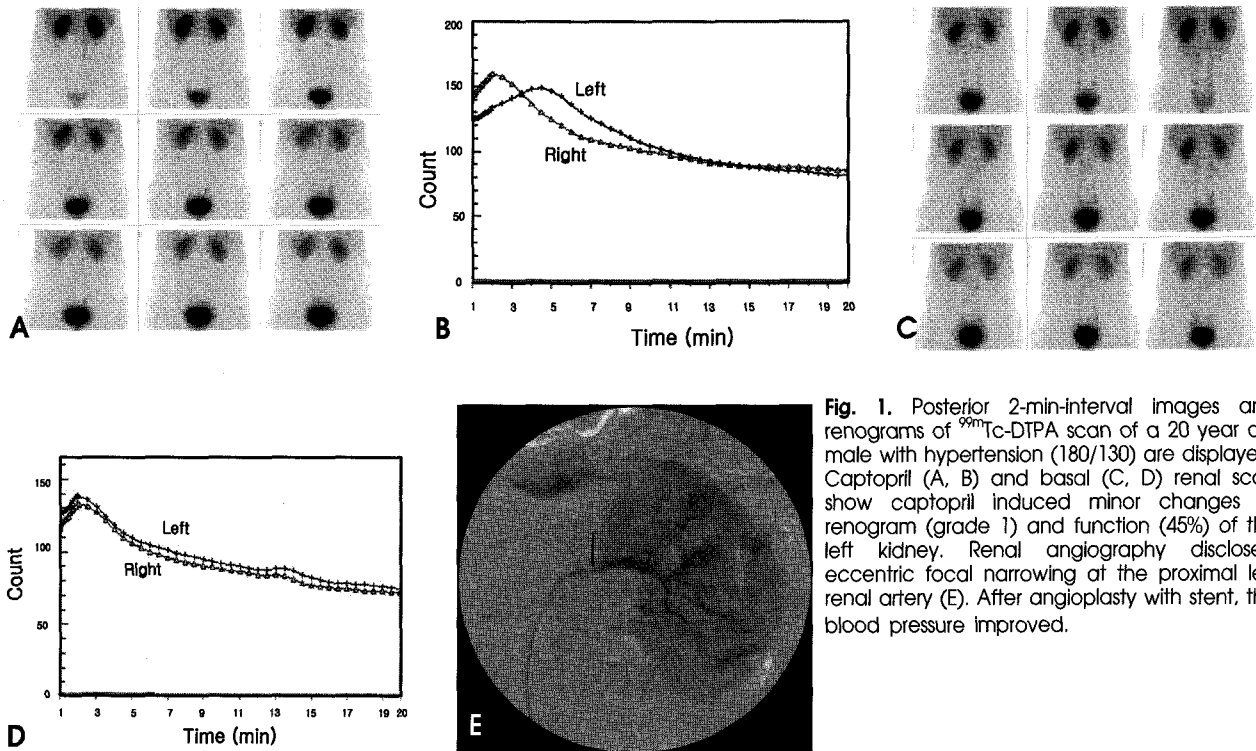


Fig. 1. Posterior 2-min-interval images and renograms of ^{99m}Tc-DTPA scan of a 20 year old male with hypertension (180/130) are displayed. Captopril (A, B) and basal (C, D) renal scan show captopril induced minor changes of renogram (grade 1) and function (45%) of the left kidney. Renal angiography disclosed eccentric focal narrowing at the proximal left renal artery (E). After angioplasty with stent, the blood pressure improved.

인으로 감소가 될 수 있지만, 요로 폐쇄와 같은 신기능곡선의 이상을 일으키는 알려진 원인이 없는 고혈압환자에서는 협착에 의한 신기능곡선의 차이가 특이적인 진단 기준이 될 수 있다는 점을 알려준다.

현재까지 연구된 캅토프릴 신장스캔의 진단 기준과 환자군은 연구자마다 매우 상이하며, 선택한 환자의 기준, 신기능곡선과 상대적 신섭취를 구하기 위한 관심영역과 그것을 구한 시간, 위치값, 양측성 신혈관협착과 30%미만의 신기능을 가진 신장의 포함여부 등에 따라 상이한 예민도와 특이도, 양성예측도를 보였다.^{2-4,8,9,18,22,28)} 본 연구에서와 같이 신혈관의 협착이 아닌 신혈관성고혈압의 진단에 있어서, 캅토프릴 스캔의 여러 진단기준을 적용하여 진단능을 구한 연구로 Ito 등은 캅토프릴 투여후 20%의 기능 감소가 있는 경우를 기준으로 예민도와 특이도가 각각 56%와 76%, 신기능곡선의 변화를 기준으로 44%, 96%의 보고를 하였으나, 대상 군에는 양측성 신혈관협착이 포함되어 있으며, 단측성 신혈관협착에 의한 신혈관성고혈압은 7예에 불과하였다.²⁹⁾ Mann 등²²⁾은 24명의 신혈관성고혈압 환자에서 신장의 기능의 변화가 평균 2.3%임을 보고하였고, 이 결과를 바탕으로 신기능이 캅토프릴 후 40%이하일 때에 예민도 80%, 특이도 100%의 결과를 냈으나, 신기능곡선을 반영하는 신실질의 저류와 최고치 도달시간의 지표는 예민도가 22.9%와 32.3%에 불과하였다. 이

두 연구에서는 신기능의 변화가 매우 달랐고, 본 연구의 결과는 Mann 등²²⁾의 연구의 결과와 유사하였다. 또한 이들 연구와는 달리 본 연구에서는 신기능 곡선의 변화가 매우 높은 예민도를 보였다. 이 같은 연구 결과의 차이의 원인은 본 연구가 단측신혈관성고혈압 환자군만을 포함한 것과, 이들 연구와 달리 본 연구에서는 신기능곡선을 판정하기 위하여 신전체의 관심영역을 사용하지 않고, 신실질을 중심으로 신기능곡선을 분석한 것도 이유가 될 수 있다. 신장 전체를 포함하는 경우 신우에 있는 방사능에 의하여 신기능곡선이나 최고치 도달시간, 신실질 저류 등의 판정이 매우 어렵다.²⁷⁾ 이외의 연구에서는 신기능과 신기능곡선을 따로 분석한 경우는 없으며, 이를 합하여 진단기준으로 삼았다.

본 연구에서 나이가 신동맥고혈압의 진단에 중요한 기준이 되는 결과를 보였다. 이는 아마도 죽상동맥경화를 가진 환자의 수가 38세를 기준으로 보았을 때 11명과 3명으로 38세 이상에서 많았기 때문으로 생각된다. 죽상동맥경화가 섬유근성이형성증보다 혈관재형성후 혈압조절에 실패할 가능성이 높다는 것이 여러 연구에서 알려져 있지만 그 이유는 잘 알려져 있지 않다.^{30,31)} 입구에 협착이 생기는 경우가 기술적으로 확장이 어려워 불완전한 경우가 많고 따라서 재발의 빈도가 높기 때문일 것이며, 신기능의 저하가 동반된 경우가 많은 것 등의 원인이 있을 수 있다.^{30,32)}

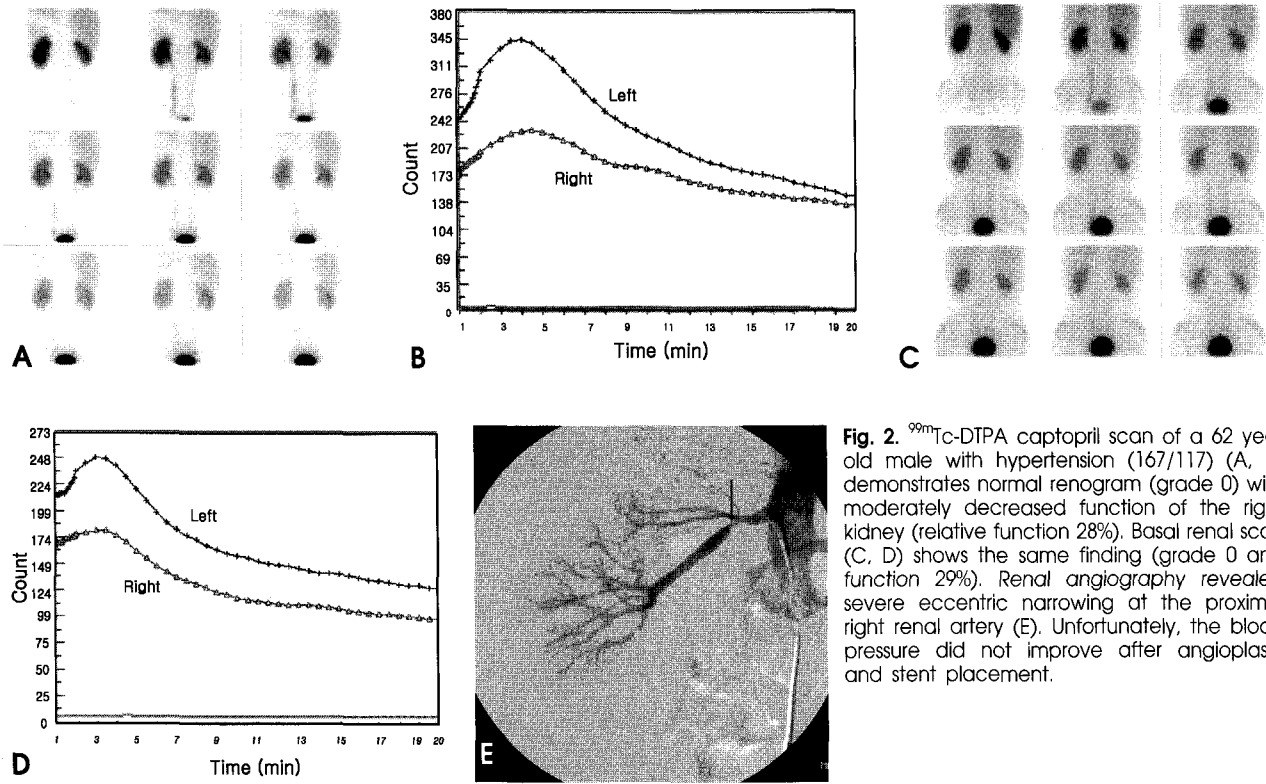


Fig. 2. ^{99m}Tc -DTPA captopril scan of a 62 year old male with hypertension (167/117) (A, B) demonstrates normal renogram (grade 0) with moderately decreased function of the right kidney (relative function 28%). Basal renal scan (C, D) shows the same finding (grade 0 and function 29%). Renal angiography revealed severe eccentric narrowing at the proximal right renal artery (E). Unfortunately, the blood pressure did not improve after angioplasty and stent placement.

본 연구의 제한점으로는 첫째로 대상이 후향적 조사로 인해 제한되어 있으며, 모든 환자가 신혈관재형성술을 받지 않고, 캅토프릴이 양성인 환자가 주로 받았을 가능성이 많아서 예민도가 높아졌을 가능성이 많다. 그러나, 이러한 선택 성향이 양성예측도에는 영향이 없으므로, 높은 양성예측도를 얻은 결과는 캅토프릴 스캔의 진단적 가치를 알려준다고 하겠으며, 특이도도 낮은 수치를 보이지 않았다. 둘째로 기저스캔을 시행하지 않은 6명에서는 캅토프릴 전후의 기능과 신기능곡선을 평가할 수 없는 제한점이 있으나, 이 환자를 제외한 환자군 만으로도 신기능 곡선과 기능의 변화가 유의한 진단 인자임을 증명할 수 있었다. 또한 전체 환자수가 24명으로 특히 혈압의 호전이 없었던 환자가 5명으로서 통계학적 변이가 적은 특이도와 음성예측도를 구할 수 없었고, 혈압이 호전되지 않은 원인을 추적 신동맥조영술 등으로 규명하지 못한 문제가 있다. 그러나 단측협착만으로는 작은 수의 환자는 아니며, 양성예측도와 수신자판단특성곡선상의 높은 면적의 비교가 가능하여 캅토프릴 스캔의 진단적 가치의 비교가 가능하였다.

결론적으로 캅토프릴 신스캔에서의 신기능과 신기능곡선의 변화는 단측혈관성고혈압의 진단에 있어서 유용한 진단적 지표가 되며, 신기능곡선은 기저스캔과의 비교 없이도 정상 신장의 신기능곡선을 비교하여 신혈관성고혈압을 진단할 수 있다.

요 약

목적: 신혈관성고혈압의 진단에서 캅토프릴 투여후 ^{99m}Tc -DTPA 신기능곡선 및 신기능의 기준 별로 비교된 바 없다. 이 연구는 단측 신동맥협착에 의한 신혈관성고혈압에서 캅토프릴 스캔의 진단 기준별 성적을 비교함이었다. **대상 및 방법:** 1995년 5월에서 2004년 5월까지 신혈관성고혈압이 의심되어 캅토프릴신장스캔과 신혈관조영술을 시행한 64명 중 신혈관협착 있어서(n=51), 혈관재성형술을 받은 37명 중 양측성 신혈관협착 13명을 제외한 24명을 대상으로 하였다. 동맥경화가 14예, 섬유근성이형성증이 4명, 기타 혈관염이 6명이었다. 캅토프릴 및 기저 스캔은 The Society of Nuclear Medicine의 표준화된 지침에 의하여, 신기능곡선(5등급) 및 상대적 신기능, 협착이 있는 신장의 캅토프릴과 기저 스캔의 신기능곡선의 등급차이(CBren), 신기능의 차이(BCfun) 및 캅토프릴스캔시 반대측 신기능곡선과의 등급 간의 차이(CNren)를 구하였다. **결과:** 24명(남/여 = 16/8, 나이 39.2 ± 18.4세)중 8명이 완치, 11명이 호전되어 신혈관성고혈압으로 진단되었고, 5명이 혈압의 변화가 없었다. 신혈관성고혈압과 본태성고혈압군 간에 나이(median 30 vs. 52; p<0.05), 원인(동맥경화/기타: 9/10 vs. 5/0, p<0.05), CBren (median 2.5 vs. 0; p<0.005), BCfun (median 4 vs -0.5; p<0.05), CNren

(median 2 vs. 0; p<0.05)의 유의한 차이가 있었다. 성별, creatinine과 기저 및 캠포프릴시 신기능은 차이가 없었다. 수신자판단특성곡선하의 면적은 나이 0.826, CBren 0.929, BCfun 0.804, CNren 0.784로 곡선하의 면적은 유의한 차이가 없었다. 양성 및 음성예측도는 나이 38세 이하의 기준으로 100%(12/12), 42%(5/12), BCfun 1% 이상 92%(11/12), 50%(3/6), CBren 1이상 92%(13/14), 75%(3/4), CNren 1 이상 90% (17/19), 60% (3/5)였다. 유용한 진단기준으로 알려진 BCfun 5% 이상은 100%(4/4), 29%(4/14)였다. 결론: 캠포프릴스캔에서 신기능곡선과 신기능 모두 유용한 신혈관성고혈압의 기준이 되며, 신기능곡선은 기저스캔과의 비교 없이도 정상 신장의 신기능곡선을 비교하여 신혈관성고혈압을 진단할 수 있다.

References

- Safian RD, Textor SC. Renal artery stenosis. *N Engl J Med* 2001; 344:431-42.
- Bouyounes BT, Libertino JA. Renovascular hypertension. *Curr Opin Urol* 1999;9:111-14.
- Setaro JF, Chen CC, Hoffer PB, Black HR. Captopril renography in the diagnosis of renal artery stenosis and the prediction of improvement with revascularization: the Yale vascular center experience. *Am J Hypertens* 1991;4:698s-705s.
- Geyskes GG, de Bruyn AJG. Captopril renography and the effect of percutaneous transluminal angioplasty on blood pressure in 94 patients with renal artery stenosis. *Am J Hypertens* 1991;4:685s-89s.
- Soulez G, Therasse E, Qanadli SD, Froment D, Leveille M, Nicolet V, et al. Prediction of clinical response after renal angioplasty: respective value of renal doppler sonography and scintigraphy. *AJR* 2003;181:1029-35.
- Giroux MF, Soulez G, Therasse E, Nicolet V, Froment D, Courteau M, et al. Percutaneous revascularization of the renal arteries: predictors of outcome. *JVIR* 2000;11:713-720.
- Helin KH, Lepntalo M, Edgren J, Liewendahl K, Tikkanen T, Tikkanen I. Predicting the outcome of invasive treatment of renal artery disease. *J Intern Med* 2000;247:105-10.
- Meier GH, Sumpio B, Black HR, Gusberg RJ. Captopril renal scintigraphy-an advance in the detection and treatment of renovascular hypertension. *J Vasc Surg* 1990;11:770-77.
- Dondi M, Fanti S, De Fabritiis A, Zuccala A, Gaggi R, Mirelli M, et al. Prognostic value of captopril renal scintigraphy in renovascular hypertension. *J Nucl Med* 1992;33:2040-44.
- Jensen G, Moonen M, Aurell M, Granerus G, Volkman R. Reliability of ACE inhibitor-enhanced ^{99m}Tc-DTPA gamma camera renography in the detection of renovascular hypertension. *Nucl Med Commun* 1993;14:169-75.
- Roccatello D, Picciotto G, Rabbia C, Pozzato M, De Filippi PG, Piccoli G. Prospective study on captopril renography in hypertensive patients. *Am J Nephrol* 1992;12:406-11.
- Sfakianakis GN, Bourgoignie JJ, Jaffe D, Kyriakides G, Stable EP, Duncan RC. Single-dose captopril scintigraphy in the diagnosis of renovascular hypertension. *J Nucl Med* 1987;28:1383-92.
- Muller FB, Sealey JE, Case DB, Atlas SA, Pickering TG, Pecker MS, et al. The captopril test for identifying renovascular disease in hypertensive patients. *Am J Med* 1986;80:633-44.
- Clorius JH, Allenberg J, Hupp T, Strauss LG, Schmidlin P, Irgartinger G, et al. Predictive value of exercise renography for presurgical evaluation of nephrogenic hypertension. *Hypertension* 1987;10:280-86.
- Geyskes GG, Puylaert CBAJ, Oei HY, Mees EJD. Follow up study of 70 patients with renal artery stenosis treated by percutaneous transluminal dilatation. *BMJ* 1983;287:333-36.
- Liard JF, Cowley AW, McCaa RE, McCa CS, Guyton AC. Renin, aldosterone, body fluid volumes, and the baroreceptor reflex in the development and reversal of goldblatt hypertension in conscious dogs. *Circ Res* 1974;34:549-60.
- Bianchi G, Tenconi LT, Lucca R. Effect in the conscious dog of constriction of the renal artery to a sole remaining kidney on hemodynamics, sodium balance, body fluid volumes, plasma renin concentration and pressor responsiveness to angiotensin. *Clin Sci* 1970;38:741-66.
- Fommei E, Ghione S, Hilson AJW, Mezzasalma L, Oei HY, Piepsz A, et al. Captopril radionuclide test in renovascular hypertension: a european multicentre study. European Multicentre Study Group. *Eur J Nucl Med* 1993;20:617-23.
- Nally JV Jr., Chen C, Fine E, Fommei E, Ghione S, Geyskes GG, et al. Diagnostic criteria of renovascular hypertension with captopril renography: a consensus statement. *Am J Hypertens* 1991;4: 749S-52S.
- Prigent A. The diagnosis of renovascular hypertension: the role of captopril renal scintigraphy and related issues. *Eur J Nucl Med* 1993;20:625-44.
- Taylor A, Nally J, Aurell M, Blaufox D, Dondi M, Dubovsky E, et al. Consensus report on ACE inhibitor renography for detecting renovascular hypertension. *J Nucl Med* 1996;37:1876-82.
- Mann SJ, Pickering TG, Sos TA, Uzzo RG, Sarkar S, Friend K, et al. Captopril renography in the diagnosis of renal artery stenosis: accuracy and limitations. *Am J Med* 1991;90:30-40.
- Qanadli SD, Soulez G, Therasse E, Nicolet V, Turpin S, Froment D, et al. Detection of renal artery stenosis: prospective comparison of captopril-enhanced doppler sonography, captopril-enhanced scintigraphy, and MR angiography. *AJR* 2001;177:1123-29.
- Vasbinder GBC, Nelemans PJ, Kessels AGH, Kroon AA, De Leeuw PW, van Engelsehoven JMA. Diagnostic tests for renal artery stenosis in patients suspected of having renovascular hypertension: a meta-analysis. *Ann Intern Med* 2001;135:401-11.
- Soulez G, Oliva VL, Turpin S, Lambert R, Nicolet V, Therasse E. Imaging of renovascular hypertension: respective values of renal scintigraphy, renal doppler US, and MR angiography. *Radiographics* 2000;20:1355-68.
- Maxwell MH, Bleifer KH, Franklin SS, Varady PD. Cooperative study of renovascular hypertension. demographic analysis of the study. *JAMA* 1972;220:1195-204.
- Taylor AT Jr., Fletcher JW, Nally JV Jr., Blaufox D, Dubovsky EV, Fine EJ, et al. Procedure guideline for diagnosis of renovascular hypertension. *J Nucl Med* 1998;39:1297-302.
- Mittal BR, Kumar P, Arora P, Kher V, Singhal MK, Maini A, et al. Role of captopril renography in the diagnosis of renovascular hypertension. *Am J Kidney Dis* 1996;28:209-13.
- Itoh K, Tsukamoto E, Nagao K, Nakada K, Kanegae K, Furudate M. Captopril renoscintigraphy with Tc-99m DTPA in patients with suspected renovascular hypertension. prospective and retrospective evaluation. *Clin Nucl Med* 1993;18:463-71.
- Sos TA, Pickering TG, Sniderman K, Saddekni S, Case DB, Silane MF, et al. Percutaneous transluminal renal angioplasty in renovascular hypertension due to atheroma or fibromuscular dysplasia. *N Engl J Med* 1983;309:274-79.

31. Grim CE, Luft FC, Yune HY, Klatte EC, Weinberger MH. Percutaneous transluminal dilation in the treatment of renal vascular hypertension. *Ann Intern Med* 1981;95:439-42.
32. Canzanello VJ, Millan VG, Spiegel JE, Ponce SP, Kopelman RI,

Madias NE. Percutaneous transluminal renal angioplasty in management of atherosclerotic renovascular hypertension: results in 100 patients. *Hypertension* 1989;13:163-72.