

EBT 의료 영상에서 폐 영역 추출 및 폐엽 분할 (Segmentation of Lung and Lung Lobes in EBT Medical Images)

김 영 희 ^{*} 이 성 기 ^{**}
(Younghee Kim) (Sungkee Lee)

요 약 본 논문에서는 폐 질환 진단에 필요한 EBT(Electron Beam Tomography) 흉부 영상에서 폐 영역을 추출하고, 추출된 폐 영역에서 폐엽의 경계(pulmonary fissure)를 찾아 폐엽(lobe) 단위로 분할하는 방법을 제안하였다. EBT 흉부 영상을 분석하여 히스토그램을 기반으로 하는 임계치 방법과, 수학적 형태학을 적용하여 폐 영역을 추출하였고 본 논문에서 제안한 adaptive filter scale을 사용한 에지 연산자와 폐엽 경계(pulmonary fissure)에 대한 해부학적 지식을 바탕으로 폐 영역을 폐엽 단위로 분할하였다. 본 논문에서 제안한 방법을 총 102개의 영상에 대해 실험한 결과는 폐 영역 추출에서 95% 이상의 정확도를 보여주었고 폐엽 경계선 추출에서 5 픽셀 이하의 거리오차를 나타내었다.

키워드 : EBT 의료영상, 폐 영역 분할, 폐엽 경계선 추출

Abstract In this paper, we present methods that extract lung regions from chest EBT(electron beam tomography) images then segment the extracted lung region into lung lobes. We use histogram based thresholding and mathematical morphology for extracting lung regions. For detecting pulmonary fissures, we use edge detector and knowledge-based search method. We suggest this edge detector, which uses adaptive filter scale, to work very well for real edge and insensitive for edge by noise. Our experiments showed about 95% accuracy or higher in extracting lung regions and about 5 pixel distance error in detecting pulmonary fissures.

Key words : EBT medical images, lung segmentation, pulmonary fissure extraction

1. 서 론

최근 의료 영상 기술이 발달함에 따라 초음파 B모드 촬영, CT(Computed Tomography) 및 MRI(Magnetic Resonance Imaging)처럼 비침습적이고 높은 해상도를 가지는 인체 내부의 단층 영상이 질환 진단에 효과적으로 이용되고 있다. 또한 의료 영상을 이용한 영상 처리 및 3차원 가시화 기법의 발달로 인하여 의료 영상의 목적이 의학 연구, 교육, 컴퓨터를 이용한 질환 진단(Computer-aided diagnosis, CAD) 및 외과적 치료나 방사선 치료의 계획 등으로 확대되고 있다. 그러나 의료 영상을 이용한 진단 시스템은 의료 영상이 촬영하는 방법과 신체 부위에 따라 다양하여 일반적인 시스템 구축이 어렵기 때문에 각 영상의 목적에 적합하도록 개발하여 사용하고 있다. 예로, 초음파 영상의 경우 인체에 무해하며 조영제를 사용하지 않고 실시간 연부 조직의 영

상화에 유리하지만 분해능이 떨어지고 스파클 잡음으로 인한 화질의 약화로 정확한 정보를 획득하기 어렵고, CT와 MRI의 경우는 높은 공간 해상도를 가지고 인체의 단층면을 촬영함으로써 진단의 효율성을 높였지만 심장이나 폐처럼 운동하는 장기의 영상화에는 부적합하다.

본 논문에서는 폐를 촬영한 EBT(Electron Beam Tomography) 의료 영상을 분석한다. EBT는 기존의 단층 촬영에 비해 특유의 높은 시간 해상도를 갖기 때문에 심장박동이나 호흡으로 인하여 빠르게 움직이는 심장과 폐의 촬영에 적합하다. 특히 한번 숨을 참는 동안에 촬영이 이루어질 수 있으므로 호흡 주기에 따른 흉부 영상의 변형을 방지하여 영상 판독에 일관성을 부여할 수 있다[1].

본 논문의 목적은 EBT 흉부 영상에서 자동으로 폐 영역을 추출하고, 추출된 폐 영역을 폐의 구성 단위인 폐엽(pulmonary fissure)으로 분할함으로써 폐 질환 진단에 도움을 주는 것이다. 폐 영역의 체적이나 명암 값 등의 데이터를 분석하여 폐 기능을 측정할 수 있고 특히, 특정 폐엽과 관련된 질환 진단을 위하여 폐엽 단위의 데이터 분석이 필요하다. 폐 영역의 추출과 폐엽 분

^{*} 정 회 원 : 경북대학교 컴퓨터학과
alive_kim@hanmail.net

^{**} 종신회원 : 경북대학교 컴퓨터학과 교수
sklee@knu.ac.kr

논문접수 : 2003년 6월 4일

심사완료 : 2003년 12월 10일

할 과정의 자동화는 데이터를 자동으로 정량화 하여 전문의의 수작업에 의한 시간과 노력을 줄일 수 있으며 수작업에 비해 결과의 재생성이 높아 진단의 정확도를 높일 수 있다. 또한 폐의 3차원 가시화를 위해서도 단면 영상에서의 정확한 폐 영역과 폐엽 경계선 추출이 필요하다.

폐와 관계되는 영상 처리 분야에서는 X선 영상(X-ray)을 분석하여 폐의 질환을 진단하는 연구가 주로 되어왔으나 최근에는 정확한 질환 정보를 얻기 위하여 단면 영상에서의 연구가 활발히 진행되고 있다. 단면 영상에서 폐 영역의 추출에 관한 연구를 살펴보면, 이진화나 영역 성장법(region growing)처럼 명암 값에 기반한 영역 분할(pixel-based segmentation)을 사용하는 방법[2]과 폐 영상에 나타나는 기관들의 명암 값, 위치, 모양 등의 사전 지식으로 모델을 구축하여 이를 기준으로 영역을 분할하는 방법[3]으로 나눌 수 있다. 첫 번째 방법은 다양한 폐 영상에 적용할 수 있지만 명암 값이 유사하고 폐 영역과 근접한 기관지 영역을 완전하게 제거하기 어렵고, 두 번째 방법은 사용자의 도움 없이 영상을 분할할 수 있는 자동화되고 견고한 방법이기도 하나, 모델링된 영상과 동일한 환경에서 획득된 영상에 대해서만 만족할 만한 결과를 기대할 수 있다. 그러나 폐 영상은 숨을 들이쉴 정도나 광선 조준(beam collimation)값처럼 영상 장치의 설정에 따라 명암 값이 변화한다[4].

위에서 살펴보았듯이 CT 영상에서 폐 영역을 추출하는 방법은 연구되고 있으나, 움직이는 기관의 영상화와 3차원 재구성에 적합한 EBT 영상에서 폐 영역을 추출하는 방법은 제시되지 않았다. 또한 폐엽 분할에 관한 연구는 폐엽의 경계가 폐를 구성하는 장층 흉막(visceral pleural)이 만나서 생기는 얇은 막으로서 영상에서 추출하기 어렵기 때문에 특정 목적의 serial thin-section CT 영상에서 시도되고 있으나[5], 이 영상은 CT나 EBT 영상만큼 폐 영역에 대한 많은 정보를 포함하고 있지 않다.

본 논문에서는 EBT 흉부 영상을 분석하여 히스토그램에 기반한 이진화 방법과 형태학적 연산자를 적용하여 폐 영역을 추출함으로써, 다양한 폐 영상에 적용 가능한 폐 영역 추출 방법을 제시한다. 그리고 본 논문에서 제안한 adaptive filter scale을 사용하는 에지 연산자로서 폐 영역내의 혈관에 의한 명암 값의 변화를 에지 데이터(edge map)로 나타내어 에지 성분이 가장 적은 폐엽 경계 영역을 추출함으로써 폐엽을 분할하는 방법을 제시한다.

본 논문의 구성은, 제2절에서 EBT 영상 및 폐의 해부학적 구조를 소개하고 실험 결과를 확인하기 위한 밝기 스케일링 방법을 소개한다. 제3절에서는 폐 영역을

추출하는 방법으로써 히스토그램 기반 이진화와 형태학(morphology)을 이용하여 기관지 영역을 제거하여 폐 영역을 추출하는 과정과 dynamic programming을 사용한 maximum cost path algorithm으로 양쪽 폐 영역을 분리하는 과정을 설명한다. 제4절에서는 폐 영역에 adaptive filter scale의 에지 연산자를 적용하는 방법과 폐엽 경계선의 위치에 대한 해부학적 지식을 이용하여 폐엽 경계선을 추출하는 과정을 설명한다. 제5절에서는 자동으로 추출한 결과와 전문의가 수동으로 추출한 결과를 비교하였다. 제6절에서는 향후 연구 과제에 대해 기술하고 결론을 맺는다.

2. 폐 영역에 대한 EBT 영상

EBT는 1980년대 초 Boyd등에 의해 개발된 이래 임상 적용을 위한 방대한 연구를 통하여 진단가치를 인정받아 왔다. 이 기기는 50ms의 짧은 시간에 촬영할 수 있는 시간 해상력과 200ms내에 여덟 레벨의 단층을 획득할 수 있어 인체의 폐 및 심장과 같이 호흡운동과 심박동으로 인해 빠르게 움직이는 장기의 정지된 영상을 실시간으로 촬영할 수 있다. EBT에서는 전자총에서 발사된 전자선을 검사대상 주위에 위치한 음극선관내에 4열로 배열된 음극 타겟팅에 굴절시켜 주사함으로써 X선이 발생된다. 타겟팅과 마주보는 지점에 2열로 배열된 감지기들은 피사체를 통과한 X선을 검출함으로써 기존의 CT처럼 영상을 촬영하는 장비이다. 이 때 물리적인 기계적인 운동이 없고 전자선의 굴절시간과 영상처리 시간만으로 촬영속도가 결정되므로 기존의 CT와는 비교되지 않는 최고 장당 25ms의 고속 촬영이 가능하다. 또한 기존의 나선형 CT와 같은 방식으로 영상을 얻을 경우 40단층을 영상화하는데 최소 8초가 소요되기 때문에 단 한번의 숨을 참는 시간 내에 검사를 끝낼 수 있다. 흉부 EBT영상은 호흡 주기에 따른 흉부 영상의 변형을 방지하고 판독의 일관성을 부여하기 위하여 일반적으로 영상은 흡기시 숨을 멈춘 상태에서 영상을 획득하고 있다.

EBT 영상에서 각 화소에서의 수치는 한 화소 당 2바이트로 이루어져 있으며 이 값을 CT 번호 또는 Hounsfield 번호라 한다. CT 번호는 원자밀도에 비례하는 감약계수에 의해 결정되고 인체 조직 중에서 원자밀도(원자수/체적)가 가장 큰 뼈를 +1, 가장 작은 공기(air)를 -1로 한 후 확대 상수를 곱한 값으로써 물의 감약계수 보다 작은 조직은 -(minus)의 CT 번호를 갖고, 물보다 큰 조직은 +(plus)의 CT 번호를 갖는다. 현재는 확대 상수를 1000으로 하여 사용하고 있으며 이것을 하운스필드 단위(Hounsfield Unit, HU)라 하고 공동단위로 쓰이고 있다. HU값은 사람에 따라 차이가 있을 수

이므로 특정 부위가 정확하게 대응되지는 않지만, 일반적으로 공기는 -1000, 물은 0, 뼈는 1000, 근육은 40에서 60사이의 값을 갖는다. 본 논문의 입력 데이터에서는 공기를 최소 값 0으로 하고 나머지 영역은 이에 비례하는 양수 값으로 되어 있다. 따라서 공기는 0, 근육은 1050, 뼈는 2000 정도의 값을 갖는다.


EBT 영상은 1개의 세트에 보통 수십 여 개의 슬라이스(Slice)로 구성된다. 각 슬라이스의 두께를 scan section이라 하며 영상의 명암 값을 scan section의 평균값을 취하여 결정하는 작업을 volume averaging 이라 한다. 따라서 scan section이 얇아질 수록 volume averaging에 의한 잡음이 줄어들어 영상의 해상도는 개선되지만 영상의 수가 증가하는 단점이 있다.

본 장에서는 폐 영역에 대한 이해를 돕기 위해 폐의 해부학적 구조와 EBT 영상에서의 폐 영역의 특성을 소개하고 영상의 관찰 단계에서 필요한 CT 번호를 회색계조(gray level scale)로 변환하는 밝기 스케일링 과정을 설명한다.

2.1 폐 영역에 대한 이해

폐는 흉부 영역에서 가장 큰 기관으로서 원뿔 모양으로 좌, 우에 쌍을 이루고 있다. 우측 폐는 우상엽(right upper lobe), 우중엽(right middle lobe), 우하엽(right lower lobe)의 3개 엽으로 구성되고 좌측 폐는 좌상엽(left upper lobe), 좌하엽(left lower lobe)의 2개 엽으로 구성되어 있으며 각 엽의 장충흉막이 만나서 폐엽의 경계(pulmonary fissure)를 만든다. 따라서 오른쪽 폐에서는 오른쪽 주 경계(right major fissure)와 오른쪽 부 경계(right minor fissure)가 나타나고, 좌측 폐에서는 왼쪽 주 경계(left major fissure)가 나타난다. 그리고 폐는 기관지와 폐엽 단위로 연결되어 있고 기관지는 혈관과 함께 폐 영역 전체에 뻗어 있다.

그림 1은 폐 및 폐엽 경계선과 기관지를 측면에서 보여주고 그림 2는 EBT 영상으로서 폐의 단면 영상에서 각 기관별 명칭을 소개한다. 단면 영상에서는 영상의 오른쪽에 위치한 영역이 왼쪽 폐에 해당하고 영상의 왼쪽에 위치한 영역이 오른쪽 폐에 해당한다. anterior junction 영역은 양쪽 폐 영역이 몸통의 앞부분에서 근접하는 영역이고 기관지 영역은 공기로 채워진 영역이므로 폐 영상에서 가장 어두운 명암 값을 나타낸다. 그림 2의 (e),(f),(g)는 폐엽 경계 영역을 확대한 부분으로서 폐엽의 경계가 선(line) 모양이 아닌 밝은 띠(band) 모양으로 나타난다. 이러한 특징은 폐엽의 경계가 촬영 단면과 수직이 아닌 사선으로 기울어져 있기 때문에 영상 획득 과정에서 scan section을 volume averaging 함으로써 나타난다[6-10]. 특히 오른쪽 부 경계선의 각도가 촬영 단면과 더욱 평행하므로 주 경계선 보다 넓은 띠 모양으로 나타난다.

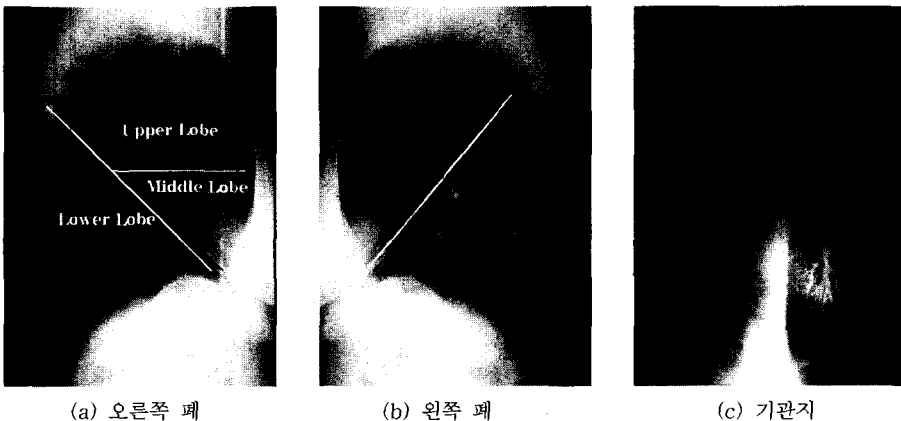


- a : 오른쪽 폐
- b : 왼쪽 폐
- c : anterior junction
- d : 기관지
- e : 오른쪽 주 경계
- f : 오른쪽 부 경계
- g : 왼쪽 주 경계
- h : 폐 내부의 혈관

그림 2 폐 단면 영상에서의 기관 명칭

2.2 밝기 스케일링

EBT 영상은 CT번호를 회색계조(gray level scale)로



(a) 오른쪽 폐 (b) 왼쪽 폐 (c) 기관지

그림 1 폐와 기관지의 측면 영상

변환하여 관찰할 수 있으며 회색계조는 관심 있는 영역이 가장 명확하게 보이도록 조정이 가능하다. 이를 위해 조작자나 관찰자에 의해 직접적으로 조정이 가능한 스케일링 매개변수를 가지는데 이를 Window width와 Window level 이라 한다. Window width는 회색 비율(gray scale rate)에 대한 CT 번호들의 전체적 범위이며, Window level은 회색비율에 대한 중심점의 CT 번호이다. 영역 추출 과정에서 Window width와 Window level을 조정하여 추출 결과를 평가할 수 있는 영상을 획득할 수 있다.

Window level과 Window width에 따라 영상을 스케일링하는 식은 다음과 같다.

$$f'(x, y) = \frac{f(x, y) - Min}{Max - Min} \times 255$$

$$if f'(x, y) < 0, f'(x, y) = 0$$

$$if f'(x, y) > 255, f'(x, y) = 255$$

$f(x, y)$: 스케일링 이전의 2 Byte 데이터 (1)

$f'(x, y)$: 스케일링 이후의 명암 값

$$Min = Window\ level - \frac{Window\ Width}{2}$$

$$Max = Window\ level + \frac{Window\ Width}{2}$$

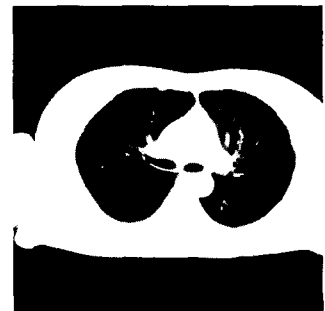
그림 3은 scaling한 결과 영상이다. (a) 영상은 폐 영역 전체가 잘 나타나도록 Window level을 1000으로 Window width를 2000으로 스케일링 하였고 (b) 영상은 폐 영역의 경계가 명확하게 구분되도록 Window level을 1500으로 Window width를 2000으로 스케일링 하였으며 (c) 영상은 폐엽의 경계 영역을 선명하게 나타나도록 Window level을 300으로 Window width를 600으로 scaling 하였다.



(a) Window_level = 1000
Window_width = 2000



(b) Window_level = 1500
Window_width = 2000



(c) Window_level = 300
Window_width = 600

그림 3 밝기 스케일링 영상

3. 폐 영역의 추출

흉부 EBT 영상에서 폐 영역을 추출하는 전체적인 과정은 먼저, 처리시간을 단축하기 위하여 전체 영상에서 몸통 영역을 추출하고, 몸통 영역의 히스토그램을 분석하여 히스토그램을 기반으로 하는 이진화 방법으로 폐 영역을 최대한 포함하는 최소 영역을 폐 후보 영역으로 설정한다. 그리고 좌, 우 폐 영역이 만나는 경우에는 anterior junction 영역에서 가장 밝은 경계선을 찾아 두 영역을 분리하고 폐의 후보 영역에 포함되어 있는 기관지 영역을 형태학(morphology)을 이용하여 제거한다. 마지막 단계로써 폐 영역 내의 홀(hole)을 채움으로써 폐 영역을 추출한다. 그림 4는 폐 영역을 추출하는 전체적인 과정을 나타낸다.

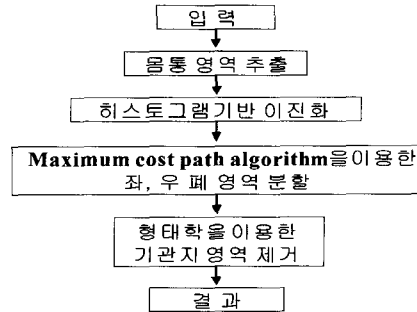


그림 4 영역 추출을 위한 전체적인 과정

3.1 몸통 영역 추출

전체 영상에서 몸통 영역을 제외한 나머지 배경은 공기나 촬영 시 사용된 침대에 해당되는 부분으로 공기를 포함하는 폐 영역의 명암 값과 유사하기 때문에 먼저 제거하여 이후의 모든 작업은 몸통 영역에서 수행함으로써 데이터의 양을 줄일 수 있다.

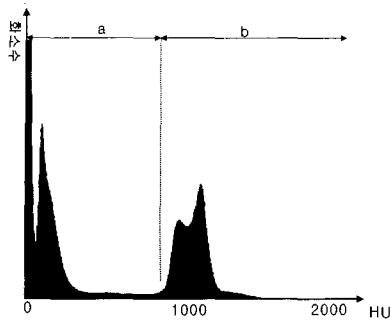


그림 5 전체 영역 히스토그램

그림 5는 전체 영상의 히스토그램으로 bimodal 형태로서 a 구간과 b 구간의 경계를 임계값으로 이진화하면 폐와 배경을 포함하는 영역과 몸통 내의 근육과 장기를 포함하는 영역으로 나눌 수 있다. 이진 영상에서 임계값보다 큰 명암 값을 가지는 영역들을 연결 성분 레이블링(connected component labeling) 방법으로 영역을 나누면 가장 큰 영역이 몸통을 둘러싸는 근육과 장기를 포함하는 영역에 해당된다. 이 영역은 폐쇄(closing)된 타원 형태로서 내부의 홀(hole)을 채움으로써 몸통 영역을 추출할 수 있다.

폐를 촬영한 EBT 영상은 1개의 세트에 보통 30여 개의 슬라이스로 구성된다. 각 슬라이스마다 히스토그램을 구하여 임계값을 결정하는 일은 시간이 많이 걸리는 작업이며 또한 히스토그램에서 급격히 증가하는 부분을 찾기 위하여 히스토그램을 평탄화(averaging)하는 단계가 필요하다. 이런 문제를 해결하기 위하여 본 논문에서는 1개 세트 영상의 명암 값을 통합하여 히스토그램을 만들고 임계값을 결정하여, 모든 슬라이스에 적용하는 방법을 사용하였다. 그림 6은 몸통 영역을 추출한 결과 영상이다.

3.2 히스토그램 분석을 통한 폐 후보 영역 추출

히스토그램(histogram)은 영상의 명암 값 정보를 나타내는 툴로써 간단하면서도 유용한 영상 처리 기법이며 히스토그램의 분석을 통하여 영상을 의미 있는 영역으로 분할하는 임계값을 찾을 수 있다.

그림 7의 몸통 영역 히스토그램을 분석하여 3개의 영역으로 조직을 분류하였다. 구간 a는 폐의 유연 조직(lung parenchyma)과 기관지 영역, 구간 b는 폐 내부의 혈관 영역, 구간 c는 몸통을 둘러싼 근육, 뼈 그리고 장기 영역을 나타낸다.

일반적으로 폐 영역이라 함은 폐 유연 조직과 폐 내

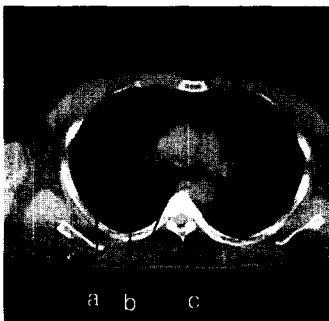


(a) 전체 영상

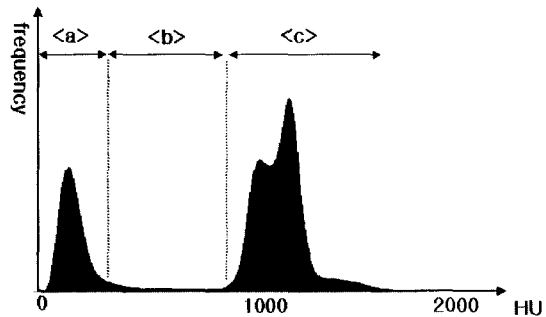


(b) 몸통 영상

그림 6 몸통 영역 추출 결과 영상



(a)



(b)

그림 7 몸통 영역 히스토그램 분석 결과

부의 혈관 영역을 포함하므로 구간 b와 c의 경계를 임계값으로 몸통 영역을 이진화하여 가장 큰 두 영역 또는 두 영역이 연결된 경우는 가장 큰 하나의 영역만을 폐 후보 영역으로 추출한다. 임계값 설정을 위해 몸통 히스토그램을 명암 값이 x좌표, 화소수가 y좌표인 곡선으로 나타내고 곡선의 곡률을 이용하여 그림 7의 구간 a와 b의 경계(T1)와 구간 b와 c의 경계(T2)를 찾는다. 임계값 T2는 본 절에서 폐 후보 영역을 이진화하는데 사용되고 임계값 T1은 다음 절에서 기관지 영역을 제거하는 과정에 사용된다.

히스토그램의 곡률을 구하는 과정은 다음과 같다.

단계 1 : 히스토그램을 윈도우 크기를 5로 하여 평활화 한다.

단계 2 : 아래의 매핑(mapping) 식을 이용하여 몸통 영역의 통합 히스토그램을 정규화 한다.

$$\text{명암 값}(x) : \frac{\text{명암 값}(i) - \text{최소 명암 값}}{\text{최대 명암 값} - \text{최소 명암 값}}$$

$$\text{화소 수}(y) : \frac{\text{명암 값}(i) \text{의 화소 수}}{\text{전체 화소 수}}$$

단계 3 : (명암 값, 화소 수)를 하나의 정점 (V_i)으로 하고 두 정점 V_i, V_{i+1} 의 연결 성분을 에지 (d_i)로 하여 각 명암 값에서의 곡률(C_i)을 구한다.

$$d_i = V_{i+1} - V_i$$

$$C_i = \frac{\bigwedge_{d_i} - \bigwedge_{d_{i-1}}}{d_i - d_{i-1}} \quad (\bigwedge_{d_i} : d_i \text{의 단위 벡터})$$

이 과정에서 에지(d_i)의 길이를 일정하게 유지하기 위하여 두 정점 V_i, V_{i+1} 의 거리가 기준값(T) 이하이면 기준값 이상이 되는 거리에 있는 정점(V_k)을 찾고 이 사이의 정점들을 직선으로 근사화 하여 에지(d_i)를 구한다. $V_i \dots V_k$ 정점을 LSM(Least Square Method)를 이용하여 $y = ax + b$ 형태의 직선을 구하는 수식은 다음과 같다.

$$V_m = (x_m, y_m)$$

$$\text{Error} = \sum_{m=i}^k [y_m - (ax_m + b)]^2$$

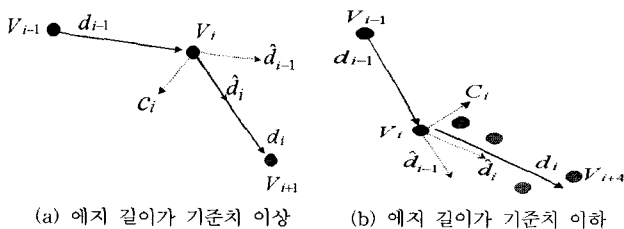


그림 8 곡률 계산

$$0 = \frac{\partial}{\partial a} \sum_{m=i}^k [y_m - (ax_m + b)]^2$$

$$0 = \frac{\partial}{\partial b} \sum_{m=i}^k [y_m - (ax_m + b)]^2$$

$$a = \frac{(k-i+1) \left(\sum_{m=i}^k x_m y_m \right) - \left(\sum_{m=i}^k x_m \right) \left(\sum_{m=i}^k y_m \right)}{(k-i+1) \left(\sum_{m=i}^k x_m^2 \right) - \left(\sum_{m=i}^k x_m \right)^2}$$

$$b = \frac{\left(\sum_{m=i}^k x_m^2 \right) \left(\sum_{m=i}^k y_m \right) - \left(\sum_{m=i}^k x_m y_m \right) \left(\sum_{m=i}^k x_m \right)}{(k-i+1) \left(\sum_{m=i}^k x_m^2 \right) - \left(\sum_{m=i}^k x_m \right)^2}$$

그림 8은 에지 길이가 일정거리 이상인 경우와 이하인 경우를 보여주고 그림 9는 곡률(C_i)의 y_i 가 양수이면 어두운 색으로 음수이면 밝은 색으로 나타낸 곡률 그래프이다. 곡률 그래프에서 임계값 T1과 T2를 결정하기 위하여 먼저 몸통 히스토그램에서 첫 번째 봉우리(peak)와 두 번째 봉우리에 해당하는 P1과 P2를 찾는다. P1은 x값을 0에서부터 스캔하여 곡률이 1이상인 첫 번째 밝은 봉우리를 선택하고 P2는 1이상인 두 번째 밝은 봉우리를 선택한다. 선택된 P1과 P2의 구간에서 y값이 큰 두 개의 봉우리를 선택하고 명암 값이 작은 봉우리를 T1으로 명암 값이 큰 봉우리를 T2로 설정한다.

그림 10은 34개의 슬라이스로 이루어진 EBT 영상 세트에서 6개의 영상에서 T2로 이진화하여 폐 후보 영역을 추출한 결과 영상이다.

3.3 Anterior junction 추출

몸통의 앞쪽에서 양쪽 폐 영역이 만나지는 영상에서 오른쪽 폐와 왼쪽 폐의 경계가 anterior junction 영역에서 나타나고[3] 이 영역에서 명암 값이 가장 밝은 경계선을 기준으로 양쪽 폐 영역을 분리한다.

양쪽 폐 영역이 분리될 때까지 몇 번의 Erosion 연산을 수행하면 anterior junction 영역에서 두 영역으로 분리되고 이 분리된 위치를 중심으로 일정 크기의 사각 영역을 탐색 영역으로 설정한다. 탐색 영역에서 연결된 화소들의 명암 값의 평균을 경로(path)의 비용 함수(cost function)로 하는 maximum cost path algorithm과 dynamic programming을 이용하여[11] 가장 밝은 명암 값을 가지는 선분을 찾는다.

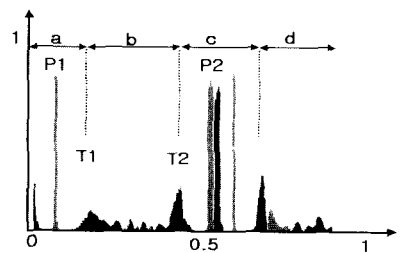


그림 9 곡률 그래프




그림 10 폐 후보 영역 추출 결과 영상

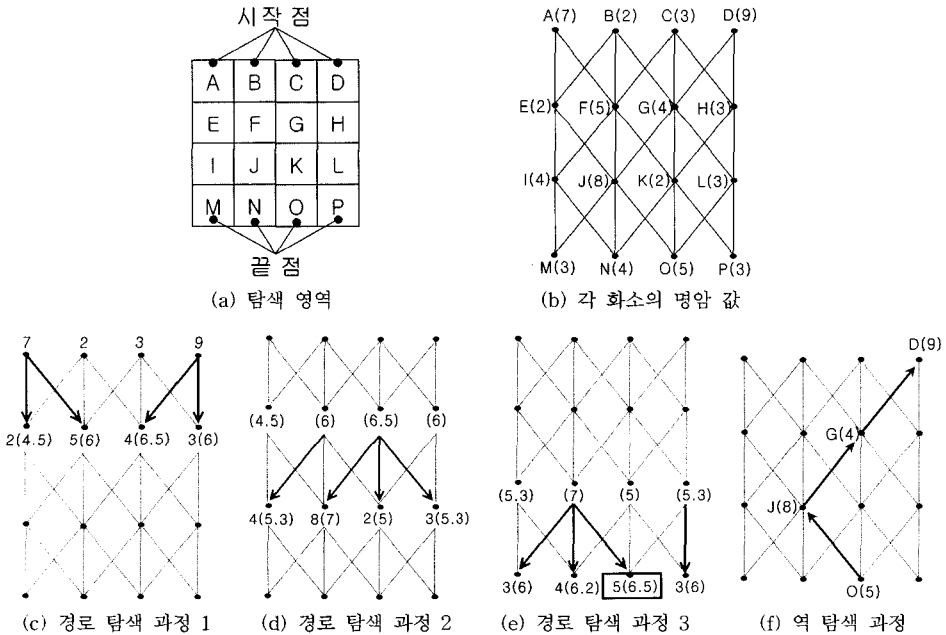


그림 11 dynamic programming을 이용한 최대 비용 경로 찾기

최대 비용의 경로를 찾는 과정은, 먼저 탐색 영역의 각 열(column)을 위쪽에서부터 스캔하여 처음으로 만나지는 폐 영역의 화소를 시작 노드(start node)로 표시하고 각 열을 아래에서부터 스캔하여 처음으로 만나지는 폐 영역의 화소를 끝 노드(end node)로 표시한다. 노드와 노드를 연결하는 부분 경로 비용은 경로에 연결된

노드들의 명암 값의 평균으로 한다. 시작 노드와 끝 노드가 설정되면 현재 행(row)의 모든 노드에서 앞 행과 연결되는 최적의 부분 경로를 찾는 과정을 두 번째 행부터 마지막 행까지 반복하고 마지막 행에서 최대의 비용을 가지는 끝 노드를 선택한다. 선택된 끝 노드와 중간 과정에서 연결되었던 노드들을 역 탐색(back trac-

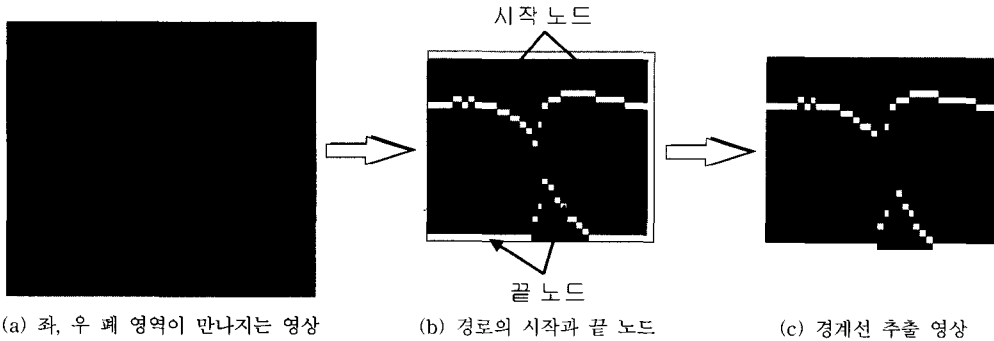


그림 12 좌, 우 폐 영역의 경계선

king)으로 찾아가면서 양쪽 폐 영역이 8-neighbor로 연결되지 않도록 path를 4-neighbor로 연결시킨다. 그림 11은 위의 과정을 그림으로 설명하고, 그림 12는 폐 영역에서 찾아진 경계선을 보여준다.

3.4 기관지 영역 제거

기관지 영역의 명암 값이 폐 영역과 유사하여, 이진화 방법이나 영역 성장법(region growing)처럼 명암 값을 임계값으로 사용하는 영역 분할 방법만으로는 폐 영역에서 분리시키기 어렵기 때문에 본 논문에서는 기관지의 3차원 구조와 단면 영상에서의 모양을 이용한다[12]. 기관지는 트리 모양으로써 공기로 채워진 어두운 내부(airway)와 밝은 테두리(wall)로 구성되어 있어서 단면 영상에서는 링 모양으로 나타난다. 링 모양의 테두리 영역이 폐쇄(close)되도록 형태학(morphology)의 채움(Closing) 연산을 적용하여 기관지 영역을 폐 영역으로부터 분리시킬 수 있다.

형태학은 형태를 기반으로 하는 영상 처리 기법으로써 형태 변환을 위한 가장 기본적인 연산인 Dilation 연산과 Erosion 연산이 있고 Dilation 연산과 Erosion 연산을 이용하는 Closing 연산이 있다. Dilation 연산은 2차원 형태 정보의 기하학적 확장 변환을 하고 Erosion 연산은 2차원 형태 정보의 기하학적 수축 변환을 한다. 형태소(structuring element) B에 의한 영상 A의 Dilation 연산은 연산자 \oplus 로 정의되면 Erosion 연산은 연산자 \ominus 로 정의된다.

$$X \oplus B = \{ c \in E^n \mid c = a + b \text{ for some } a \in X, b \in B \}$$

$$X \ominus B = \{ c \in E^n \mid c + b \in X \text{ for every } b \in B \} \quad (2)$$

E^n : n 차원 euclidean space

Closing 연산은 n번의 Dilation 연산 후에 n번의 Erosion 연산을 수행하는 연산으로써 Dilation과 Erosion 연산과 마찬가지로 잡음을 제거하거나 틈새를 메우는 효과를 내지만 원래의 모양과 크기를 유지하는 특

성을 가진다. 또한 비교적 큰 영역을 떼우면서 원래의 크기와 모양을 유지할 수 있다. Closing 연산은 \cdot 로 정의되고 깊이 n의 Closing 연산의 수식은 다음과 같다.

$$X \cdot B = [\{ (X \oplus B) \dots \oplus B \} \ominus B] \dots \ominus B \quad (3)$$

그림 13은 형태학을 이용하여 폐 후보 영역에서 기관지 영역을 제거하는 전체적인 과정을 나타낸다. 테두리 영역 이진화 과정은 앞 절에서 구한 임계값인 T1과 T2를 사용하여 아래의 수식에 따라 폐 후보 영역에서 이진 영상을 구한다.

$$f'(x, y) = \begin{cases} 1, & \text{if } T1 < f(x, y) < T2 \\ 0, & \text{otherwise} \end{cases}$$

$f'(x, y)$: 이진화된 영상에서 (x, y) 화소의 값

$f(x, y)$: (x, y) 화소에서의 명암 값

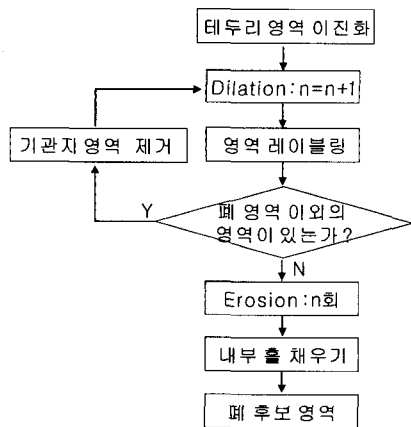


그림 13 기관지 영역을 제거하는 전체적인 과정

이진 영상에 3*3의 사각 형태소를 사용하여 Dilation 연산을 수행하고 폐 영역으로부터 연결이 끊어진 작은 영역이 있으면 제거하여 다시 Dilation 연산을 반복하는

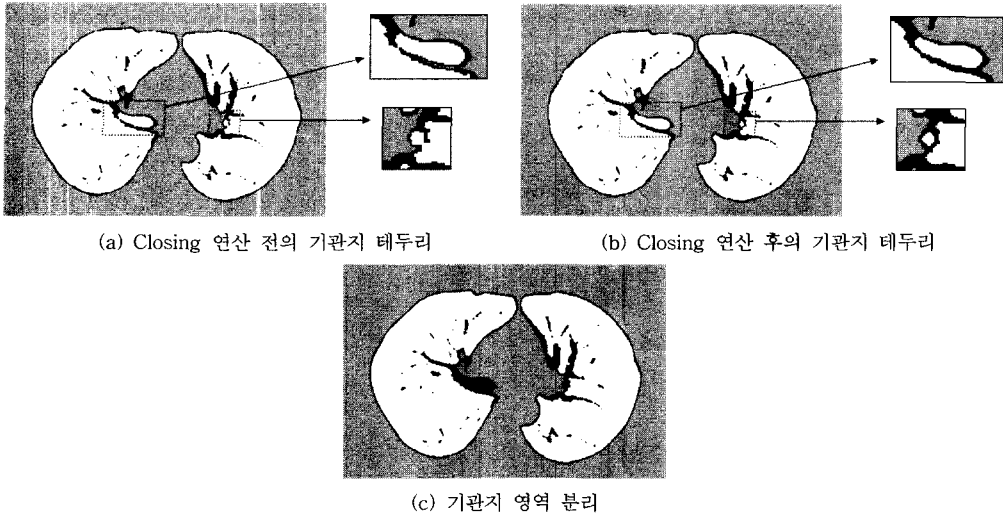


그림 14 Closing 연산의 결과




그림 15 폐 영역 추출 결과 영상

과정을 양쪽 폐 영역 외의 다른 영역이 생기지 않을 때까지 반복한다. 마지막으로, 기관지 영역을 제거한 후 폐 영역 내부의 작은 혈관 구멍을 채움(filling)으로써 폐 영역을 추출한다. 그림 14는 Closing 연산에 의해 기관지 영역이 폐 영역으로부터 분리된 결과 영상을 보여주고 그림 15는 기관지 영역을 제거한 폐 영역에서

내부에 있는 홀을 메우고 잡음을 제거한 폐 영역을 추출 결과 영상이다.

4. 폐엽의 분할

EBT 영상에서 슬라이스의 두께를 scan section이라

하고 영상의 명암 값은 scan section의 평균을 취한다. 이러한 작업을 volume averaging 이라 하며 volume averaging에 의해 EBT 영상에는 잡음이 발생한다. 따라서 슬라이스의 두께를 얇게 하면 영상의 질은 개선되나 슬라이스의 수가 증가하는 단점이 있다. 폐의 EBT 영상에서도 폐엽 경계선이 촬영 단면과 수직이 아닌 사선으로 기울어진 구조이기 때문에 volume averaging 하면 선(line) 모양보다는 밝은 띠(band) 모양으로 나타난다[6-10]. 또한 폐는 기관지와 폐엽 단위로 연결되어 있기 때문에 폐 영역 전체에 뻗어 있는 혈관이 폐엽 경계선을 통과하지 않아서 폐엽의 경계 영역에는 혈관이 거의 나타나지 않는다. 따라서 폐엽 경계 영역은 폐 유연 조직과 폐엽 경계선의 명암 값이 volume averaging 되더라도 혈관이 나타나지 않는 밝은 띠 모양으로 나타난다. 그러므로 폐의 EBT 영상에서 한 화소 단위의 정확한 폐엽 경계선을 추출하는 것은 의미가 없다.

본 논문에서는 폐 내부의 혈관에 의한 명암 값의 변화를 에지 연산자로 검출하고 에지가 나타나지 않거나 에지 강도(edge magnitude)가 가장 작은 영역을 폐엽 경계선에 대해 해부학적 지식을 바탕으로 탐색하여 폐엽의 경계선을 찾는다.

4.1 adaptive filter scale을 이용한 에지 검출

에지(edge)는 영상 안에서 상당한 명암 값의 차이가 있는 곳이고 이것은 대부분 영역의 경계를 나타내는 곳이므로 명암 값의 불연속 점에 존재한다. 영역의 경계인 에지를 검출하기 위한 여러 가지 방법이 제안되어 왔으나 각 방법은 나름대로의 장단점을 가지고 있어서 모든 영상에서 완벽하게 에지를 검출하는 방법은 없다. 대표적인 에지 연산자로서 Sobel 연산자와 Kirsh 연산자가 있으며 간단하여 쉽게 에지를 검출할 수 있으나 잡음에 민감한 단점이 있다. 이런 단점을 보완할 수 있는 에지 연산자로서 연산자의 중심으로부터 멀리 떨어진 화소일수록 연산에 영향을 적게 미치는 Gaussian filter를 이용한 방법들이 많이 연구되고 있다[13][14]. Marr and Hildreth의 연구에서는 Gaussian이 에지 검출을 위한 최적의 filter임을 보였으며 Canny의 연구에서는 Gaussian filter의 일차 미분 형태가 최적의 에지 연산자와 가장 유사함을 증명하였다.

2D Gaussian filter의 수식은 다음과 같고 $G(x,y)$ 에서 standard deviation (σ)는 유일한 변수로써 filter scale이라 한다.

$$G(x, y) = \frac{1}{2\pi\sigma^2} \exp \left(-\frac{x^2+y^2}{2\sigma^2} \right) \quad (5)$$

filter scale이 크면 Gaussian filter가 영상을 blurring하는 특성에 의하여 잡음에 의한 에지 발생을 억제시키는 동시에 원래의 에지도 blurring하여 에지의 위치

이동, 에지의 손실, 가상의 에지(phantom edge) 발생 등의 문제점이 있고, filter scale이 작으면 정확한 위치에서 에지를 검출할 수 있으나 잡음에 민감한 단점이 있다[15]. 이런 문제점들을 절충하는 최적의 filter scale에 대한 연구가 진행되고 있으나 아직도 미해결의 문제로 남아있다. 대안으로 제시되고 있는 방법으로는 부분 영역(sub region)의 명암 값의 특징이나 에지의 유형에 따라 filter scale을 달리하는 adaptive filter scale을 이용하는 것이다. 이에 대한 연구는 크게 두 분류로 나눌 수 있는데, 첫 번째 방법은 에지 검출을 위한 전처리 단계로서 adaptive filter scale을 사용하여 원 영상을 filtering하고 filtering된 영상의 에지를 검출하는 것이다. 두 번째 방법은 adaptive filter scale을 사용하는 에지 연산자를 원 영상에 직접적으로 적용하여 에지를 검출하는 것이다.

먼저, 에지 검출을 위한 adaptive filter scale에 대한 연구를 살펴보면, Jeong and Kim에 의해 제안된 방법 [16]에서는 filter scale이 화소단위로 급격히 변하지 않는다는 조건 하에서 mean square error를 최소화시키는 문제로서 adaptive filter scale 문제를 다루었다.

$$E(\sigma) = \iint \left((f - G * f)^2 + \lambda |\nabla \sigma^{-1}|^2 \right) dx dy$$

f : image

G : Gaussian filter

λ : constant

(6)

위의 에너지 함수를 최소화시키는 방법으로 SOR (successive over relaxation) 방법을 사용하였더라도 상당한 처리 시간이 걸리는 단점이 있다.

Bergholm[17]는 Canny에 의해 제안된 에지 연산자의 성능 평가 기준에 근거하여 edge focusing 방법을 제안하였고 이 방법에 근거하여 adaptive filter scale을 결정하는 여러 방법들이 제안되었다[18][19]. edge focusing 방법은, 먼저 큰 값의 filter scale로 에지 크기(magnitude)를 구한 후에 에지의 기울기(edge gradient) 방향에서 최대의 미분 값을 가지는 에지만을 선택하는 방법으로 에지 영상을 구하고 구해진 에지들의 주변 화소들에서 filter scale을 줄여가면서 에지를 계산하여 이전의 에지를 정확한 위치로 이동시키는 방법이다. 초기의 에지 연산으로 잡음에 의한 에지를 억제하고 이 후의 filter scale을 줄이는 과정에서 정확한 에지의 위치를 찾는 방법이다.

Gaussian filtering을 위해 제안된 adaptive filter scale 방법으로는 Intensity-Dependent Spread(IDS) model [20]과 Contrast-Dependent Spread(CDS) filter [21] 등이 있다. 위의 방법에서 각 화소에서의 filter scale을 구하는 수식은 다음과 같다.

$$IDS: \sigma(x, y) = \frac{1}{f(x, y)}, \quad f(x, y): \text{intensity}$$

$$CDS: \sigma(x, y) = \frac{\sqrt{2}C}{\sqrt{2+C}}$$

$$C(\text{contrast}) = \frac{|f(x, y) - f_a(x, y)|}{\max(f(x, y), f_a(x, y))} \quad (7)$$

f : intensity , f_a : local mean

본 논문에서 에지 검출 연산자를 사용하는 목적은 폐 내부의 혈관에 의한 명암 값의 변화를 에지 강도 영상으로 나타내고 명암 값의 변화가 가장 적은 영역을 추출하기 위한 것이다. 또한 volume averaging에 의한 잡음을 억제하여 폐엽 경계선 추출의 정확도를 높이는 것이다. 따라서 본 논문에서는 혈관에 의한 에지 성분은 강조하고 잡음에 의한 에지 성분을 억제시키기 위하여 adaptive filter scale를 이용한 에지 연산을 사용한다. 그러나 앞서 소개한 에너지를 최소화하는 방법은 처리 시간이 상당히 많이 걸리는 단점으로 인하여 512*512*2Byte의 폐 영상에는 적용하기 어렵고 edge focusing에 기반한 방법들은 에지 연산의 결과가 에지에 해당하는 화소만을 나타내므로 에지 강도 영상을 얻기에는 부적합하며 IDS model은 잡음이 있는 영상에 적합하지 않다. 그러므로 본 논문에서는 CDS filter처럼 화소를 중심으로 하는 부분 영역의 명암 값 변화의 특징과 전체 영상의 각 화소에서의 명암 값 변화량의 특징을 고려하여 각 화소의 filter scale을 결정하는 방법을 제안한다.

제안한 방법으로 filter scale을 결정하고 에지를 구하는 알고리즘은 다음과 같다.

단계 1 : 에지 연산을 위해 윈도우 W와 윈도우에 적합한 filter scale(σ)의 범위($\sigma_{min}, \sigma_{max}$)를 설정한다.

단계 2 : 각 화소(x,y)에서 명암 값의 변화량(M_{xy})을 다음 수식으로 구한다.

$$M_{xy} = D_X + D_Y + D_{XY} + D_{YX}$$

D_Y : Y축을 기준으로 두 영역의 평균 명암 값의 차이(그림 16의 (a))

D_{XY} : XY축을 기준으로 두 영역의 평균 명암 값의 차이(그림 16의 (b))

단계 3 : 각 화소(x,y)에서의 변화량(M_{xy})에 따라 σ_{xy} 를 구한다.

$$\sigma_{xy} = \sigma_{max} \cdot \exp\left[-\frac{M_{xy}^2}{k^2}\right] \quad (k: 상수)$$

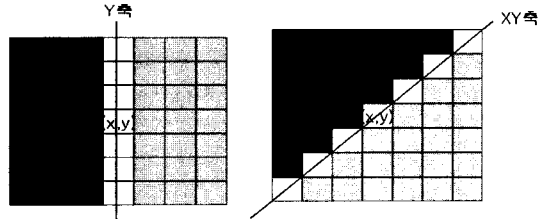
if $\sigma_{xy} < \sigma_{min}$ then $\sigma_{xy} = \sigma_{min}$

단계 4 : 각 화소에서의 에지의 크기를 구한다.

$$G(x, y, \sigma_{xy}) = \frac{1}{2\pi^2\sigma_{xy}} \exp\left[-\frac{x^2+y^2}{2\sigma_{xy}^2}\right]$$

$$E = \nabla G(x, y, \sigma_{xy}) * f(x, y)$$

$f(x,y)$ 는 화소(x,y)에서의 명암 값을 나타낸다.



(a) Y축 기준 (b) XY축 기준

그림 16 축을 중심으로 한 두 영역

단계 2에서는 물체와 배경의 경계 영역에서는 잡음에 의한 명암 값의 변화에 비하여 일정한 축을 중심으로 하는 명암 값의 변화가 크게 나타나는 특징을 이용하여 M_{xy} 를 계산한다. 단계 3에서는 σ_{xy} 의 값을 M_{xy} 에 반비례하게 결정함으로써 명암 값의 변화가 큰 영역은 실제 에지가 존재할 가능성이 큰 영역으로 보고 σ_{xy} 를 작게 하여 정확한 위치의 에지를 검출하고 명암 값의 변화가 작은 영역은 배경 영역이나 잡음에 의해 명암 값의 변화가 발생한 영역으로 보고 σ_{xy} 를 크게 하여 잡음에 민감하지 않은 에지를 검출한다. σ_{xy} 를 구하는 수식에서의 상수 k는 영상 전체에서 M_{xy} 값이 분포한 특징에 따라 달리 설정함으로써 σ_{xy} 와 M_{xy} 의 매핑(mapping)을 조절하여 전체 영상의 σ_{xy} 의 분포를 결정할 수 있다.

그림 17은 테스트 영상에 Gaussian noise를 첨가한 영상과 잡음이 있는 일반 영상에서 에지 강도(edge magnitude)의 2배를 명암 값으로 나타낸 결과 영상이다. (c) 영상은 Sobel 연산자를 적용한 결과로써 잡음에 의한 에지 성분이 강하게 나타나고 filter scale이 상대적으로 작은 (d) 영상은 물체와 배경의 경계 위치에 에지가 얇게 나타나지만 잡음에 의한 에지 성분이 강조되었고 filter scale이 상대적으로 큰 (e) 영상은 잡음에 의한 에지가 상당히 억제되었지만 실제 물체의 에지가 두껍게 나타난다. (f) 영상은 본 논문에서 제안한 adaptive filter scale을 사용한 결과로써 (d)와 (e)에 비하여 잡음에 의한 에지 성분은 억제되고 물체의 실제 에지 성분이 강조됨을 볼 수 있다. 그림 18은 추출된 폐 영상에 7*7 window를 사용하고 고정된 filter scale을 사용한 에지 연산과 adaptive filter scale을 사용한 에지 연산을 적용한 결과 영상으로써 adaptive filter scale을 적용한 결과 영상에서 혈관에 의한 에지 성분이




그림 17 테스트 영상의 실험 결과




그림 18 폐 영역에서의 실험 결과

강조되고 volume averaging 때문에 폐엽 경계에 나타나는 잡음 성분이 비교적 많이 억제됨을 볼 수 있다.

4.2 폐엽 경계선 추출

폐의 EBT 영상에서 폐 영역을 anterior, mid, pos-

terior 영역으로 나눌 수 있고[6] 폐엽 주 경계선은 몸의 뒤쪽(등) 위 부분에서 앞쪽(배) 아래 부분으로 비스듬하기 때문에 폐엽 경계선의 위치는 폐의 위 부분 영상에서는 posterior 영역에, 폐의 중간 부분 영상에서는 mid 영

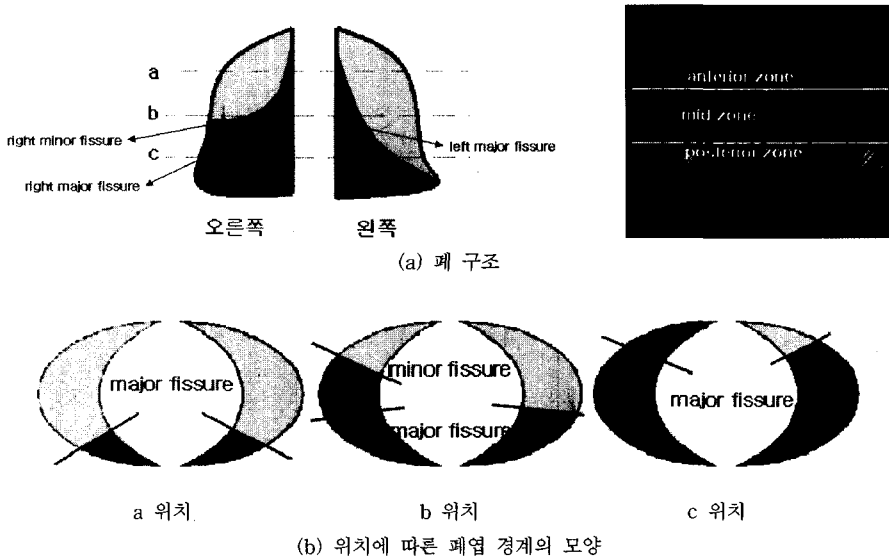


그림 19 폐의 구조 및 폐엽 경계선의 위치

역에, 폐의 아래 부분 영상에서는 anterior 영역에 나타난다. 또한 폐엽 경계선은 나타나는 영역에 따라 모양이 일정하고 좌, 우 폐 영역에서 위치와 모양이 비슷하다.

그림 19는 폐의 구조와 촬영된 위치에 따른 폐엽 경계선의 모양을 나타낸다. 오른쪽 부 경계선은 폐의 중간 위치를 촬영한 영상에서 mid 영역에 나타났다가 폐의 아래 부분을 촬영한 영상에서 사라진다.

앞서 설명한 폐엽 경계에 대한 지식을 바탕으로 예지 영상에서 폐엽 경계선을 탐색한다. 먼저, 왼쪽 폐 영역에는 하나의 경계선만 나타나기 때문에 왼쪽 폐 영역 전체를 탐색 범위로 설정하여 아래에서 설명할 경계선 선택 과정으로 왼쪽 주 경계선을 찾는다. 찾아진 왼쪽 주 경계선을 기준으로 하여 ± 30 을 오른쪽 폐 영역의 탐색 범위로 설정하여 경계선 선택 과정을 거쳐 오른쪽 주 경계선을 찾는다. 만약 오른쪽 주 경계가 폐의 mid 영역에 나타나면 오른쪽 주 경계 +30 위치에서 오른쪽 폐의 끝 부분까지를 탐색 범위로 하여 오른쪽 부 경계선을 찾는다. 탐색 범위에 대한 수치는 폐엽 경계선에 대한 지식을 바탕으로 실험하여 얻은 최적의 수치이고 경계선 선택 과정은 다음과 같다.

- 단계 1 : 탐색 영역에서 일정 간격으로 탐색 점을 설정하고 탐색 점이 속한 영역에 따라 탐색 각도를 설정한다.
- 단계 2 : 각 탐색 점에서 1' 간격으로 너비 n의 탐색 선을 쏘아 탐색선이 만나지는 평균 예지의 역수로서 탐색선의 신뢰도를 구한다.

$$C = \frac{N}{edge_sum} \quad , \quad \text{if } N < T \quad \text{then } C = C/2$$

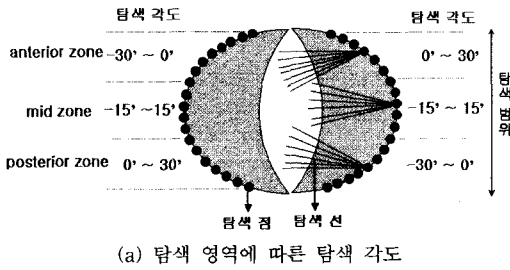
N : 탐색선이 만나는 폐 영역의 화소수
 edge_sum : 탐색선이 만나는 예지 강도의 합
 T : 경계선의 최소 길이

- 단계 3 : 각 탐색 점에서 가장 큰 신뢰도를 가지는 하나의 탐색선을 선택한다.
- 단계 4 : 모든 탐색 점에서 선택되어진 탐색선 중에서 신뢰도가 큰 3개의 후보를 선택한다.
- 단계 5 : 3개의 후보에서 가까이 모여 있는 2개의 탐색선 중에서 신뢰도가 큰 탐색선을 경계선으로 확정한다. 부 경계의 탐색인 경우 경계선의 신뢰도가 주 경계선의 2배 이상이면 부 경계가 없는 것으로 추정한다.

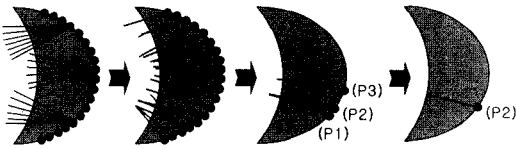
경계 선택 과정에서 경계를 확정하는 과정을 단계 4와 단계 5로 이원화하여 수식에 의한 오류를 줄이고 각 슬라이스에서 결정된 경계선의 위치는 위, 아래 슬라이스에서의 폐엽 경계선 위치를 고려하여 조정한다. 그림 20은 왼쪽 주 경계선을 찾는 과정을 예로 보여주고 그림 21은 그림 20 (a)의 a, b, c 촬영 위치에 해당하는 폐 영상에서 경계선을 추출한 결과를 보여준다.

5. 실험 결과 및 분석

본 논문에서 제안한 폐 영역 추출과 폐엽 분할 방법을 평가하기 위하여 자동으로 추출한 결과와 전문의가 수동으로 추출한 결과를 비교하였다. 폐 영역 추출 결과는 수동 추출 영역과 자동 추출 영역에 대해서 전체 화



(a) 탐색 영역에 따른 탐색 각도



(b) 왼쪽 주 경계 탐색의 2, 3, 4, 5 단계

그림 20 폐엽 경계선 추출 과정

소의 수에 대한 서로 다른 화소의 수(exclusive-OR)를 오차율로 하여 영역 추출의 정확도를 측정하였다[22].

exclusive-OR 방법을 이용하여 오차율을 계산하는 식은 다음과 같다.

$$Error_Rate = \frac{area(I_E \oplus I_A)}{area(I_E)} \quad (8)$$

\oplus : Exclusive-OR 연산

I_E : 전문가가 수동으로 추출한 영역

I_A : 자동으로 추출한 영역

폐엽 분할을 위한 폐엽 경계선 추출 결과는 수동으로 추출한 경계선과 자동으로 추출한 경계선이 동시에 나

타나는 x의 위치에서 y값 차이를 거리 오차(distance_error)로 하여 정확도를 측정하였다.

$$distance_error = \frac{1}{m-n+1} \sum_{k=m}^n |Y_E(k) - Y_A(k)|$$

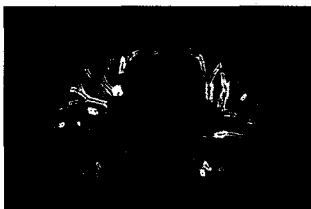$Y_A(k)$: X(k) 위치에서의 자동으로 추출한 경계선의 y 좌표 (9)

$Y_E(k)$: X(k) 위치에서의 수동으로 추출한 경계선의 y 좌표

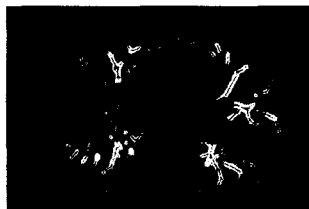본 실험에서는 폐를 촬영한 EBT 영상에서 호흡을 최대 한 들이 쉰 상태를 100%로 볼 때 70%, 50%, 20%의 상태에서 촬영된 영상 세트를 사용하였고, 각 세트는 30여 개의 연속된 슬라이스로 이루어져 있다.

다음 표 1은 70%, 50%, 20% 호흡 상태의 영상 세트에서 폐 영역에 대한 평균 exclusive-OR 오차율을 나타내고 표 2는 각 영상 세트에서 평균 거리 오차를 나타낸다. 표 3은 50% 호흡 상태의 영상에 적용한 결과를 exclusive-OR 오차율과 각 폐엽 경계선에 대한 거리 오차를 나타낸 것이다. (-) 표시는 폐 영역이나 폐엽 경계선이 없는 영상을 의미하고 (*) 표시는 폐엽 경계선 추출에 실패한 결과를 나타낸다. 일반적으로 하나의 영상 세트에서 중간위치의 14~17개 슬라이스에서 폐엽 주 경계선이 나타나고 그 중 5~6개 슬라이스에서만 폐엽 부 경계선이 나타난다. 표 1의 exclusive-OR 오차율은 평균수치가 4.5%로 나타난다. 이를 표 3의 세부 데이터를 참조하여 살펴보면 폐 영역은 작으면서 volume averaging이 심한 폐의 상단과 하단 부위의 오차를 포함하는 수치이므로 폐를 3차원으로 재구성하여 체적을 계산하는 관점에서 본다면 오차가 더 줄어들 것이다.


총 102개의 영상에서 실험한 결과 폐 영역이 나타나는 95개의 영상에서 폐 영역을 추출한 결과는 95% 이




(a) 슬라이스 14 에지 영상



(b) 슬라이스 16 에지 영상



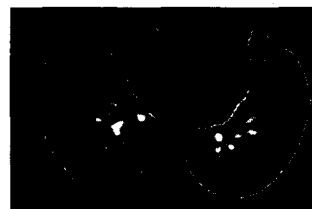
(c) 슬라이스 23 에지 영상



(d) 슬라이스 14 폐엽 경계 영상



(e) 슬라이스 16 폐엽 경계 영상



(f) 슬라이스 23 폐엽 경계 영상

그림 21 폐엽 경계선 추출 결과

상의 정확도를 보여주고 폐엽 주 경계선 추출 결과는 각 슬라이스에서 5 픽셀 이하의 오차를 나타낸다. 그리고 부 경계선 추출 결과는 volume averaging에 의하여 시각적으로도 위치를 찾기 어려운 영상에 대해서 실패하였고 대부분 추출에 성공하였다. 그러나 부 경계선의 후보 영역이 넓고 volume averaging에 의한 번짐효과로 거리 오차의 편차가 크게 나타난다.

그림 22는 자동으로 추출한 결과와 전문의가 수동으로 추출한 결과를 비교한 영상을 보여주고 그림 23은 오른쪽 부 경계선 추출에 실패한 영상을 보여준다.

표 1 호흡 상태별 영상에 대한 폐 영역 추출 결과

호흡상태	70%	50%	20%	계
exclusive-OR (%)	4.47	4.31	4.52	4.43
폐 영역이 있는 영상/전체 슬라이스	32/34	33/34	30/34	32/34

표 2 호흡 상태별 영상에 대한 폐엽 경계선 추출 결과

호흡상태		70%	50%	20%	계
거리 오차 (pixel)	left major fissure	3.01	2.78	3.73	3.17
	right major fissure	4.52	3.65	4.77	4.31
	right minor fissure	5.41	4.06	4.96	4.81
실패한 영상 개수/폐엽 주 경계선 영상		1/17	0/17	0/14	0.3/16
실패한 영상 개수/폐엽 부 경계선 영상		1/6	1/6	1/6	1/6

6. 결론 및 향후 연구 과제

본 논문에서는 폐를 촬영한 EBT 흉부 영상에서 자동으로 폐 영역을 추출하고, 추출된 폐 영역을 폐엽 단위로 분할하는 방법을 제시하였다.

폐 영역 추출 방법은 히스토그램에 기반한 이진화 방법으로 폐 영역을 최대한 포함하는 후보 영역을 설정하고 형태학적 연산자를 적용하여 폐 영역과 인접하며 명암 값이 유사한 기관지 영역을 제거하였다. 위의 방법은 영상의 히스토그램을 분석하여 임계값을 설정하고 각 화소의 명암 값을 직접적으로 이용하지 않는 형태학을 이용함으로써 다양한 폐 영상에 적용이 가능하다. 또한, 히스토그램에서 급격히 변화하는 지점을 곡률을 이용하여 찾음으로써 curve fitting하고 이의 미분치를 이용하는 방법에 비해 처리 시간을 줄일 수 있었다.

폐엽 분할 방법은 폐 내부의 기관지와 혈관에 의한 명암 값의 변화를 에지 연산을 적용하여 나타내고, 이 에지 영상에서 폐엽 경계선 위치와 모양에 대한 의학적 지식을 바탕으로 탐색하여 폐엽 경계선을 추출하였다. 본 논문에서 제시한 adaptive filter scale을 이용한 에지 연산으로 폐엽 경계 영역에 나타나는 잡음에 의한 에지 성분을 억제하고 혈관에 의한 에지 성분을 강조시킴으로써 폐엽 경계선 탐색의 정확도를 높일 수 있었다.

본 논문에서 구현한 폐 영역 추출과 폐엽 분할 시스템은 모든 과정이 자동으로 이루어짐으로써 폐 진단을 위한 폐 영역과 폐엽 단위의 데이터 정량화가 자동으로

표 3 50% 호흡 상태의 영상 세트에 대한 분석 결과

Slice No.	XOR (%)	거리 오차(pixel)			Slice No.	XOR (%)	거리 오차(pixel)		
		right fissure		left major fissure			right fissure		left major fissure
		major	minor				major	minor	
1	(-)	(-)	(-)	(-)	18	3.52	1.20	1.65	3.95
2	9.27	(-)	(-)	(-)	19	2.64	1.41	3.75	1.88
3	10.42	(-)	(-)	(-)	20	2.86	4.46	4.55	7.91
4	6.08	(-)	(-)	(-)	21	3.15	4.66	2.65	(*)
5	3.52	(-)	(-)	(-)	22	3.02	2.20	1.47	(-)
6	4.39	(-)	(-)	(-)	23	1.50	2.50	2.73	(-)
7	3.32	(-)	(-)	(-)	24	2.16	5.15	3.86	(-)
8	2.40	(-)	(-)	(-)	25	1.72	1.75	4.62	(-)
9	3.42	(-)	(-)	(-)	26	1.93	3.58	3.94	(-)
10	2.98	(-)	(-)	(-)	27	1.77	2.48	0.70	(-)
11	2.97	3.50	6.22	(-)	28	3.13	(-)	(-)	(-)
12	2.34	1.68	1.40	(-)	29	5.47	(-)	(-)	(-)
13	2.90	3.02	6.05	(-)	30	7.66	(-)	(-)	(-)
14	3.06	4.30	5.07	(-)	31	8.83	(-)	(-)	(-)
15	3.18	1.00	2.48	(-)	32	9.15	(-)	(-)	(-)
16	2.49	0.70	5.23	3.94	33	8.78	(-)	(-)	(-)
17	3.32	3.73	5.81	2.65	34	9.07	(-)	(-)	(-)




그림 22 자동으로 추출한 결과와 전문의가 수동으로 추출한 결과




그림 23 오른쪽 부 경계선 추출에 실패한 영상의 예

가능하다. 따라서 전문의의 수작업에 의한 시간과 노력을 줄일 수 있으며 컴퓨터를 이용한 자동화된 방법을 사용하기 때문에 데이터의 재생성이 높아 진단의 신뢰도를 높일 수 있다.

자동으로 폐 영역을 추출한 결과와 전문의가 추출한 결과를 비교하는 실험에서 95% 이상의 정확도를 보였으며 폐엽 경계선은 대부분 폐엽 경계 영역에서 찾을 수 있었다. 폐엽 경계선 추출에 실패한 영상에 대해서는 위, 아래 슬라이스에서의 결과를 이용하여 탐색 범위를 설정하면 보완할 수 있을 것이다.

향후 연구 과제로는 본 논문에서 제안한 폐엽 경계선 추출 방법을 보완하여 더욱 정확한 위치에서 폐엽 경계를 찾고, 폐 영역을 폐엽 단위로 3차원 재구성할 뿐 아니라 기관지와 함께 가시화하면 폐 구조를 이해하는데 도움이 될 것이다.

참고 문헌

- [1] W. Stanford, and J. A. Rumbergcr, "Ultrafast computed tomography in cardiac imaging ; Principles and practice," Futura Publishing Company, Inc., 1992.
- [2] D. M. Denison, M. D. L. Morgan, and A. B. Millar, "Estimation of regional gas and tissue volumes of the lung in supine man using computed tomography," Thorax, vol. 41, pp. 620-628, 1986.
- [3] M. S. Brown, M. F. McNitt-Gray, N. J. Man-kovich, J. G. Goldin, J. Hiller, L. S. Wilson, and D. R. Aberle, "Method for segmenting chest CT image data using an anatomical model ; Preliminary results," IEEE Trans. Medical Imaging, vol. 16, No. 6, 1997.
- [4] H. Adams, M. S. Bernard, and K. McConnochie, "An appraisal of CT pulmonary density mapping in normal subjects," Clin. Radiol, vol. 43, pp.

- 238-242, 1991.
- [5] M. Kubo, N. Niki, S. Nakagawa, K. Eguchi, M. Kaneko, N. Moriyama, H. Omatsu, R. Kakinuma, and N. Yamaguchi, "Extraction algorithm of pulmonary fissures from thin-section CT image based on linear features detector method," *IEEE Trans. Nuclear Science*, vol.46, no. 6, Dec. 1999.
- [6] B. N. Raasch, E. W. Carsky, E. J. Lane, J. P. O'Callaghan, et al., "Radiographic anatomy of the interlobar fissures: A study of 100 specimens," *AJR*, vol. 138, pp. 1043-1049, 1982.
- [7] L. R. Goodman, R. S. Golkow, R. M. Steiner, S. K. Teplick, et al., "The right mid-lung window: A potential source of error in computed tomography of the lung," *Radiology*, vol. 143, pp. 135-138, 1982.
- [8] A. V. Proto, and J. B. Ball Jr., "Computed tomography of the major and minor fissures," *AJR*, vol. 140, pp. 439-448, 1983.
- [9] Y. M. Berkman, Y.H. Auh, S.D. Davis, and E. Kazam, "Anatomy of the minor fissure: Evaluation with thin-section CT," *Radiology*, vol. 170, pp. 647-651, 1989.
- [10] J. Frija, P. Schmit, M. katz, D. Vadrot, et al., "Computed tomography of pulmonary fissures: Normal anatomy," *J. Comput. Assist. Tomogr.*, vol. 6, pp. 1069-1074, 1982.
- [11] M. Sonka, V. Hlavac, and R. Boyle, *Image Processing, Analysis, and Machine Vision*, PWS, 1999.
- [12] W. P. Eric, A. Hoffman, and M. Sonka, "Segmentation of intrathoracic airway trees : A fuzzy logic approach," *IEEE Trans. Medical Imaging*, vol. 17, No. 4, 1998.
- [13] D. Marr and E. Hildreth, "Theory of edge detection," in *Proc. Roy. Soc. London*, 1980, vol. B-207, pp. 187-217.
- [14] J. F. Canny, "A computational approach to edge detection," *IEEE Trans. Pattern Anal. Machine Intell.*, vol. PAMI-8, Nov. 1968.
- [15] M. Bertero, T. A. Poggio, and V. Torre, "Ill-posed problems in early vision," *Proc. IEEE*, vol. 76, no. 8, pp. 869-889, Aug. 1988.
- [16] H. Jeong and C. I. Kim, "Adaptive determination of filter scales for edge detection," *IEEE Trans. Pattern Anal. Machine Intell.*, vol. PAMI-14, pp. 579-585, May. 1992.
- [17] F. Bergholm, "Edge focusing," *IEEE Trans. Pattern Anal. Machine Intell.*, vol. 9, no. 9, pp. 726-741, Nov. 1987.
- [18] X. Changsheng and M. Songde, "Adaptive edge detecting approach based on scale-space theory," *IEEE Inst. and Meas. Tech. Conference*, Ottawa, Canada, May 19-21, 1997.
- [19] G. Deng and L. W. Cahill, "An adaptive gaussian filter for noise reduction and edge detection," *Nuclear Science Symposium and Medical Imaging Conference*, 1993, vol. 3, pp. 1615-1619.
- [20] T. N. Cornsweet and J. I. Yellot, Jr., "Intensity dependant spatial summation," *J. Opt. Soc. Am., Part A*, vol. 2, pp. 1769-1786, Oct. 1985.
- [21] M. Vaezi and B. Bavarian, "Contrast dependant spread filters," *Proc. SPIE: Image Processing Algorithms and Techniques*, vol. 1244, pp.100-107, 1990.
- [22] T. Chen, T. P. Chen, and L. M. Tsai, "Computed quantification analysis of left ventricular wall motion from echocardiograms," *Ultrasonic Imaging*, vol. 19, pp. 138-144, 1997.



김영희

1995년 부산대학교 자연과학대학 수학과(학사). 2001년 경북대학교 컴퓨터학과(석사). 2001년 3월~현재 경북대학교 컴퓨터학과 박사과정. 관심분야는 영상처리, 컴퓨터그래픽스 및 애니메이션



이성기

1979년 서울대학교 공과대학 전기공학과(학사). 1981년 서울대학교 대학원 전기공학과(석사). 1990년 University of Utah, Department of Computer Science(박사). 1982년~1984년 울산대학교 컴퓨터공학과 교수. 1990년~현재 경북대학교 컴퓨터학과 교수. 관심분야는 영상처리, 컴퓨터그래픽스, HCI