

## 개에서 신 절개를 통한 신 결석 제거 2례

김혜진 · 장화석 · 송영성 · 김성미 · 김순신 · 최치봉 · 김휘율<sup>1</sup>

건국대학교 수의과대학 수의외과학교실

### Nephrotomy for Removal of Renal Calculi in Two Dog

Hye-jin Kim, Hwa-seok Chang, Young-sung Song, Sung-mi Kim, Soon-shin Kim, Chi-bong Choi and Hwi-yool Kim<sup>1</sup>

Department of Veterinary Surgery, College of Veterinary Medicine, Konkuk University

**Abstract :** 2 Cases of nephrotomy for removal of calculi in dog were referred to veterinary teaching hospital of Konkuk University. In case 1, a 5 year-old, castrated male Yorkshire Terrier dog was referred because of intermittent hematuria, pain in urination for one month. Hematologic and chemical examination showed mild increased BUN and CPK. Radiographic findings revealed radiopaque materials in the urinary bladder, urethra, and left kidney. Retrograde hydropropulsion was performed to move the calculi into the bladder, and cystotomy was done to remove calculi. Nephrotomy was performed to removal of the calculi from the left renal pelvis and calyx. After operation renal function were recovered and preserved. In case 2, a 5 year-old, neutral female Schnauzer dog was referred because of persistent vomiting, anorexia, and celiacgia for 20 days. Hematologic and chemical examination showed stress leucogram, moderate azotemia, hypercalcemia, hyperphosphatemia, and increased ALP. Radiographic findings revealed enlargement of the left kidney and radiopaque materials in the both of the kidneys. On excretory urography, left kidney was no pyelogram. On ultrasonography, renal tissue was very thin and distended renal pelvis appeared. Nephrectomy of nonfunctional left kidney and nephrotomy for removal of calculi from the right renal pelvis and calyx were done. One week after operation, renal and hepatic functions were recovered. So, in cases of renal calculi, it is necessary that renal calculi are extracted actively as far as the patient's body condition endurable.

**Key words :** nephrotomy, nephrectomy, nephroliths, azotemia

## 서 론

비뇨기계 기능 중 하나는 뇨 중 수용성 형태의 노폐물들을 체외로 배출하는 것이다. 그러나 몇몇 미네랄 노폐물들은 뇨 중 수용성이 낮아지면서 결정의 형태로 비뇨기 관강내에 침착하게 되며, 이것이 비뇨기계 외로 배출이 지연될 경우 그 결정을 중심으로 그 크기가 자라나 결석의 형태가 된다. 결석의 성분에 따라 struvite, calcium oxalate, calcium phosphate, urate, ammonium urate, sodium urate, cystine, silica, xanthine 등으로 나눌 수 있는데, 이중 개와 고양이에서 가장 많은 발생 비율을 나타내는 것은 struvite, calcium oxalate, urate 등이며, 특히 calcium oxalate는 발생 빈도도 높으며, 약물 치료에 큰 반응이 없으므로 수술적인 제거가 권장되어진다<sup>1,5,6,8</sup>.

신결석은 결석이 신장내에 존재하는 것을 말하며, 특히 신우, 신배에서 크게 관찰된다. 개에서 신결석은 전체 비뇨기계 결석의 약 4%를 차지한다<sup>7</sup>. 신 절개술은 신결석, 신우의 폴립, 종양 등을 제거하거나, 신장 출혈의 원인을 정확히 규정하고, 교정하기위해 시행된다<sup>8</sup>.

본 보고의 첫번째 증례는 간헐적인 혈뇨를 보이는 환축으로 검사결과 좌신, 방광, 요도에서 결석이 확인되었고, 두번째 증례는 지속적인 구토와 농뇨를 나타내는 환축으로 검사결과 양측 신장의 결석과 특히 좌신은 농신으로 진단되었다. 신 절개술과 더불어 방광 절개술이 시행된 첫 번째 증례와 신 절개술과 신 절제술이 시행된 두 번째 증례에 대해 보고하고자 한다.

## 증 례 1

### 병력 및 임상증상

5년령의 거세된 요크셔 테리어 견이 1개월 전부터 간헐적인 혈뇨와 배뇨시 통증을 호소하여 본 병원(건국대학교 부속 동물병원)에 내원하였다.

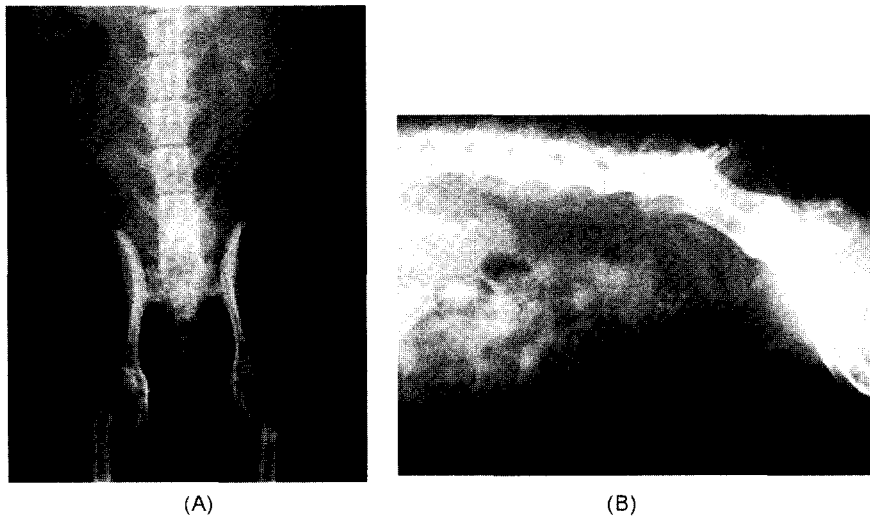
### 신체검사

복부 촉진시 약간의 통증을 호소하는 것 외에는 특징적인 소견은 없었다.

### 혈액검사

PCV가 56%로 약간의 탈수 소견을 보였으며, BUN이 47.7(mg/dl) 로 약간의 상승소견 외에는 대부분 정상이었다.

<sup>1</sup>Corresponding author.  
E-mail : hykim@konkuk.ac.kr



**Fig 1.** Radiographs of a 5 year-old, castrated male Yorkshire Terrier dog diagnosed with calculi in the left kidney, urinary bladder, and urethra. Ventrodorsal view (A) and left-right lateral view (B) before operation.

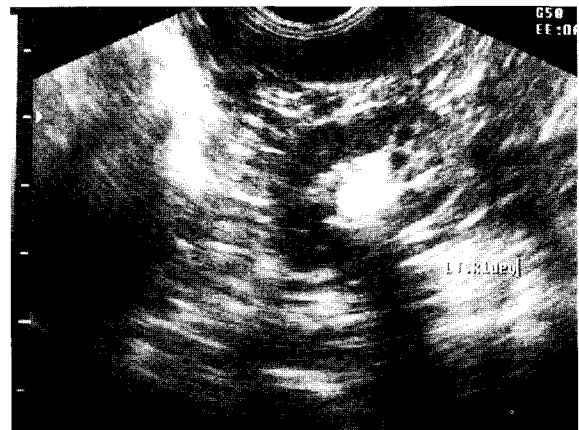
**방사선학적 소견**

내원 당시 방사선 사진의 복배측상과 좌우측상에서 좌신의 신우와 방광, 요도부분에 방사선 비투과성의 여러 개의 작은 좁쌀 모양의 음영이 관찰되었다(Fig 1A와 B).

**초음파 검사**

좌신의 시상면상에서 신우 부분에 고에코를 나타내며, 그 후방으로 강한 acoustic shadow를 나타내는 음영을 관찰할 수 있었다(Fig 2). 우신의 시상면과 횡단면상에서는 특별한 이상소견을 관찰 할 수 없었다.

방광의 횡단면상에서 방광의 body 부분에 고에코를 나타내는 음영을 관찰할 수 있었다(Fig 3).



**Fig 2.** Ultrasonography, sagittal view of the left kidney. Acoustic shadowing appears as an area of hypoechoic to anechoic area created by structures of high attenuation.

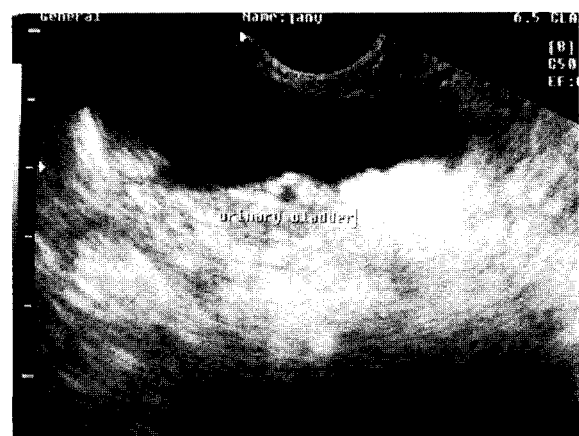
**치료 및 예후**

본 환축은 좌신, 방광, 요도에서 결석이 확인 된바, 좌신의 신절개와 방광 절개를 통해서 이 결석들을 제거하였다. 요도의 결석은 retrograde urohydropropulsion을 통해 요도에서 방광으로 밀어올려 방광의 결석들과 함께 방광 절개 시 함께 제거하였다(Fig 4A와 B).

결석의 성분 분석 결과 칼슘과 인이 검출되었다.

수술 직후 방사선 사진, 복배측상과 좌우측면상에서 좌신 신우에 남아있는 작은 몇 개의 결석들이 보였으나, 수술 4일 후부터 혈뇨나 배뇨시 통증의 호소가 보이지 않았으며, 전신적인 상태도 정상적이었다. 수술 일주일 뒤 배설성 요로조영술을 실시하였고, 조영제의 배설이 정상적으로 이루어지고 있음을 관찰할 수 있었다(Fig 5A, B, C, D).

술후 6개월 동안 혈액검사에서 BUN과 CRSC의 수치는 거의 정상범위 내로 유지되고 있었으며, 그 외 다른 혈청학적 수치들도 거의 정상 범위 내에서 유지되고 있었다(Table 1).



**Fig 3.** Ultrasonography, hyperechoic area appears in the body of urinary bladder.

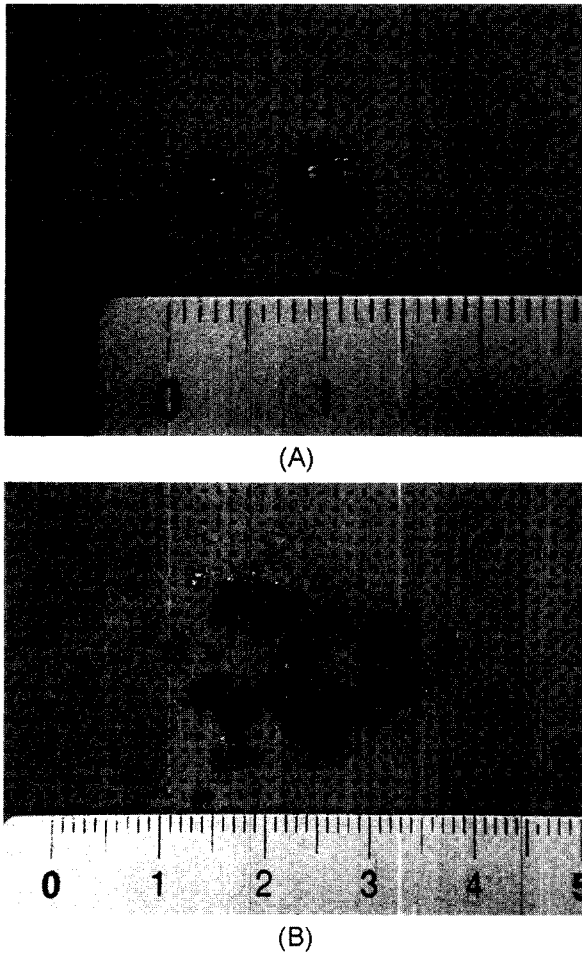


Fig 4. Removed calculi in the left renal pelvis (A) and urinary bladder (B).

증 례 2

병력 및 임상 증상

5년령의 중성화 된 암컷 슈나우저 견이 약 20일 전부터 지속적인 구토와 오심, 농뇨, 설사, 식욕부진, 복통을 호소하여, 본 병원(건국대학교 부속 동물병원)에 내원하였다.

신체검사

내원 당시 전신적인 상태는 약간 침울해 보였고, 갈색의

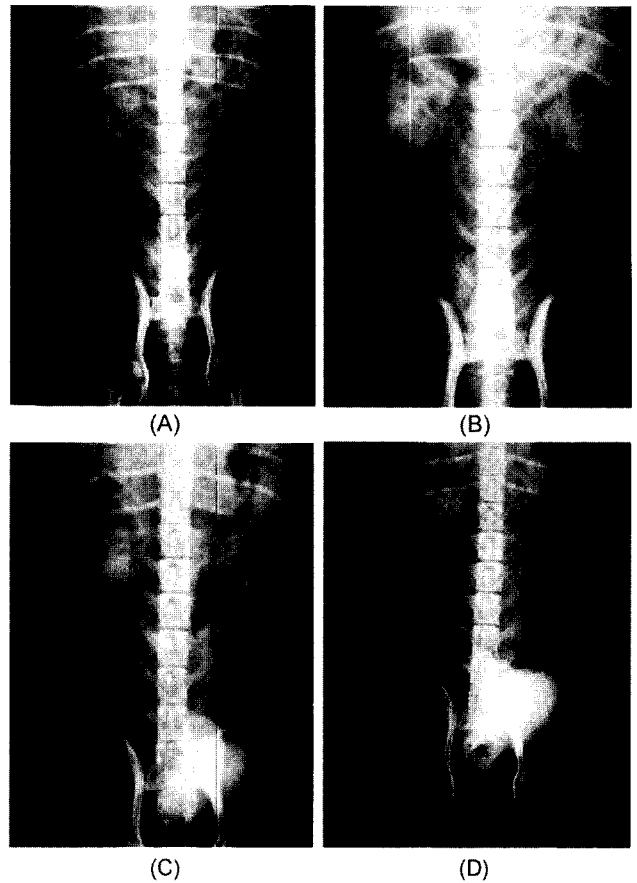


Fig 5. Excretory urography, 1 week after operation ventro-dorsal views plain (A), at 5 seconds (B), 5 minutes (C), 20 minutes (D) postinjection for general assessment.

혼탁한 뇨와 탈수 증세를 보였다. 좌측 오금 림프절이 2배 정도 종대되어 촉진되었고 그 외 체온, 심박수, 호흡수는 모두 정상이었다.

혈액검사

WBC와 대부분의 혈청 화학 수치의 큰 상승과 특히 심한 고질소혈증 소견을 보였다(Table 2).

뇨검사

단백뇨, 혈뇨, 농뇨, 빌리루빈뇨가 나타났으며, 뇨 침사 검

Table 1. Serum chemistry after operation in a dog, case 1 with nephroliths, urocystoliths and urethroliths

	Post Operation					
	1st day	5st day	1st month	2nd month	3rd month	6th month
BUN(mg/dl)	20.8	22.5	30.4	11.1	25.5	37.9
CRSC(mg/dl)	0.8	1.0	1.0	1.0	0.9	0.6
ALT(U/L)	100	95	46	46	31	46
AST(U/L)	94	42	22	22	20	33
K(mmol/L)	3.7	3.2	4.0	4.2	4.1	4.5

**Table 2.** Hematological finding in a dog with renal calculi

CBC		chemistry	
WBC( $\times 10^3/\mu\text{l}$ )	33.9	BUN(mg/dl)	99.5
PCV(%)	45	CRSC(mg/dl)	3.4
ALP(U/L)	570		
Tchol(mg/dl)	331		
TP(g/dl)	8.3		
Ca(mg/dl)	11.9		
P(mg/dl)	11.0		

사에서 간균,구균, 호중구, 적혈구가 다수 관찰되었다.

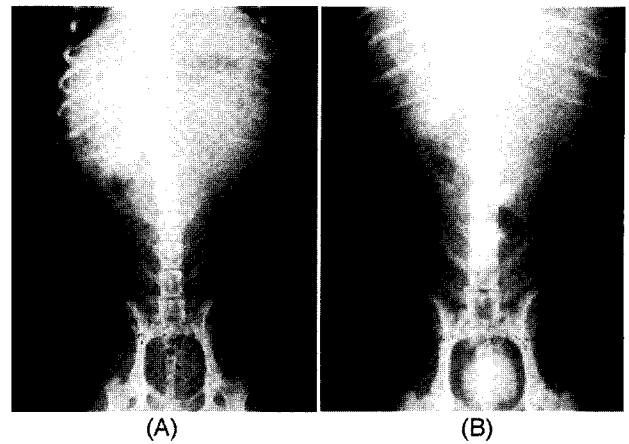
**방사선학적 검사**

내원 당시 단순 방사선 사진, 복배측상과 좌우측면상에서 매우 증대된 종괴의 음영이 좌신 부분에서 관찰되었고, 우신 신우 부분에 방사선 비투과성의 음영이 관찰되었다(Fig 6A 와 B).

배설성 요로 조영술 후 방사선 사진에서 좌신의 조영제 유입과 배설을 확인할 수 없었고, 좌측 요관 또한 관찰할 수 없었다. 동시에 우신으로는 조영제의 유입과 배설, 그리고 우측 요관을 통해 조영제가 방광에 정상적으로 모여지고 있음이 확인되었다(Fig 7A와 B).

**초음파 검사**

좌신 시상면상에서 신우의 심한 확장 소견과 신실질의 위축을 관찰할 수 있었다. 확장된 신우 내강은 sludge가 부유하고 있는 액체성의 물질로 가득차 있음이 관찰되었으며, 이 내강 안에 고 에코와 그 후방으로 강한 acoustic shadow를 나타내는 몇 개의 작은 음영이 관찰되었다. 우신의 시상면상에서는 신우 부분에 고 에코와 그 후방으로 강한 acoustic



**Fig 7.** On excretory urography at 5 minutes (A), 20 minutes (B). Left kidney is no pyelogram.

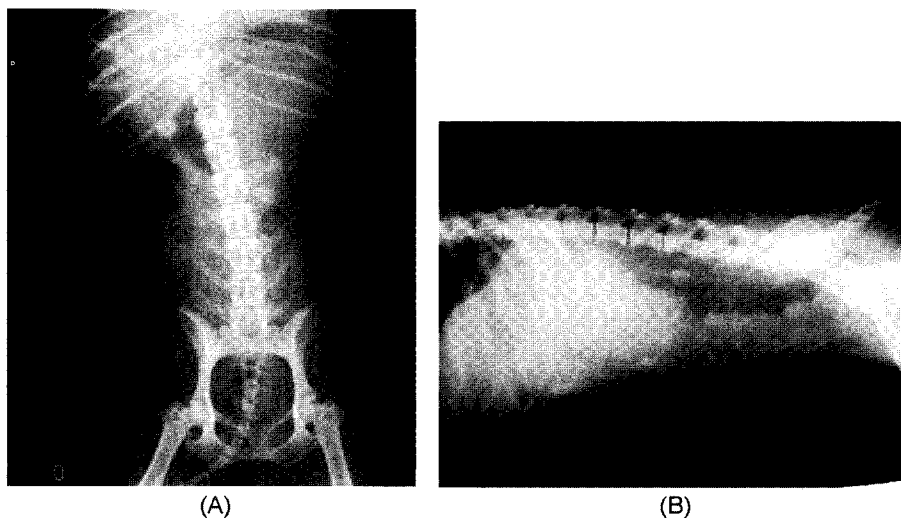
shadow를 나타내는 음영이 관찰되었다(Fig 8A, B, C).

**세포, 조직학적 검사**

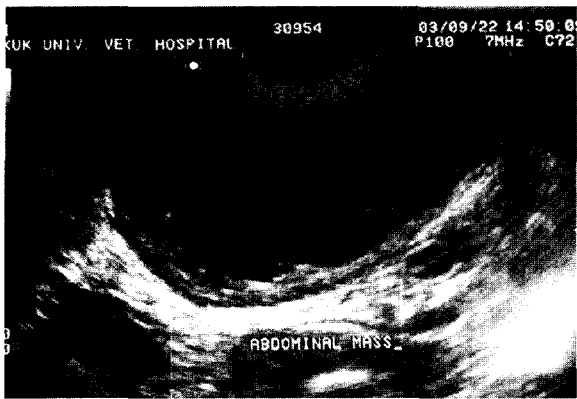
초음파 검사시 freehand aspiration biopsy을 이용해 좌신을 천자하였고, 이 때 흡인된 농성액에서 다수의 간균, 구균, 호중구가 관찰되었다.

**치료 및 예후**

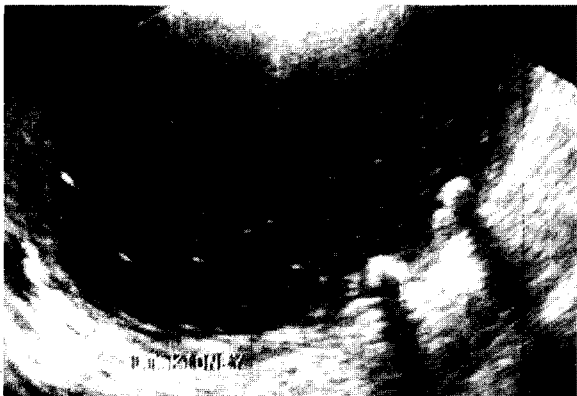좌신은 결석으로 인한 농신으로 그 기능이 거의 없는 것으로 평가되었고, 우신은 신우 부분에서 결석이 나타났으나 신기능은 좌신 기능의 보상과 함께 어느 정도 유지되고 있는 것으로 평가되었다. 따라서 좌신의 신절제와 우신의 신절개를 통한 결석의 제거가 이루어졌다. 제거된 결석의 성분 분석 결과 인, 마그네슘, 암모니아, 카보네이트등이 검출되었다(Fig 9A, B, C).



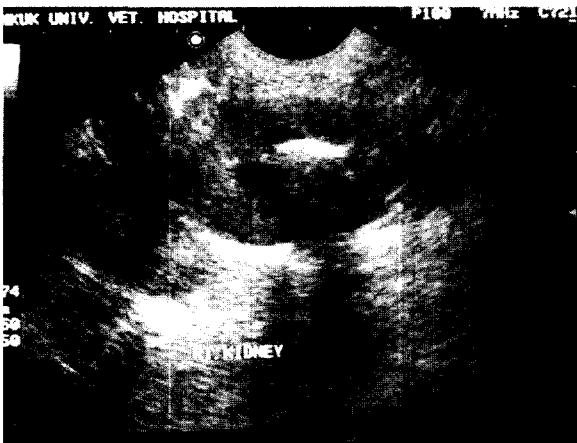
**Fig 6.** Radiographic findings revealed enlargement of the left kidney and radiopaque structures in the both of the renal pelvis on the ventrodorsal view (A) and left-right lateral view (B).



(A)



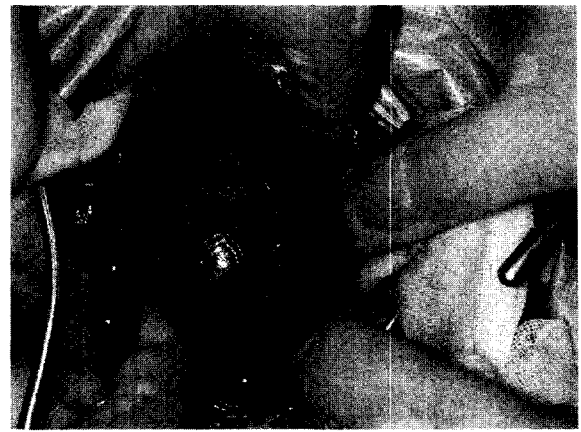
(B)



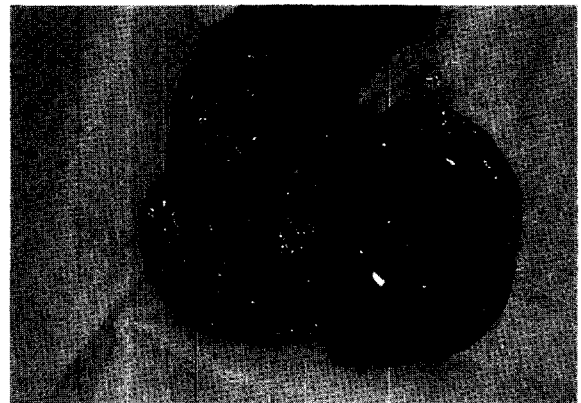
(C)

**Fig 8.** A. Severe pyelonephritis from a renal pelvis obstruction produced extreme left renal pelvic dilation and atrophy of renal tissue in this dog. B. Acoustic shadowing appears in the left renal pelvis. C. Renal pelvic calculi, sagittal view through the right kidney. Renal calculi produce hyperechoic foci with strong distal acoustic shadowing.


수술 3일 후부터 구토와 설사 증상이 보이지 않았고, 수술 일주일 후부터 정상뇨를 나타내었다. 술 후 한달 동안 혈액 검사 상에서도 BUN과 CRSC는 서서히 감소하는 양상을 보였고, 그 외 다른 혈청학적 수치들도 마찬가지로 정상 범위



(A)



(B)



(C)

**Fig 9.** A. Enlarged left kidney, B. Bisected left kidney. Extreme pelvic dilation and atrophy of renal tissue were produced. Renal calculi are found. C. Removed renal calculus in the right kidney.

로 감소하였다(Table 3).

## 고 찰

신 결석은 방광 결석에 비해 그 발생 빈도가 적어, 전체 비뇨기계 결석의 약 4%를 차지한다<sup>5</sup>. 그 발생 원인은 매우

**Table 3.** Serum chemistry in a dog, case 2 with renal calculi

	Pos Operation				
	1st day	3rd day	1st week	3rd week	1st month
BUN (mg/dl)	27.1	19.5	34.9	32.1	22.9
CRSC (mg/dl)	1.8	1.8	2.4	2.4	1.9
ALT (U/L)	150	93	159	53	32
AST (U/L)	47	18	19	14	12
ALP (U/L)	545	560	975	455	350
Ca (mg/dl)	11.2	11.4	11.0	12.7	12.6
P (mg/dl)	4.2	5.2	2.0	2.9	1.1
K (mmol/L)	3.8	3.9	4.5	3.9	5.3

다양하며, 연령, 식이, 생활 환경, 종 특이성, 약물 처치 등이 그 소인이 될 수 있다. 신 결석의 임상 증상은 특별히 나타나지 않을 수도 있으나, 침울, 식욕 부진 및 절폐, 혈뇨, 촉진시 복통 등의 특징적인 소견을 보인다. 신장내 결석의 존재가 장기화되거나, 결석의 성장으로 요로를 폐쇄시킬 경우 신 기능의 저하나 수신증등으로 뇨독증이 유발되기도 한다. 신 결석은 주로 방사선 검사와 초음파로 진단이 되며, 혈청 화학적 검사 특히 blood urea nitrogen, creatinine, 전해질, 배설성 요로 조영술을 통해 그 상태가 좀더 구체적으로 평가된다<sup>1,2,4</sup>.

그 치료는 결석의 종류와 해부학적 위치, 그리고 임상 증상에 따라 다를 수 있다. 생성된 결석의 종류에 따라 약물 처치를 통해 결석을 용해시키는 방법도 적용되는데, 특히 struvite의 경우 약물 처치가 이루어지기도 한다<sup>16</sup>. 또한 심한 수신증의 경우에는 신 절개가 금기로 되어 있는데, 그 이유는 신피질이 너무 얇아져서 절개 후 봉합 부위로 뇨가 새어나올 가능성이 크기 때문이다<sup>8</sup>. 신 절개 후 신실질이 기능이 일시적으로 약 25~50% 정도 감소된다<sup>5,8</sup>.

신 절개는 신우나 요관의 근위부가 아직 심하게 확장되지 않은 상태일 경우 신우의 결석을 제거하기 위해 주로 적용되나, 주로 개와 고양이에서 발생하는 calcium oxalate, calcium phosphate는 약물 처치로 큰 효과가 없고, 수술적으로 제거된 결석을 바탕으로 그 성분을 정확히 분석할 수 있으므로, 환축의 전신 상태가 수술을 허용할 수 있다면 신 절개를 통한 수술적 제거가 신 결석의 효과적인 치료이다<sup>16</sup>.

신 절개시 혈관용 겸자나 tourniquet으로 신 동,정맥을 일시적으로 폐쇄시킨 후 bisection nephrotomy를 하는 것이 통상적이었으나, 최근에는 신 동,정맥을 폐쇄시키지 않고, intersegmental nephrotomy를 실시하기도 한다<sup>5,7,8</sup>. 이 방법은 수술 후 회복 초기에 신장 내 출혈, 신 피질의 경색과 염증을 좀더 줄일 수 있다고 연구되었으나, 수술 한 달 후 신조직의 조직학적 검사시에 bisection nephrotomy를 적용했을 경우와 큰 차이가 없다고 보고되었다<sup>7</sup>. 본 2개의 증례에서는 흰 동정맥을 일시적으로 폐쇄시킨 후 bisection nephrotomy를 실시하였다.

신 절개를 통한 신 결석의 제거 후에도, 여러 가지 원인에 의한 재발율을 고려하여, 약 3~6개월 마다 정기적인 방사선

검사가 필요하다<sup>1</sup>.

증례 1의 경우 수술 후 6개월까지 검사가 이루어졌고, 혈액학적 소견과 임상 증상에서 특별한 이상이 나타나지 않았으나, 좌신 신우에 남아있는 작은 결석들은 주기적인 검사를 통해 그 크기와 가능하다면 그 개수도 확인하여야 한다. 증례 2의 경우 좌신의 신 절제가 시행된 상태에서 우신의 신 절개가 이루어졌으며, 수술 후 한달 동안 혈액학적 소견과 임상 증상의 호전 양상이 매우 양호하였다<sup>1</sup>. 그러나 본 환축도 좌신기능의 주기적인 평가가 필요하다. 또한 수술로서 결석을 완전히 제거하였다 하더라도 환축의 여러 가지 소인에 의해서 결석이 다시 형성될 수 있다. 따라서 수술 결석에 따른 적절한 처방식이나 식이 조절 등 전반적인 생활 습관의 관리가 중요하며, 이 부분에 있어서 보호자의 역할이 매우 중요하다.

## 참 고 문 헌

- Bartges JW, Lane IF. Medical treatment of unolithiasis. In: Textbook of small animal surgery, 3rd ed. Philadelphia: WB Saunders. 2003: 1664-1672.
- Feeney DA, Johnston GR. The kidneys and ureters. In: Textbook of veterinary diagnostic radiology, 3rd ed. Philadelphia: WB.Saunders. 1998: 446-473.
- Gookin JR, Stone EA, Spaulding KA, Berry CR. Unilateral nephrectomy in dogs with renal disease. 30 cases (1985-1994). J Am Vet Med Assoc 1996; 208: 2020-2026.
- Nyland TG, Mattoon JS, Herrgesell ER, Wisner ER. Urinary tract. In: small animal diagnostic ultrasound, 2nd ed. Philadelphia: WB Saunders. 2002: 172-176.
- Rawlings CA, Bjorling DA, Chrisie BA. Kidneys. In: Textbook of small animal surgery, 3rd ed. Philadelphia: WB Saunders. 2003: 1610-1611
- Ross LA, Thompson JP, Vaden SL. urinary system. In: The merck veterinary manual, 8th ed. Philadelphia: Merial. 1998: 1143-1149.
- Stone EA, Robertson JR, Metcalf MR. The effect of nephrotomy on renal function and morphology in dogs. Veterinary surgery 2002; 31: 391-397.
- Theresa Welch Fossum. Surgery of the kidney and ureter. In: Small animal surgery, 2nd ed. St. Louis: Mosby. 2002: 553-568.